Tiroid ve Paratiroid Cerrahisi Atlası

EDİTÖRLER: Selçuk Özarmağan, Yeşim Erbil, Haluk Recai Ünalp

TÜRK CERRAHİ DERNEĞİ 1929

ENDOKRİNOLOJİDE DİYALOG DERNEĞİ 2004

Tiroid ve Paratiroid Cerrahisi Atlası



EDİTÖRLER:
Prof. Dr. Selçuk Özarmağan
Prof. Dr. Yeşim Erbil
Doç. Dr. Haluk Recai Ünalp

ÖNSÖZ



Bu yapıtta; tiroid ve paratiroid cerrahisinde eğitici olacağını düşündüğümüz olgular, girişimler sırasında özen gösterilmesi gereken aşamaları vurgulanarak sunuldu. Görselliğe öncelik veren kurgusu nedeniyle "atlas" olarak adlandırıldı. Seçilmiş olguların ameliyata hazırlık döneminde elde edilen sorgulama bilgileri ve inceleme sonuçları ile cerrahi girişime ilişkin -çizimlerle desteklenen- görsel verileri, birlikte değerlendirilerek yorumlandı. Kurumsal içerik, işlevsel katkı sağlayabilecek düzeyde tutuldu.

Prof. Dr. Yeşim Erbil'in yoğun çabalarıyla ortaya çıkan yapıta verdikleri destek dolayısıyla Türk Cerrahi Derneği'ne, etkileyici çizimleriyle sanatsal yeteneğini kanıtlayan Doç. Dr. Haluk Recai Ünalp'e ve katkıda bulunan tüm arkadaşlarıma teşekkür ederim.

Genel cerrahi eğitim sürecindeki meslektaşlarıma yararlı olmasını dilerim.

Nisan - 2010 İstanbul
Dr. Selçuk Özarmağan



Endokrin cerrahisinin geçmişine baktığımızda, "tiroid ameliyatları, düşünülmemesi gereken bir cerrahidir" gibi yorumların yapıldığı yıllardan günümüze kadar olan süreçte çok önemli değişimlerin olduğunu görüyoruz.

Eğitilen ve eğitmen olduğumuz yıllarda, bu değişimlerin bir bölümünün tanığı veya uygulayıcısı olduk. Nodüllerin değerlendirilmesinde ultrasonografinin kullanılmadığı, subtotal tiroidektominin yaygın olarak uygulandığı, rekürren sinirden uzak durulduğu dönemlerden, ultrasonografinin vazgeçilmez olduğu, selim nodüler guatrda total tiroidektominin benimsendiği ve her tiroid ameliyatında rutin sinir diseksiyonunun yapıldığı yılları yaşadık. Eğitmen olduğumuz yıllarda da eğitimimiz devam etti. Sinir diseksiyonu sırasında, kitaplarda okuduğumuz ayrıntıları gördük ve resimledik. Eski alışkanlıklarımızı bırakıp, kanıta dayalı tıbbın sonuçlarını uygulamaya çalıştık.

Sevgili Barkın'ın "bu gördüğüm en güzel sinir" diyerek çekim yaptığı ameliyat görüntülerini, bir gün sizlerle paylaşacağımızı düşünerek arşivledik. Sanırım bulunan sinirler hiçbir zaman, en güzeli olmayacak onun için. Bu süreçte, sevgili Haluk sağ eliyle ameliyata devam ederken, sol elindeki videoyla çekimler yaptı. Sanatçı gözüyle şaşırtıcı ayrıntıları yakaladı ve ölümsüzleştirdi. Yüzlerce resim arasından seçilenler size ulaştı.

Öğrencilik yıllarımda cerrahide nöbet tutarken, elimden tutarak dikiş atmayı öğreten ağabeylerimin bulunduğu salonlarda bir gün sunumlar yapacağımı veya bu kitabı okuyacaklarını düşünemezdim. Hepsine teşekkür ederim. Sevgili ağabeylerim Nüvit Sarımurat ve Erbuğ Keskin ile başlayan cerrahi yolculuğumda, sevgili hocam Selçuk Özarmağan'nın bana olan emeğine, desteğine ve sevgisine özellikle teşekkür ederim.

Bu atlasın hazırlık sürecinde en az bizler kadar heyecanla çalışan sevgili Barkın Köksalan, Recai Tosun, Resmiye Yolcu, Ebru Baydak, Muttalip Demir, Erkan Gök ve asistanlarımıza teşekkür ederim. Yararlı olması dileği ile.

Dr. Yeşim Erbil



Thedor Kocher'in 100 yıl öncesi tanımladığı tiroid cerrahisinde temel yaklaşımlar tüm dünyada hala yaygın olarak kullanılmaktadır. Kocher'in tanımladığı tiroidektomi teknikleri yanı sıra anestezideki gelişmeler mortalite riskini sıfıra düşünmüştür ancak belirgin bir azalma sağlanmış olsa da morbidite riski hala önemli bir sorundur.

Morbiditeyi artıran en önemli neden aslında cerrahi girişimin standart bir yaklaşımla yapılması düşüncesidir. Hastaların anatomik yapısı birbirinden farklıdır ve bu nedenle aynı gibi düşünülerek yapılan cerrahi girişim komplikasyonları beraberinde getirebilir. Cerrahlar bu nedenle tehlikeli bir özgüvenden vazgeçmeli ve tüm dikkatlerini bu muhteşem tiroidektomi yolculuğuna vermelidir. Tiroidektomi yolculuğunun hatasız olması ancak doğru yaklaşımlar ve dikkatli diseksiyon ile mümkündür.

Bu kitap aslında rengârenk görüntülerin ve büyülü alanların arkasına gizlenmiş tuzakları gösteren teknik bilgileri taşımaktadır. Cerrahi anatomiyi, varyasyonları ve tuzakları anlattığımız bu atlasın oluşturulması sürecinde Selçuk Özarmağan ve Yeşim Erbil ile birlikte çalışmaktan büyük bir onur duydum. Emeği geçen herkese sonsuz teşekkürlerimle.

Dr. Haluk Recai Ünalp

Işık ADALET İstanbul Tıp Fakültesi, Nükleer Tıp Anabilim Dalı
Orhan AĞCAOĞLU İstanbul Tıp Fakültesi, Genel Cerrahi Anabilim Dalı
Fikri ALİCAN İstanbul Tıp Fakültesi, Genel Cerrahi Anabilim Dalı
Müfide AKÇAY Atatürk Üniversitesi, Tıp Fakültesi, Genel Cerrahi Anabilim Dalı
Güngör AKÇAY Atatürk Üniversitesi, Tıp Fak., Endokrinoloji ve Metabolizma Hast. Bilim Dalı
Ferihan ARAL İstanbul Tıp Fakültesi, Endokrinoloji ve Metabolizma Hastalıkları Bilim Dalı
Adem BAYRAKTAR İstanbul Tıp Fakültesi, Genel Cerrahi Anabilim Dalı
Yusuf BÜKEY Cerrahpaşa Tıp Fakültesi, Genel Cerrahi Anabilim Dalı
Zafer CANTÜRK Kocaeli Üniversitesi, Tıp Fakültesi, Genel Cerrahi Anabilim Dalı
Gamze ÇITLAK İstanbul Tıp Fakültesi, Genel Cerrahi Anabilim Dalı
Neşe ÇOLAK İstanbul Tıp Fakültesi, Endokrinoloji ve Metabolizma Hastalıkları Bilim Dalı
Feyzullah ERSÖZ İstanbul Eğitim Araştırma Hastanesi, Genel Cerrahi Kliniği
Semih GÖRGÜLÜ GATA, Genel Cerrahi Anabilim Dalı
Gülçin HEPGÜL Bağcılar Eğitim Araştırma Hastanesi, Genel Cerrahi Kliniği
Erdinç KAMER İzmir Atatürk Eğitim Araştırma Hastanesi, Genel Cerrahi Kliniği
Yersu KAPRAN İstanbul Tıp Fakültesi, Patoloji Anabilim Dalı
Göktürk MARALCAN Gaziantep Üniversitesi, Tıp Fakültesi, Genel Cerrahi Anabilim Dalı
Özgür METE İstanbul Tıp Fakültesi, Patoloji Anabilim Dalı
Aydemir ÖLMEZ Yüzüncü Yıl Üniversitesi, Tıp Fakültesi, Genel Cerrahi Anabilim Dalı
Artür SALMASLIOĞLU İstanbul Tıp Fakültesi, Radyoloji Anabilim Dalı
Yasemin ŞENYÜREK İstanbul Tıp Fakültesi, Genel Cerrahi Anabilim Dalı
Serkan SARI İstanbul Eğitim Araştırma Hastanesi, Genel Cerrahi Kliniği
Aziz SÜMER Yüzüncü Yıl Üniversitesi, Tıp Fakültesi, Genel Cerrahi Anabilim Dalı
Serkan TEKSÖZ Cerrahpaşa Tıp Fakültesi, Genel Cerrahi Anabilim Dalı
Mehtap TUNACI İstanbul Tıp Fakültesi, Radyoloji Anabilim Dalı
Fatih TUNCA İstanbul Tıp Fakültesi, Genel Cerrahi Anabilim Dalı
Mehmet ULUDAĞ Şişli Etfal Eğitim Araştırma Hastanesi, Genel Cerrahi Kliniği
Dilek YILMAZBAŞAR İstanbul Tıp Fakültesi, Patoloji Anabilim Dalı

KATKILARIYLA

1. Baskı : 2010
Yayına Hazırlayan : Endokrinolojide Diyalog Derneği
Sayfa Düzeni : E. Recai Tosun
Kapak Resim : Haluk Recai Ünalp
Kapak : Besim Dalgıç
Fotoğraflar : Barkın Köksalan
Matbaa : Ekspres Basımevi, Deposite İş Merkezi, A/6 Blok. Kat 3.
No: 309 İkitelli Organize Sanayi Bölgesi, İSTANBUL
02126716151

İÇİNDEKİLER

TİROİD CERRAHİSİNİN TARİHSEL GELİŞİMİ 1

TİROİD BEZİNİN CERRAHİ ANATOMİSİ 7
- Tiroid Bezinin Lokalizasyonu ve Yapısı 9
- Boyun Kasları 10
- Boyundaki Önemi Anatomik Oluşumlar 11
- Tiroid Bezinin Arter ve Venleri 12
- Larengeal Sinirler 13
- İnferior ve Superior Larengeal Sinirin Komşulukları 14
- Paratiroid Bezler 15

TOTAL TİROİDEKTOMİ TEKNİĞİ 17
- Hasta Pozisyonu 19
- İnsizyon 20
- Subplatismal Flep Diseksiyonu 22
- Tiroid Lojuna Giriş 23
- Tiroid Medial Veninin Bağlanması 24
- Tiroid Üst Kutup Diseksiyonu 25
- İnferior Larengeal Sinir ve Paratiroidlerin Bulunması ve Korunması 26
- Paratiroid Bezlerinin Korunması 28
- Paratiroid Bezinin Ekilmesi 31
- Tiroidektominin Tamamlanması 32
- Kesinin Kapatılması 34

LARENGEAL SİNİR VE PARATİROİD BEZLERİNİN CERRAHİ ANATOMİSİ 37
- İnferior ve Superior Larengeal Sinir 39
- İnferior Larengeal Sinirin Seyri 40
- Larenks Anatomisi 40
- Larenks Kasları 41
- Larenks Kaslarının Kesitsel Görünümü 42
- Posterior Krikoarytenoid Kasın Palpasyonu 42
- İnferior Larengeal Sinirin Dallara Ayrılması 43
- İnferior Larengeal Sinirin Lokalizasyonu 46
- İnferior Larengeal Sinirle Paratiroidlerin İlişkisi 53
- İnferior Larengeal Sinirle İnferior Tiroid Arter İlişkisi 56
- İnferior Larengeal Sinirin Trakeoözefageal Olukdaki Seyri 61
- Non-rekürren Sinir 65
- İnferior Larengeal Sinir Diseksiyonu 67
- Posterior Suspansuar Ligaman "Berry ligamanı" 68
- Zuckerkandl Tuberkülü 70
- Superior Larengeal Sinir ve Superior Tiroid Arter İlişkisi 74
- Superior Larengeal Sinirin Eksternal Dalı 74
- Superior Larengeal Sinirin İnternal Dalı 75

TİROİD NODÜLLERİNE YAKLAŞIM **11**
Genel Bilgiler **79**
Tiroid Nodüllerinde Klinik Yaklaşım **80**
Hangi Nodüllere İİAB Yapılmalı ? **82**
İnce İğne Aspirasyon Biyopsi Sınıflaması **83**
Görüntüleme Yöntemleri: Ultrasonografi **84**
Görüntüleme Yöntemleri: Elastografi **87**
Görüntüleme Yöntemleri: Sintigrafi **88**
Görüntüleme Yöntemleri: Tomografi ve Magnetik Rezonans **90**
Görüntüleme Yöntemleri: Pozitron Emission Tomografisi **91**
Kılavuzlara Karşın Tartışmalı Konular **96**

TİROİD KANSERLERİNE YAKLAŞIM **99**
Tiroid Kanserlerinin Sınıflaması **101**
Papiller Tiroid Kanserleri **103**
Papiller Tiroid Kanserlerinde Evreleme ve Risk Grupları **103**
Papiller Tiroid Kanserlerinde Cerrahi Tedavi **105**
PTK'de Proflaktik Santral Lenf Ganglion Diseksiyonu **106**
Papiller Tiroid Kanserlerinde RAI Ablasyon Tedavisi **107**
Papiller Tiroid Kanserlerinde İzlem **109**
Foliküler Tiroid Kanserleri **110**
Medüller Tiroid Kanserleri **112**
Medüller Tiroid Kanserlerinde Cerrahi Tedavi **114**
İnsidental Medüller Tiroid Kanserlerine Yaklaşım **115**
İnsidental Medüller Tiroid Kanserlerinde İzlem **116**

SANTRAL VE LATERAL BOYUN DİSEKSİYONU **117**
Boyunda Lenf Ganglionlarının Dağılımı **119**
Boyunda Yüzeyel ve Derin Lenfatik Sistem **120**
Boyun Diseksiyon Sınıflaması **121**
Lateral Boyun Diseksiyonu: İnsizyon **122**
Lateral Boyun Diseksiyonu: SKM Kasın Fasyasının Çıkarılması **123**
Lateral Boyun Diseksiyonu: Erb Noktası **124**
Lateral Boyun Diseksiyonu: V Kompartman **125**
Lateral Boyun Diseksiyonu: II, III ve IV Kompartman **130**
Santral Boyun Diseksiyonu: VI Kompartman **134**

PARATİROİD CERRAHİSİNİN TARİHSEL GELİŞİMİ **139**

PARATİROİD HASTALIKLARI **145**
Paratiroid Bezlerin Anatomi ve Embriyolojisi **147**
Paratiroid Bezlerin Normal ve Ektopik Lokalizasyonları **149**
Kalsiyum Metabolizması **151**
Hiperkalsemi Nedenleri **152**
Primer Hiperparatiroidi: Genel Bilgiler **152**
Görüntüleme ve Lokalizasyon Yöntemleri **154**
Cerrahi Tedavi **158**
Sekonder Hiperparatiroidi (sHPT) **160**

OLGULAR **161**

Olgu 1 AsemptomatikRetrosternalGuatrOlgusu **163**

Olgu 2 RetrosternalGuatr: Önemsenmeyen Akiğer Grafisi **166**

Olgu 3 Tiroid Loblarıyla Bağlantısı Belirgin Olmayan Retrosternal Guatr **169**

Olgu 4 Metastatik Lenf Ganglionlarının Ayırıcı Tanısında Hata **172**

Olgu 5 Metastatik Servikal Lenf Ganglion Lokalizasyonlarının Ultrason ile Değerlendirilmesinde Yanılgı **174**

Olgu 6 Dev Guatr: Cerrahi Girişimde Zorluk Olacak mı? **178**

Olgu 7 Dev Guatr: Ameliyatta Nelerle Karşılaşacağını Bilmek **181**

Olgu 8 Total Tiroidektomi Sonrası TSH Neden Yükselmedi ? **184**

Olgu 9 Cerrahi Tedaviyi Gecikmenin İstenmeyen Sonucu **186**

Olgu 10 Posterior Mediastinal Kitlelerde Seçilecek Cerrahi Girişim Yöntemi Sternotomi mi Torakotomi mi Olmalıdır? **189**

Olgu 11 Başka Merkezlerde Girişim Uygulanmış Hastalara ilişkin Yapılmış İncelemelerin Yeniden Değerlendirilmesinin Önemi **193**

Olgu 12 Santral Kompartmana İkincil Girişimin Zorlukları **195**

Olgu 13 Mediastinal Metastazlı Medüller Karsinom **198**

Olgu 14 Nüks Servikal Metastatik Kitlelerde Girişim: Gamma Probe Kullanımı **200**

Olgu 15 Kemik Metastazı İle Klinik Bulgu Veren Tiroid Kanseri **203**

Olgu 16 Primer Tedavisi Etkin Olarak Yapılmamış Olan Papiller Kanser Olgusu: Akciğer Metastazına Bağlı Hipoksi **205**

Olgu 17 İİAB'nin Neden Olduğu Ender Bir Komplikasyon **208**

Olgu 18 Gereksiz İstenen Frozen İncelemenin Sonucu **210**

Olgu 19 Tiroid Cerrahisinde Özofagus Yaralanma Riski **212**

Olgu 20 Ektopik Yerleşimli Mediastinal Paratiroid Adenomu **215**

Olgu 21 Tiroid Nodülü Eşlik Eden Paratiroid Adenomu **217**

Tiroid Cerrahisinin Tarihsel Gelişimi



Tiroid ve paratiroid cerrahisine ilişkin tarihsel kaynaklar incelendiğinde, bu endokrin organların işlevlerinin belirlenmesine cerrahların öncülük ettiği anlaşılıyor. Kuşkusuz bu konuya ilgi duyanlar; öncelikle insan fizyolojisiyle bağlantılı, ikincil olarak da cerrahi yöntemlerle ilgili sorulara yanıt aradılar. Organizmadaki diğer sistemlerden ayrıcalıklı olarak, endokrin cerrahinin temelleri tüm iç salgı sistemleri arasındaki homeostatik düzenin anlaşılmasından sonra kurulabildi. Tiroid ve paratiroid işlevlerinin kanıtlanması uzun bir süreç gerektirdi. Tiroidin iç salgı organı olarak görev yaptığı bir cerrah tarafından bildirildi. Paratiorid bezlerinin endokrin işlevlerinin belirlenmesi yine cerrahların çalışmalarıyla gerçekleşti. Endokrinolojinin gelişme döneminde cerrahların önemli adımları ve katkıları tartışılmaz. Ancak bu gelişme dönemindeki cerrahi başarının; anatomi, histoloji, patoloji, fizyoloji, biyokimya bilim dallarınca desteklenmiş ve beslenmiş olduğunu da eklemek isteriz.

Tiroid bezine ilişkin büyümeler 3500 yıldan fazla bir süredir bilinmekle birlikte, Rönesans dönemine kadar tiorid bezinin varlığı ya da boyunda saptanan kitlelerin tiroid beziyle ilişkisi anlaşılamadı. Antik çağ (M.S. I. Yüzyıl)'dan kalan belgelere göre Celcus boyundaki kitleleri tanımladı ve cerrahi olarak çıkarılmalarının çok tehlikeli olduğunu bildirdi. Galen (M.S 130-200) tiroid kıkırdağına Latince kalkan anlamına gelen "thyreos" adını verdi. 12. yüzyılda İtalya'nın Napoli şehrine yakın ünlü Salerno Tıp Okulu büyük guatırların tedavisi amacıyla seton uygulamasını ya da yanmış veya kurutulmuş deniz yosunu kullanılmasını önerdi. Bu yıllara kadar guatr "bronkosel" olarak biliniyor ve aşırı balgam sonucu oluştuğu düşünülüyordu. 1500'lü yıllarda tiroid bezinin ilk çizimini yapan Leonardo da Vinci'dir. 1543 yılında Anatomist Andrea Vesalius (1514-1564), Isviçre-Basel'de yayınlanan "De Humani Corporis Fabrica" adlı eserlerinde, tiroidi tanımladı ve "Glandes laryngis radici adnatae" olarak adlandırdı. Eustachius 1543'te iki lobun birleştiği bölüme "istmus" adını verdi. Padua Üniversitesi Anatomi ve Cerrahi Profesörü Aquapendente'li Hieronymus Fabricius guatr'ı tiroid bezi büyümesi olarak tanımladı. Fabricius'un yanında çalışan Julius Casserius, (1545-1616) Vinci'den sonra, tiroidin at nalı biçimindeki ikinci çizimini yaptı. "Glandula Thyreoidea" deyişini ilk kullanan kişiler Londra, Birleşik Krallıktan Thomas Wharton (1656) ve Göttingen, Almanyadan Albrecht von Haller oldu. Bu adlandırma tiroid bezinin biçimi ya da komşuluğundaki tiroid kıkırdağının adıyla bağdaştırılarak yapıldı.

Kaynaklar, 19'uncu yüzyılın ikinci yarısına kadar boyun kitlelerinin cerrahi girişimle çıkartılması denemelerin yapıldığını belgelemekle birlikte, bu girişimlerin ancak boğulma riskini önlemek amaçlı olduğunu da ekliyor. Çünkü ameliyat sonuçları ölümcül kanama ve enfeksiyon nedeniyle bir felaketti. 1742 yılında Almanya'dan Lorenz Heister (1683-1758) tiroid bezinin cerrahi girişimle çıkartılma yöntemini tanımlayarak, tiroidin kolloid içeriğinin endokrin işlevsel bir değeri olduğu konusundaki düşüncelerini bildirdi. Heister guatr olgularında malign değişim olabileceğinden ve bu durumda boyun damarlarının erezyona uğrayabileceğinden de söz etti. 1791'de Fransa'dan Pierre Joseph Desault (1744-1795) ilk başarılı parsiyel tiroidektomiyi bildirdi. Desault, boyunda yaptığı vertikal bir kesiyle, 4 cm çapındaki tiroide ilişkin kitle eksizyonunu gerçekleştirdi. Johann August Wilhelm Hedenus (1760-1836) yöntemi ve sonuçları bilinmemekle birlikte, büyük guatrlar nedeniyle solunum güçlüğü çeken altı hastaya girişim uyguladı.

Bu dönemde tiroid girişimleri en yetenekli cerrahlar tarafından yapılsa bile ölümcüldü. Guatr ameliyatlarının çoğunlukla ölüme sonuçlanması Berlin, Almanya'dan Johann Dieffenbach'ı 1848'de şu sözleri söylemeye yöneltti, "Guatr ameliyatı en gereksiz, en tehlikeli girişimlerden biridir". Fransız Tıp Akademisi 1850'de olumsuz sonuçları nedeniyle her tür tiroid girişimine ağır eleştiriler yaptı. Ünlü cerrah Bernhard Rudolph Conrad Langenbeck (1810-1887) cerrahları tiroid girişimlerinden uzak durmaları konusunda uyardı.

Tiroid bezinin endokrin salgılar yaptığı konusundaki ilk sağlam kanıtları cerrahlar sağladı. Londra'da Thomas Wilkinson King (1809-1847) tiroid bezine ilişkin gözlemlerinde, tiroid bezinin endokrin işlevlerini irdeleyerek bu organın yaşamsal olduğunu vurguladı.

Sir Astley Cooper (1768-1841) tiroidektomi uygulanmış köpeklerde bir uyuşukluk ve yorgunluk ortaya çıktığını, çok yavaş iyileştiklerini bildirdi. 1859'da Alman Fizyolog Moritz Schiff (1823-1896) total tiroidektomi uygulanmış köpeklerin er veya geç öldüğünü gözledi. Bu dönemde guatr ve kretenizmin birlikte görülmesini vurgulayan bilimsel incelemeler bir "endokrin organ"ın söz konusu olduğunu ortaya koymuştu. Ne yazık ki bu yaklaşım çağdaş meslektaşlar tarafın-

dan algılanamadı. Sir Felix Semon (1849-1921) 1883'de miksödem ve kretenizmin, tiroid işlevlerinin yitirilmesi sonucu oluştuğu varsayımına ilişkin makalesini yayınlatamadı.

Girişim sırasındaki kanamalar o yıllarda cerrahların en önemli sorunuydu. William Blizzard (1743-1835) tiroidin fazla işlev görmesini sağ üst pol arterini bağlayarak tedavi etmeye çalıştı. Luigi Porta (1800-1875) 1849'da bir adenoma eksizyonunu başardı. Porta çalışmalarında tiroid hiperaktivitesinin unilateral arteryel ligasyon ile sağlanamadığını gözleyerek, bilateral ligasyonun zorunlu olduğunu bildirdi. Edmond Rose (1836-1914), Zürih, İsviçre'de Billroth'un ardılıydı. "Der Kropftod und die Radikalkur der Kröpfe (Guatr ve guatrın radikal tedavisinden ölüm) başlıklı bir inceleme yayınladı. Rose bu incelemesinde, guatr'ın tekrarlamasının bezin tümüyle çıkartılmasıyla önlenebileceğini vurgulayarak, "girişim sırasında bezin dolaşımını sağlayan damarlar, rekürren laringeal sinirler özenle korunarak bağlanmalıdır" dedi.

19. yüzyılın ilk yarısı boyunca tiroid ameliyatlarına ilişkin ana sorunlar kanama ve enfeksiyondu. İkinci yarısında ise tiroid cerrahisinin gelişimine katkıda bulunan, üç önemli buluş gerçekleşti.

İlk olarak 1846'da Boston, ABD'den William Morton solunum yoluyla anesteziyi gündeme getirdi. 1867'de Birleşik Kralıktan Lord Joseph Lister antisepsinin temellerini sundu. 1874'de Thomas Spencer Welles hemostatik pens'i geliştirdi. Bu buluşlar cerrahinin tüm alanlardaki gelişimine olanak sağlandı. Tiroid cerrahisine öncülük ederek yön veren Christian Albert Theodore Billroth ve Emil Theodore Kocher oldu. Billroth 1829 yılında Almanya da doğdu. Berlin Üniversitesi'nde Langenback'in asistanı olarak görev yaptı. 31 yaşında Zürih Üniversitesi'nde Cerrahi Direktörü oldu (1860-1867). Bu yıllarda yaptığı ilk 20 tiroidektomide mortalitenin %40 dolayında olması nedeniyle yaklaşık 10 yıl boyunca tiroid ameliyatı yapmadı. İlerleyen yıllarda Viyana Üniversitesine geçti ve burada tiroid ameliyatlarına yeniden başladı. Bu dönemde mortaliteyi %8'in altında tutmayı başardı. Tiroid cerrahisinde en deneyimli cerrahlardan biri olarak, ilerde tiroid cerrahisine büyük katkı sağlayacak üç önemli cerrah yetiştirdi, Anton Wölfler, von Eiselsberg ve Johann von Mikulicz. Anton Wölfler 10 yıl süre ile Billroth'un başasistanlığını yaptı. Tiroidektomi sonrası oluşan tetaniyi ilk tanımlayan kişidir. Tiroid bezinin yapısı, gelişimi ve rekürken laringeal sinir yaralanması ile ilgili yayınları vardır. 1895 yılında Prag Üniversitesi'nin Cerrahi Direktörü oldu. von Eiselsberg'de Billroth'a başasistanlık yaptı. Wölfler'in tedavi ile ilgili çalışmalarını sürdürdü.

Johann von Mikulicz 5 yıl Billroth'a asistanlık yaptı. Başlangıçta Billroth onun iyi bir cerrah olamayacağını söyledi. Zamanla çalışkanlığı ve yetenekleriyle Billroth'un en parlak öğrencilerinden biri oldu.

Tiroid cerrahisinin babası olarak nitelendirilen Emil Theodore Kocher 1841 yılında İsviçre'de doğdu. O dönemin ünlü cerrahları Lucke, Billroth ve Langenback tarafından yetiştirildi. Otuz bir yaşında Bern üniversitesinde cerrahi profesörü oldu. Yaptığı total tiroidektomiler sonrası ortaya çıkan ve günümüzde ağır hipotiroidi olarak bilinen tabloyu "cachexia strumiprivan" olarak tanımladı. Dönemindeki yüksek mortalite oranlarına karşı 1850-1877 arasında yaptığı 146 tiroidektomide %21, 1898 yılında yayınladığı 600 vakasında %0.5 mortalite oranı bildirerek bu konuda ne kadar yetenekli olduğunu kanıtladı. 1909 yılında tiroid bezinin anatomi, fizyoloji, patoloji ve cerrahisindeki çalışmaları dolayısıyla Nobel Tıp ödülüyle onurlandırıldı.

Tiroid işlevlerinin önemi, 1882'de Jacqeus Louis Reverdin ve kuzeni Auguste Reverdin tarafından vurgulandı. J.L. Reverdin 1882'de Theoolar Kocher'e yazdığı mektupta tiroidektomi sonrası oluşan durumu "myxodema operatoire" diye adlandırdı ve tiroidektomi sonrası oluşan bir kretenizm vakasını bildirdi. Reverdin 1883'de 22 tiroidektominin thyropirivic sonuçlarını bildirerek tiroidektomiden kaçınılmasının savundu. Kocher ise Reverdine'ler tarafından ileri sürülen bu sorunun ardından inatla giderek "Ueber Kropfexstirpation und ihre Folgen" (tiroidin çıkarılması ve sonuçları üzerine) adlı ünlü yazısını yazdı.

Kocher 1874'de on bir yaşındaki Maria Bichsel adlı hastasında ortaya çıkan duruma ilişkin sonuçları gözleyerek "kachexia thyropriva" kavramını gündeme getirdi. Kocher 1883'den sonra thyroprivic durumdan sakınmak için ısrarla unilateral girişimin uygulanmasını önerdi.

Bu gelişmeye koşut olarak Billroth'un öğrencilerinden Johann v. Mikulicz (1850-1905) total tiroidektomi sonuçlarını irdeledi. O yıllarda işlevi tam olarak bilinmeyen paratiroidlere ve rekürren laringeal sinire ilişkin potensiyel hasarı önlemek ve kalıntı tiroid dokusunun işlev sağlaya-

cağını düşünerek bilateral subtotal girişimleri önerdi. İlginç bir gözlem olarak eklemek gerekir. Tiroid işlevlerinin tümüyle yitirilmesi ile ortaya çıkan tablonun sonuçları Kocher ve Reverdine'ler tarafından değil Billroth'la öğrencileri Wölfler ve von Eiselsberg tarafından bildirildi.

Tiroid girişimleri başlangıçta solunum yolunun mekanik olarak tıkanmasını önlemek amacıyla uygulandı. "Exophthalmic Goiter" tanımı ardışık olarak Calep Hillier Parry, Robert James Graves ve Carl Adolf von Basedow tarafından yapıldı. 1884'te Almanya, Frankfurt'dan Ludwig Rehn (1849-1930) hipertiroidiye yönelik ilk girişimi yaparak, hastalığın cerrahi tedavi yolunu açtı. Mikulicz ekzoftalmik guatrın cerrahi girişim gerektirdiğini savunarak bu uygulamaları yaygınlaştırıldı. Bu dönemde önerilen yöntem, çoğu nüksle sonuçlanan unilateral girişimlerdi.

Billroth ve Kocher'in yoğun biçimde tiroid cerrahisi yaptığı dönemde, ABD'de William Steward Halsted Yale Üniversitesinde çalışıyordu. Avrupa'ya giderek 2 yıl süre ile Avusturya'da Billroth ve Wölfler ile çalıştı. Kocher'in girişimlerini izledi. ABD'nin tiroid cerrahisinde Avrupa'nın çok gerisinde olduğunu saptadı. Avrupa'da çalıştığı dönemde, Amerika'da uygulanmış yalnızca 45 tiroid girişimi söz konusu iken, Billroth'un kişisel 124 vakası vardı.

Kocher ve Billroth 19. yüzyılın ikinci yarısında tiroid cerrahisinin önde gelen isimleriydi. İkisi de kendilerine özgü birer cerrahi okulu kurdu. Kocher yaptığı total tiroidektomiler sonrası "Cachexia Srumipriva" olarak adlandırdığı tabloyla karşılaşıyordu, Billroth'un hastalarında ise çoğunlukla tetani gelişiyordu. Halsted, bu ayrıcılıkları girişimleri uygulayan cerrahların niteliklerileriyle bağdaştırarak, cerrahi sezgilerini şöyle özetledi.

"Kocher tiroid kapsülü içinden, kansız bir alanda özenle ve yavaş çalışarak, tüm tiroid dokusunu çıkartırdı. Billroth dokulara fazla özen göstermeden, kanamalara aldırmadan hızlı çalışırdı. Bu nedenle çoğu kez paratiroid bezleri de çıkartmış ya da beslenmelerini bozmuş olabildiği gibi çoğu kez kalıntı tiroid dokuları da bırakırdı". Halsted, edindiği bilgi ve gözlemlerin yanı sıra o yıllarda "German Pens" olarak adlandırılan hemostatik pensi de alarak Amerika'ya döndü. Zamanla bu pensin değişik biçimlerini de geliştirdi.

Yirminci yüzyılın ilk yarısında ABD'de tirotoksikoz için unilateral girişim öneriliyor ve birçok vakada da çok aşamalı yönteme başvuruluyordu. Öncelikle tiroid arteri bağlanıyor, ikinci girişimde lobektomi uygulanıyordu. Eğer hastalık devam eder veya tekrarlarsa üçüncü girişim gündeme geliyordu. F.Hartley (New York, ABD, 1905) ve Thomas Dunhill (Melbourne, Avustralya, 1907). Bu yönteme karşı çıktılar, hipertiroidinin bir tarafa lobektomi ve diğer tarafa subtotal girişim uygulanarak tedavi edilebileceğini öne sürdüler. Dunhill ayrıca yöntemin taşı aritmi ve kardiak yetmezliğin söz konusu olduğu hastalar da bile başarılı olabileceğini bildirdi. Dunhill'in bu gözlemleri pek ilgi görmedi. Bunun üzerine Dunhill Avusturalya'dan Birleşik Krallığa oradan da Amerika'ya gitmeye karar verdi. ABD'de Dunhill'in becerisi, yöntemleri ve verileri önde gelen cerrahlarca kuşkuyla karşılandı. Çünkü Dunhill'in önerileri, onların yeğlediği hipertiroidi cerrahisine uyum göstermiyordu.

Bu aşamada diğer bir dönüm noktası Charles Mayo, Henry Plummer ve Walter Boothby'in, 1920'lerde "Wolff Chaikoff etkisi"ni gündeme taşıyıp, ağızdan yüksek dozda iyod kullanılarak, tiroid fırtınası risk ve olasılığının azaldığını göstermeleriydi. Yayınlanan 600 hastada perioperatif mortalite %5'den %1'in altına inmişti. 1942'de radyoaktif iyod tedavisinin 1943'de anti tiroid ilaçların gündeme gelmesi, hipertiroidinin tedavi yönteminde değişikliklere yol açtı.

1950'lerde tanı yöntem ve gereçlerinde belirgin bir artış gözlendi. Uyarıcı antikorların otoimmun doğası kanıtlandı. Plummer'in önerdiği girişim öncesi yüksek dozda iyod tedavisinin yerini, özenli hormonal düzenlemelerle girişim zamanlamasına olanak sağlayan antitiroid ilaçlar almaya başladı. 1965'lerde beta blokerlerin devreye girmesi uygulamaya katkı sağladı. Hipertiroidinin güncel cerrahi tedavisinde; otoimmun hipertiroidide tama yakın veya total tiroidektomi, multinodüler toksik guatr'da tama yakın tiroidektomi ve toksik adenomlar için lobektomi olmak üzere farklı yaklaşımlar gerektiği bildirildi. Farklı tiroid kanseri türlerinin ayırt edilmesi ve sınıflamasında patolojinin değerli katkıları vardır. Patoloji biliminin ayrıntılı çalışmaları, tiroid kanserlerinin aynı tür kapsamında olsalar bile farklı biyolojik davranış gösterebileceğini ortaya çıkartarak, cerrahların girişim boyutlarını belirlemesine yardımcı oldu. Tiroid kanser cerrahisinde bir diğer önemli adım; tümör boyutu, lenf ganglion metastazı, uzak metastaz (TNM), yaş, grade, tiroid dışı yayılım, tümör boyutu (AGES), yaş, uzak metastaz, tiroid dışı yayılım, tümör

boyutu (AMES) ve uzak metastaz, yaş, yetersiz cerrahi girişim, invazyon, tümör boyutu (MACIS)'inde içerisinde olduğu prognostik değerlendirme yöntemlerinin, tümüyle kabul görmese de gündeme getirilmesi oldu. Bu kuralların biliniyor olması ve bilimsel olarak aynı sınıflandırmalarının kullanılması, değişik birimlerde elde edilen uygulama verilerinin karşılaştırılmasına olanak sağlandı.

1980'lerden bu yana genetik mutasyonların sonuçta tiroid tümörlerine yol açtığı konusunda önemli ipuçları elde edildi. Bu bulgular yalnızca tümörlerin özgün genetik değişikliklerine göre sınıflandırılabilmesini sağlamakla kalmadı, aynı aileye ilişkin bireylere özgü kanser yatkınlıklarının ayırt edilmesine de olanak sağlandı. RET protoonkogeni mutasyonlarının periferik kan lenfositlerinde saptanabilmesi sonucu, profilaktik tiroidektomi kanser önleyici bir önlem olabiliyordu. Dolayısıyla mutasyona uğramış RET protoonkogenini taşıyan bireylerde uygulanan presemptomatik tiroidektomi, bir cerrahi endikasyonunun yalnızca genetik temellere dayanan ilk uygulaması oldu.

Genetik araştırmalar MEN tip I ve tip II'deki süksinat dehidrogenaz kapsamındaki değişikliklerden kaynaklanan ve ortak nedensel gerekçeleri kapsayan hastalıkları kanıtladı.

Temel moleküler çalışmalar ve klinik uygulamalar arasındaki yoğun iletişim endokrin cerrahide devrime yol açtı.

Son dönem endokrin cerrahi uygulamalarında, histo-patolojik ve biokimyasal incelemelerin de katkısıyla, cerrahi yöntemlerde büyük aşama sağladı. Her tür girişime ilişkin komplikasyonların riski azaldı. Ameliyat sonrası kanamalar en alt düzeye indi ve cerrahların seçimine bağlı olarak tiroid girişimleri drenajsız yapılabildi. Enfeksiyon neredeyse ortadan kalktı. Anatomik yapıların özenle korunması ve bununla ilintili olarak reküren laringeal sinirin her girişimde gözlenerek kollanması dolayısıyla sinir hasarları %1'in altına indi.

Hipoparatiroidi oranı, özenli girişim öncesi hazırlık ve gerektiğinde ototransplantasyonunun sıklıkla uygulanması nedeniyle %1'den aşağı indi. Günümüzde tiroid ameliyatlarına ilişkin ölüm oranı neredeyse sıfıra yaklaştı. Bu tarihsel bilgilerin sonunda, endokrin cerrahiye ve endokrinoloji bilimine katkı yapmış meslektaşlarımızı minnet ve şükranla anıyoruz.

Kaynaklar

- Röher HD, Schulte KM. History of Thyroid and Parathyroid Surgery. Surgery of Thyroid Parathyroid Gland. Daniel Oertli, Robert Udelsman (Eds.) Springer-Verlag Berlin Heidelberg 2007.
- Lal G, Clark OH. Thyroid, Parathyroid and Adrenal. Schwartz's Principles of Surgery. Brunicardi FC (Ed). McGraw-Hill, 2005.
- Tapscott WJ. A Brief History of Thyroid Surgery. Current Surgery, 2001.
- Shuja A. History of Thyroid Surgery. Professional Med J Jun 2008
- Hegner CF. A History of Thyroid Surgery. Ann Surg, 1934.
- Giddings AE. The History of Thyroidectomy. MED, 1998.
- Ellis H. A History of Surgery, Chapter 13, 2001.
- Becker WF. Pioneers in Thyroid Surgery. Ann Surg, 1977.
- Welbourn RB. Highlights from Endocrine Surgical History. World J Surg, 1996.
- Halsted WS. The Operative Story of Goiter. Wein Med Wochenschr, 1886.
- Candy B, et al. History of Thyroid and Parathyroid Surgery. Major Probl Clin Surg, 1980.
- Hast M. The anatomy of the larynx: an Aspect of Renaissance Anatomy by Julius Casserius. Proc Inst Med Chic, 1970.
- Heidel G, et al. Our Surgical Heritage. The Dresden Surgeon Johann August Wilhelm Hedenus (1760-1836). Zentralbl Chir, 1986.
- Basedow CA von. Exopthalmos Durch Hypertrophie des Zellgewebes in der Augenhöhle. Wochenschr Gesamte Heilkunde, 1840.
- Wells SA, et al. Predictive DNA Testing and Prophylactic Thyroidectomy in Patients at Risk for Multiple Endocrine Neoplasia Type 2A. Ann Surg, 1994.
- Wolff J, et al. Plasma Inorganic Iodide as a Homeostatic Regulator of Thyroid Function. J Biol Chem, 1948.
- Dunhill T. Remarks on Partial Thyroidectomy, with Special Reference to Exophthalmic Goitre, and Observations on 113 Operations Under Local Anaesthesia. BMJ 1, 1909.
- Kocher T. Ueber Kropfextirpation und Ihre Folgen. Arch Klin Chir, 1883.
- Kocher T. Ueber Jodbasedow. Arch Klin Chir, 1910.


HAZAL KAYAHAN

Tiroid Bezinin Lokalizasyonu ve Yapısı

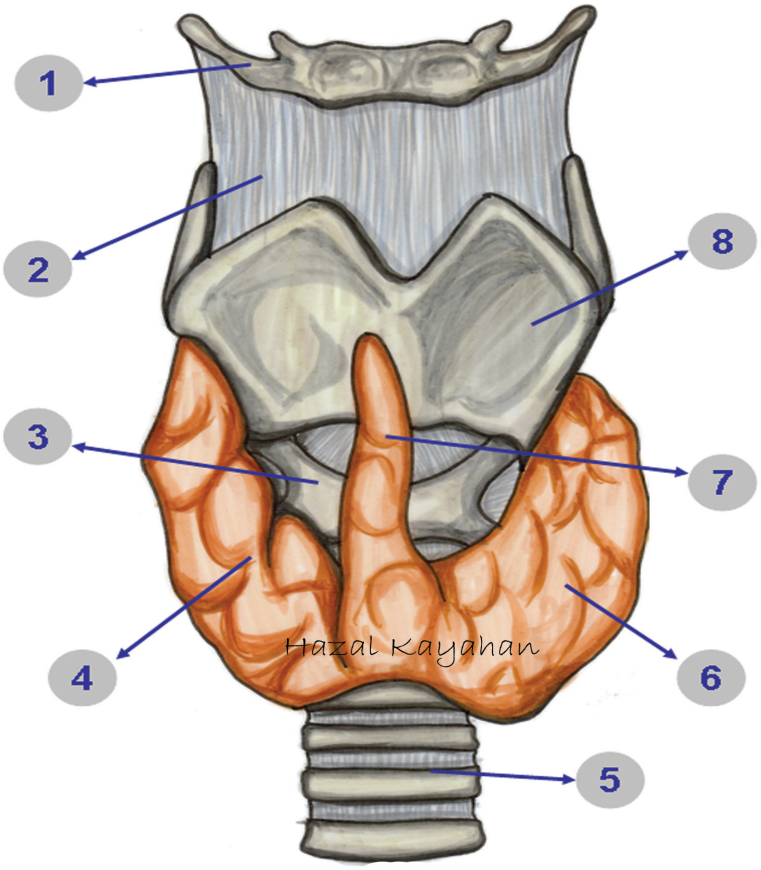

Tiroid bezinin lokalizasyonu

(1) Hyoid kemik
(2) Krikotiroid ligaman
(3) Krikoid kartilaj
(4) Sağ lob
(5) Trakea
(6) Sol lob
(7) Piramidal lob
(8) Tiroid kartila**j**

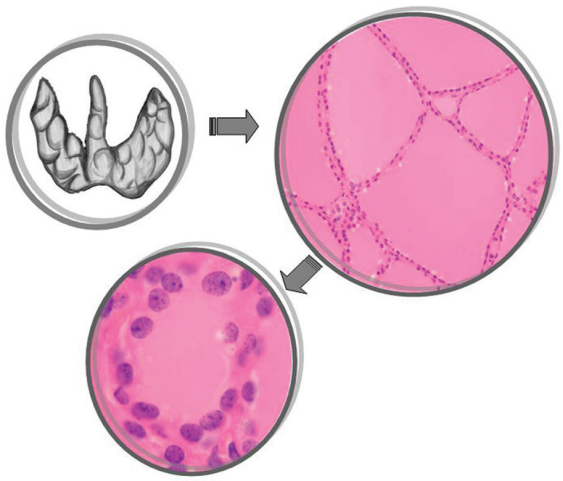

Kolloid ve folikül epitel hücrelerinden oluşan tiroid folikülü

Boyun Kasları

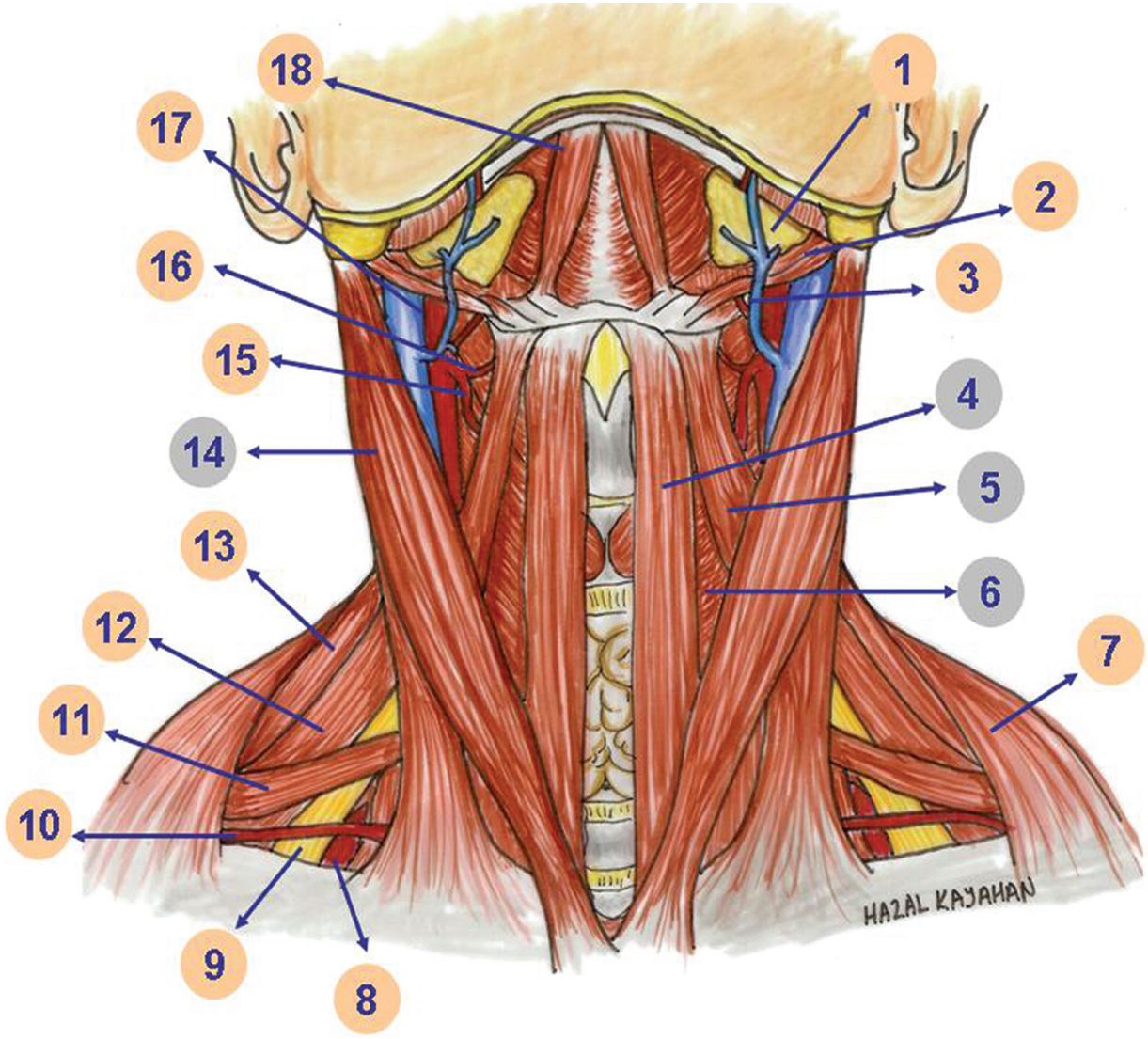

Tiroid bezinin anterolateralinde bulunan sternokleidomastoid ve strep kasların (sternohyoid, sternotiroid ve omohyoid) görünümü

(1) Submandibuler bez
(2) Posterior digastrik kas
(3) Fasial ven
(4) Sternohyoid kas
(5) Omohyoid kas
(6) Sternotiroid kas
(7) Trapez kas
(8) Subklavian arter
(9) Brakial pleksus
(10) Supraskapuler arter
(11) İnferior omohyoid kas
(12) Medial skalen kas
(13) Anterior skalen kas
(14) Sternokleidomastoid kas
(15) Superior tiroid arter
(16) Fasial arter
(17) İnternal juguler ven ve karotis eksterna
(18) Anterior digastrik kas

Boyundaki Önemli Anatomik Oluşumlar

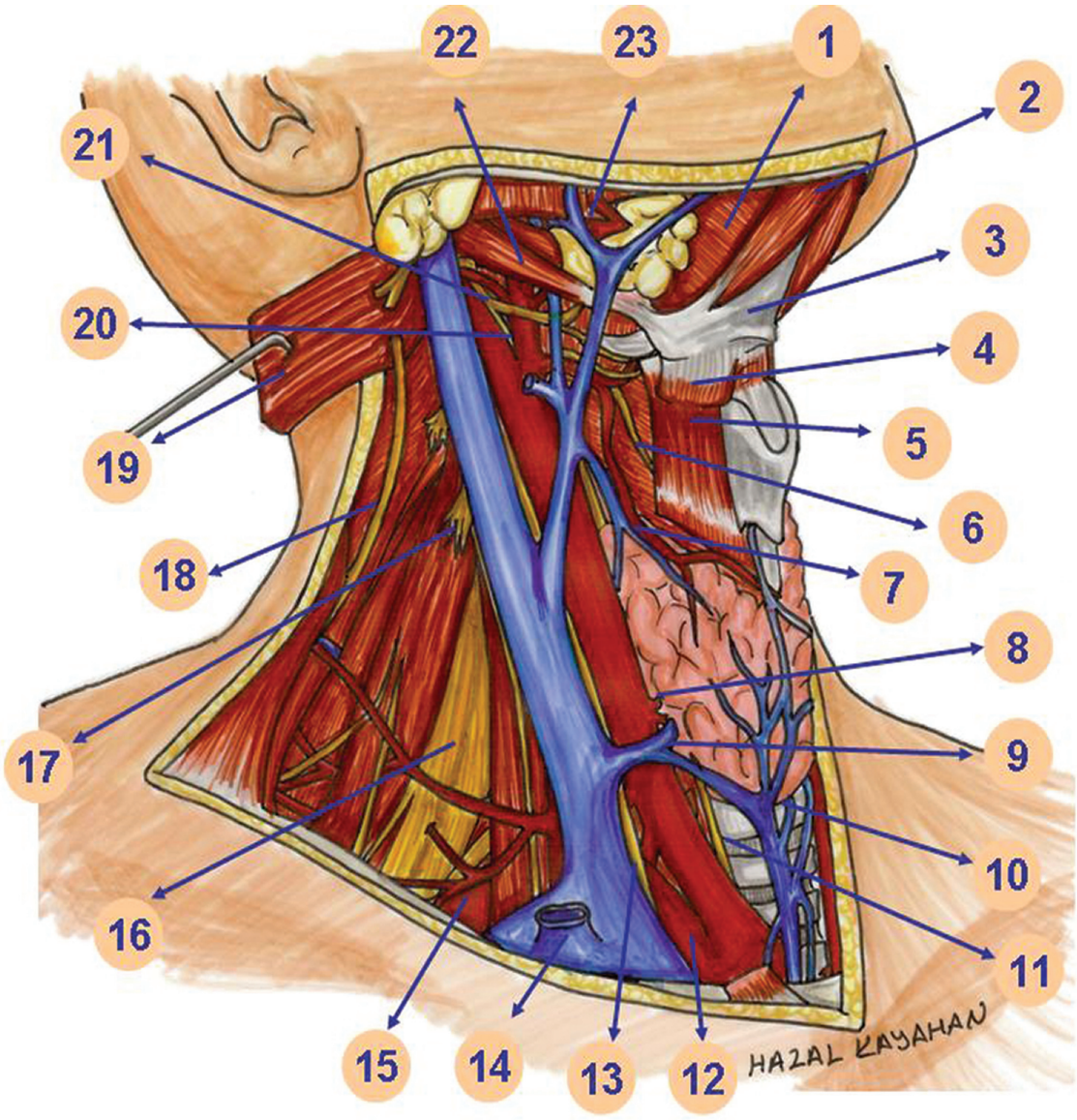

(1) Myohyoid kas
(2) Anterior digastrik kas
(3) Hyoid kemik
(4) Omohyoid kas
(5) Tirohyoid kas
(6) Superior larengeal sinir
(7) Superior tiroid arter
(8) İnferior tiroid arter
(9) Medial tiroid ven
(10) İnferior tiroid venler
(11) İnferior larengeal sinir
(12) Subklavian arter
(13) Vagus
(14) Vena kava superior
(15) Tiroservikal trunkus
(16) Servikal pleksus
(17) Servikal pleksus
(18) Nervus aksesorius
(19) Sternokleidomastoid kas
(20) Ansa servikalis
(21) Nervus hypoglosus
(22) Posterior digastrik kas

Tiroid Bezinin Arter ve Venleri

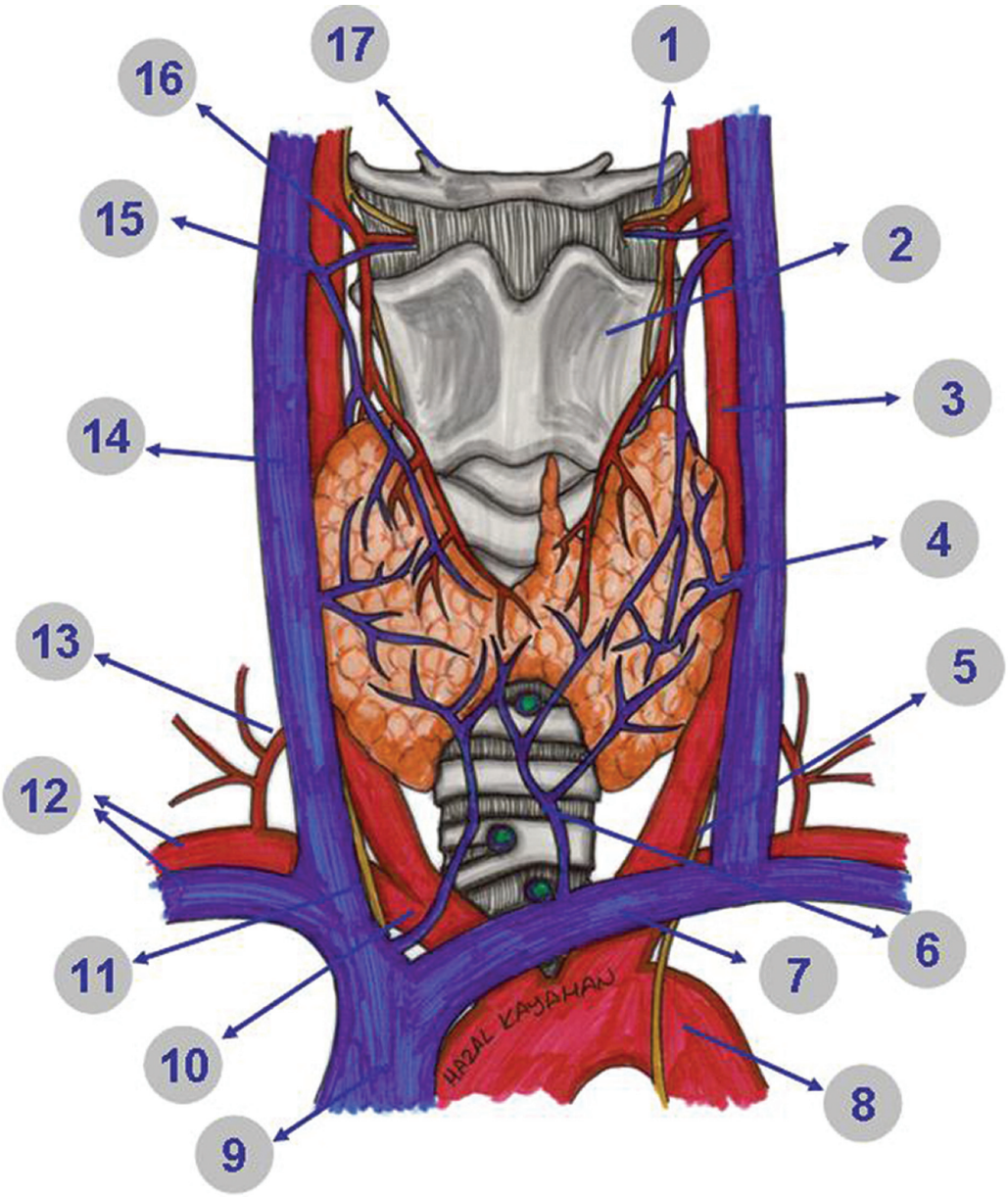

(1) Superior larengeal sinir
(2) Tiroid kartilaj
(3) Karotis eksterna
(4) Medial tiroid ven
(5) Sol vagus
(6) İnferior tiroid venler
(7) Sol brakiosefalik ven
(8) Arkus aorta
(9) Vena kava superior
(10) Brakiosefalik trunkus
(11) Sağ vagus
(12) Subklavian arter ve ven
(13) İnferior tiroid arter
(14) İnternal juguler ven
(15) Superior tiroid ven
(16) Superior tiroid arter
(17) Hyoid kemik

Larengeal Sinirler

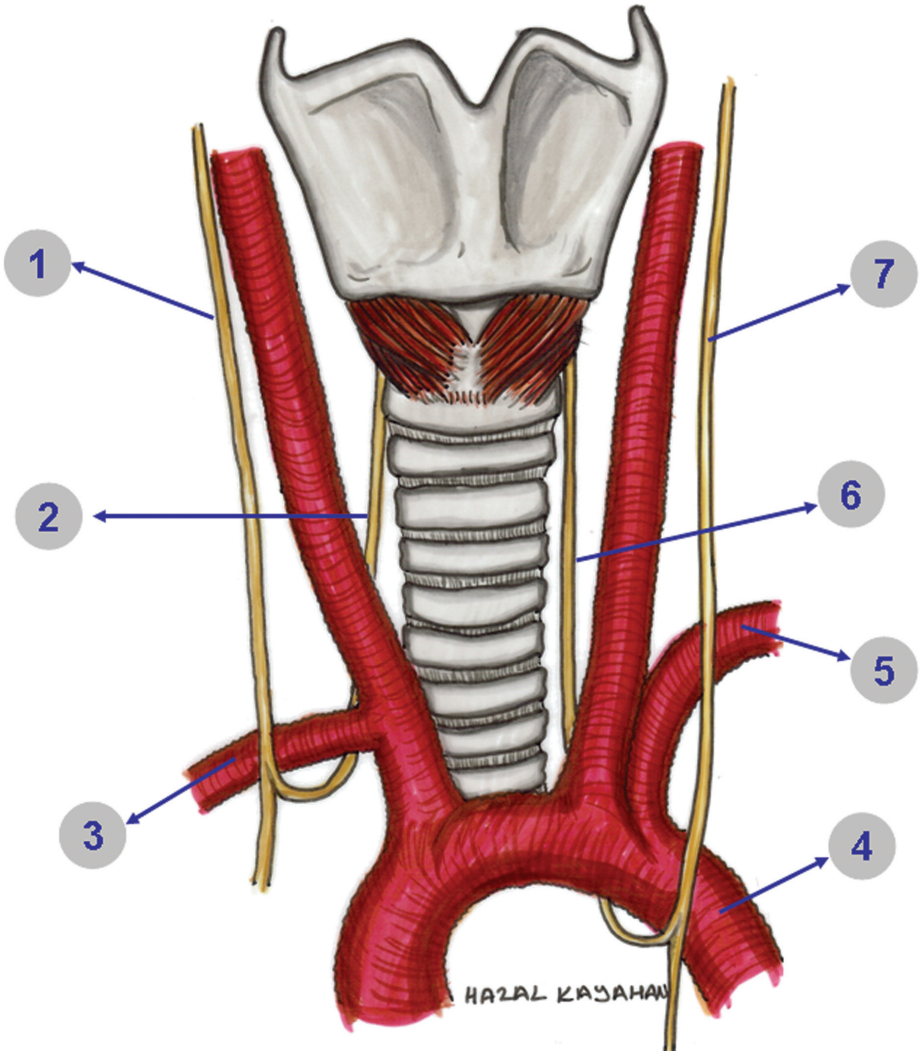

(1) Sağ vagus
(2) Sağ larengeal sinir
(3) Sağ subklavian arter
(4) Arkus aorta
(5) Sol subklavian arter
(6) Sol larengeal sinir
(7) Sol vagus

Sağ larengeal sinir subklavian arteri, sol larengeal sinir ise arkus aortayı çaprazlayarak boyunda trakeoözofageal oluğa girer. Sağ larengeal sinir boyunda daha oblig konumda ilerleyerek larenkse ulaşır.

İnferior ve Superior Larengeal Sinirin Komşulukları

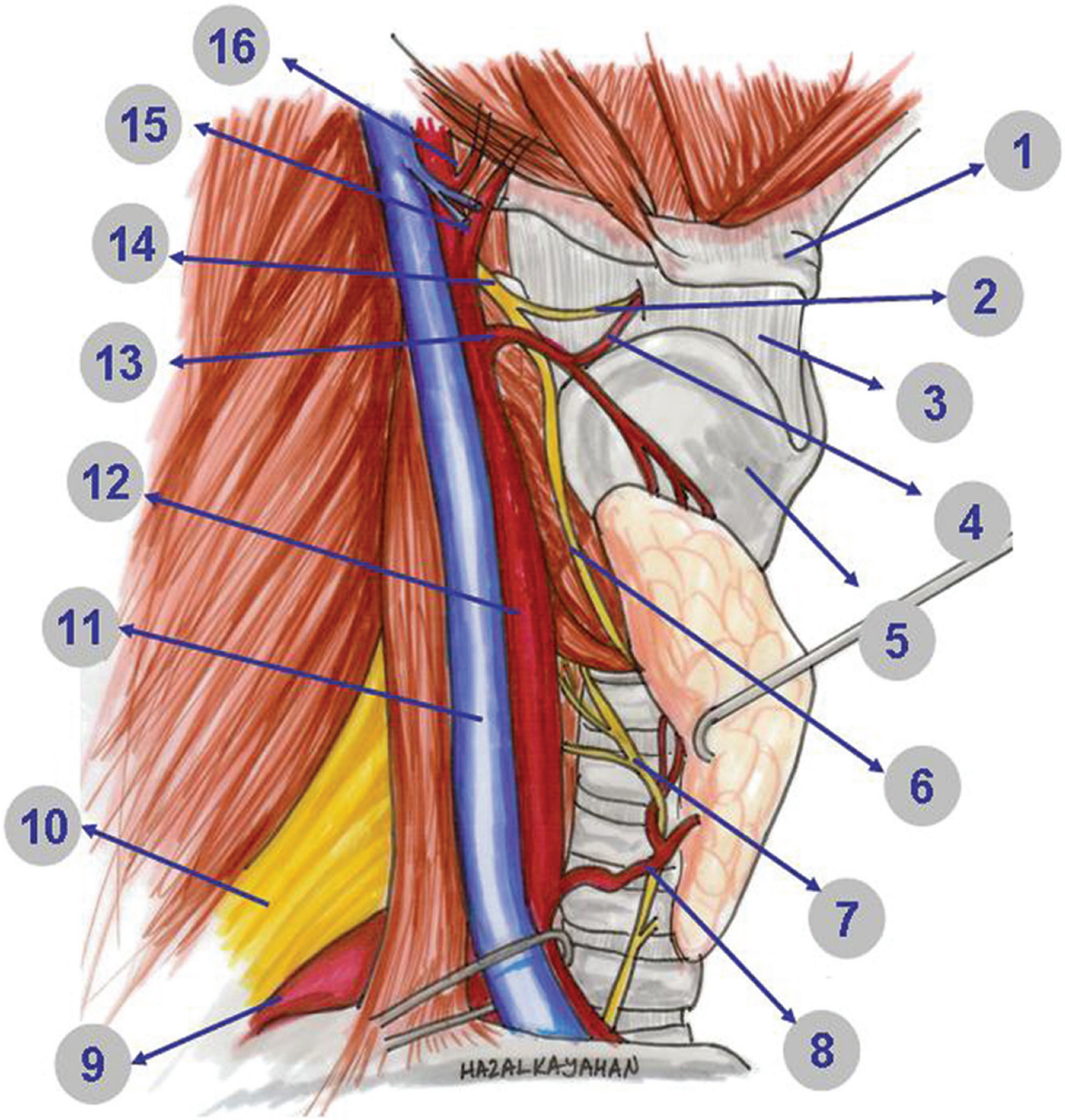

(1) Hyoid kemik
(2) Superior larengeal sinirin internal dalı
(3) Tirohyoid membran
(4) Superior larengeal arter
(5) Tiroid kartilaj
(6) Superior larengeal sinirin eksternal dalı
(7) İnferior larengeal sinir
(8) İnferior tiroid arter
(9) Subklavian arter
(10) Brakial pleksus
(11) İnternal juguler ven
(12) Karotis eksterna
(13) Superior tiroid arter
(14) Superior larengeal sinir
(15) Fasial arter
(16) Lingual arter

Paratiroid Bezler

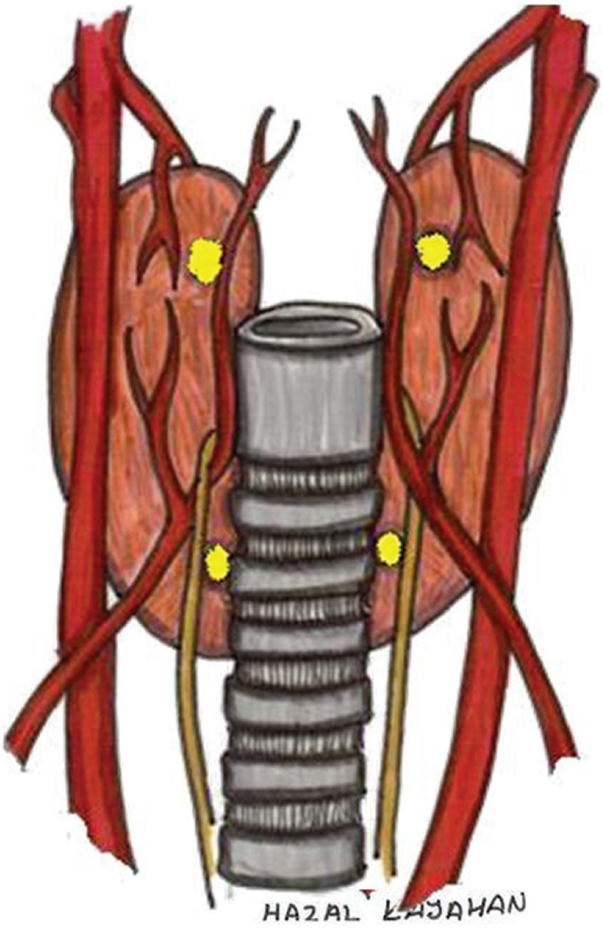

Üst paratiroid bezler %80 oranında inferior larengeal sinir ile inferior tiroid arterin kesişme bölgesini içine alan 2 cm' lik alan içinde, alt paratiroid bezler %60 oranında tiroidin alt polünün arka alt veya lateralinde lokalizedir.

Kaynaklar

- Miller FR. Surgical Anatomy of the Thyroid and Parathyroid Glands. Otolaryngol Clin North Am, 2003.
- Kaplan EL. Thyroid and Parathyroid. In: Schwartz SI, Shires GT, Spencer FC, eds. Principles of Surgery. New York: McGraw-Hill, 1994. Offers a Basic Review of Thyroid Anatomy.
- Lyerly HK. The Thyroid Gland: Physiology. In: Sabiston DC Jr, Lyerly HK, eds. Sabiston Textbook of Surgery: The Biological Basis of Modern Surgical Practice. Philadelphia: Saunders, 1997.
- Larsen PR, Ingbar SH. The Thyroid Gland. In: Wilson JD, Foster DW, eds. Williams Textbook of Endocrinology. Philadelphia: Saunders, 1992.
- Dyson MD. Endocrine System. In: Williams PL (ed) Gray's Anatomy. Churchill Livingstone, New York, 1995.
- Skandalakis JE, Carlson GW. Neck. In: Skandalakis JE (ed) Surgical Anatomy, vol 1. Paschalidis Medical, Athens, 2004.

Total Tiroidektomi Tekniği

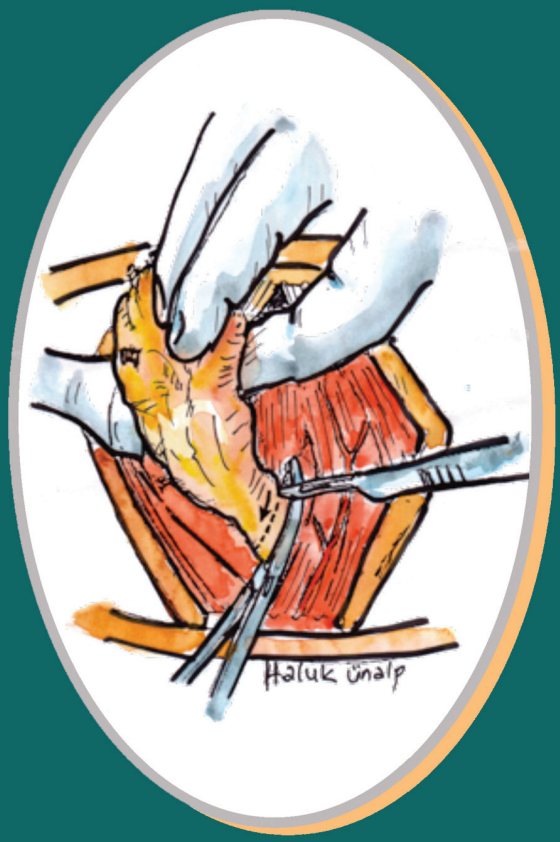

Hasta Pozisyonu



Sırt üstü yatan hastanın skapulasının altına vertikal olarak yerleştirilen yastıkla baş geriye doğru düşürülür ve boyun hiperekstansiyon konumuna getirilir. Hastanın başının hiperekstansiyon konumunda boşlukta kalmaması için, baş uygun bir yastıkla desteklenmelidir. Görüş alanının daha iyi olmasını sağlamak amacıyla ameliyathane masasına pozisyon verilerek hastanın başı 15-30º yukarıya kaldırılır.

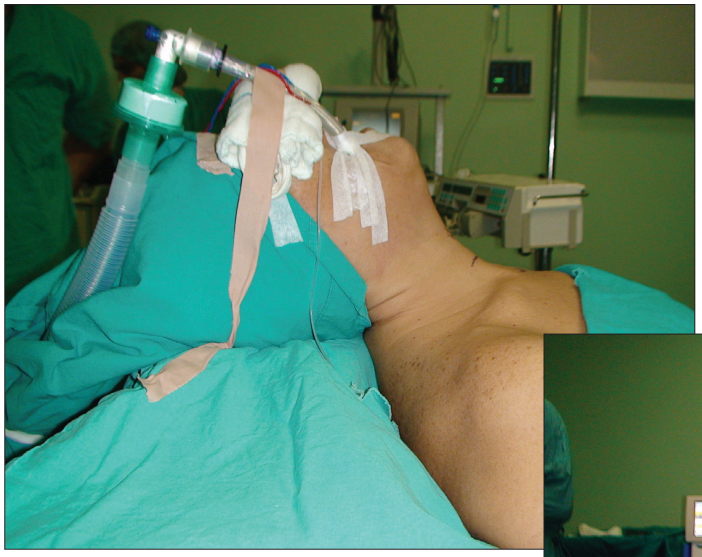

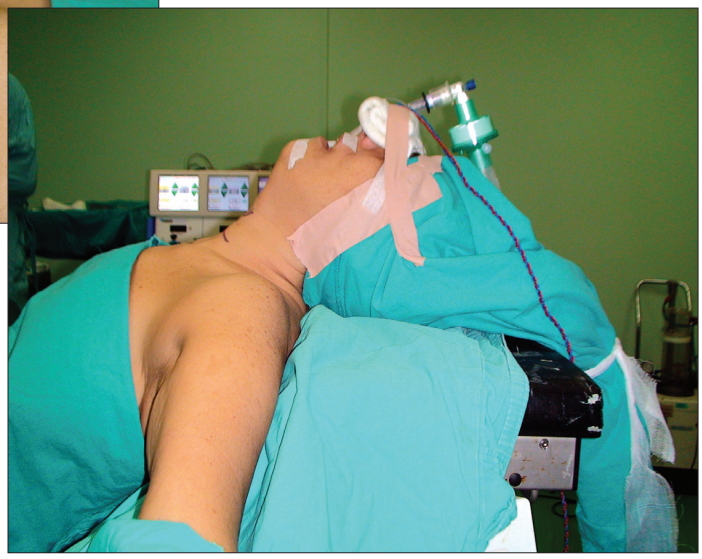

İnsizyon

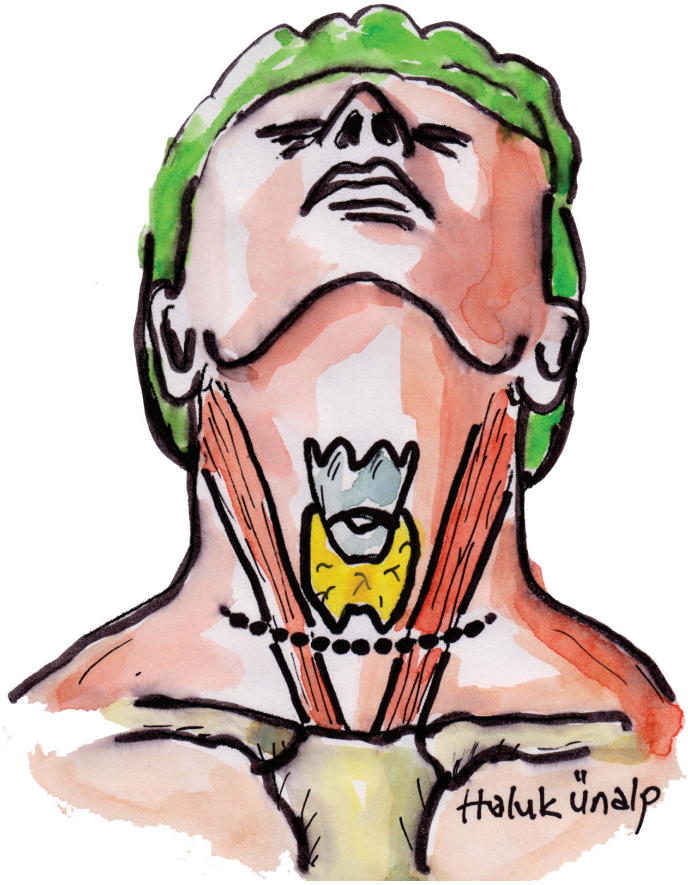

Cilt insizyonu suprasternal çentik ile tiroid kartilaj arasında, tercihen hastanın boynundaki doğal çizgilerine paralel ve uçları yukarıya doğru hafif eğimli olarak yapılır. Cilt kesisi yukarıda olursa tiroid üst kutbuna daha kolay ulaşılır. Boynun üst bölümündeki kesiler görünür yerde olmasına karşın bu bölgede cilt gerilimi daha az olduğu için genellikle skarsız iyileşir. Aşağıdan yapılan kesilerden tiroid üst kutbuna ulaşım güçtür ve kozmetik sonucu kötüdür. Kesinin uzunluğu tiroidin boyutuna ve hastanın vücut yapısına göre 3 ile 7 cm arasında olabilir ancak cilt kesisi orta hattın her iki tarafına doğru eşit uzunlukta olmalıdır.

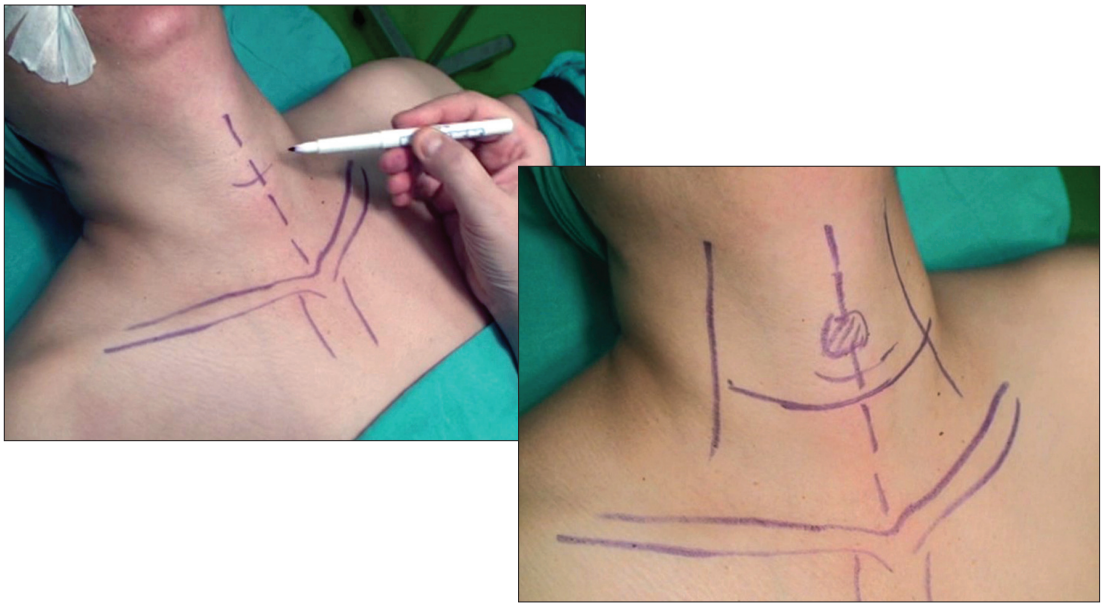



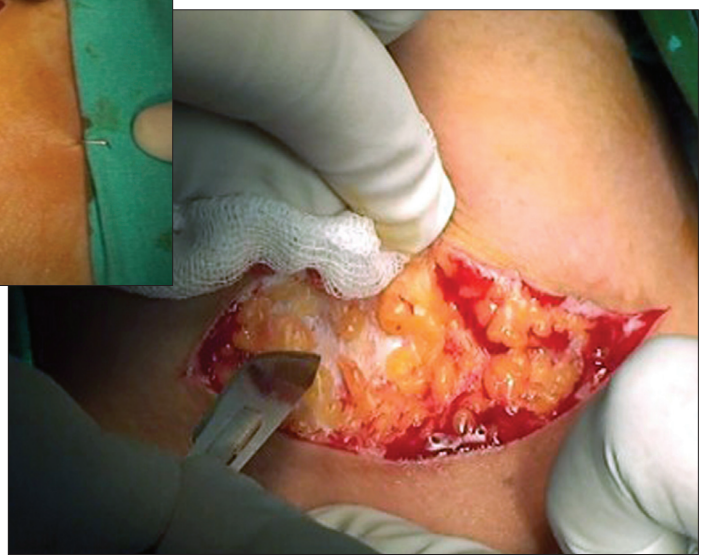

Cilt, ciltaltı insizyonu





Cilt, ciltaltı insizyonu

Subplatismal Flep Diseksiyonu

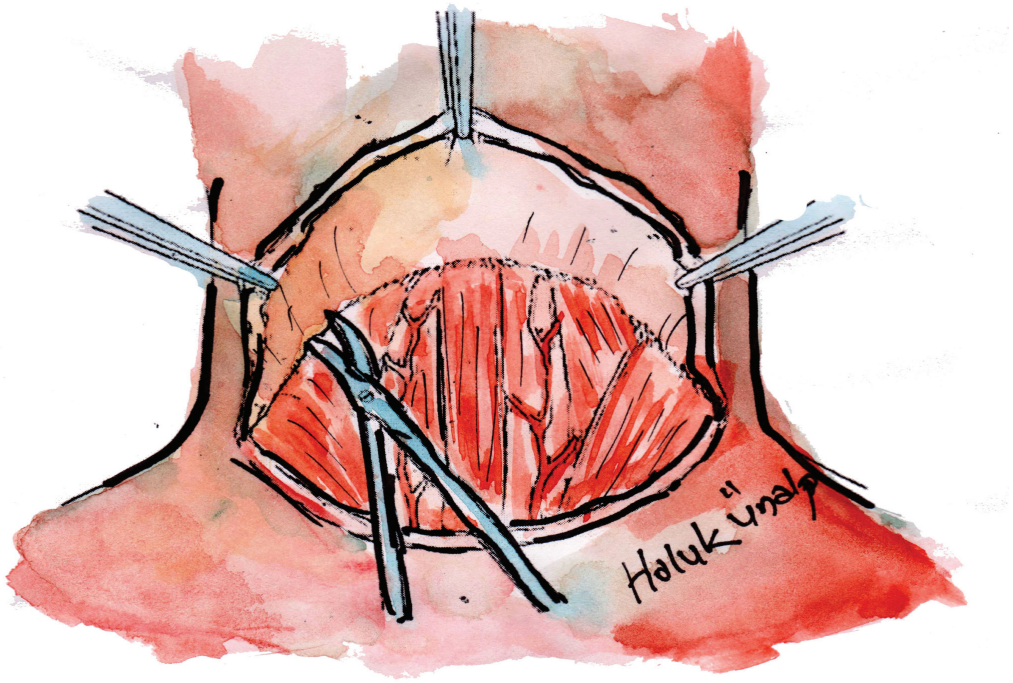

Cilt, ciltaltı ve platisma tabakası geçildikten sonra platisma ile boyun median fasyası arasındaki avasküler plandan subplatismal flep diseksiyona bistüri veya koter kullanılarak başlanır. Flep diseksiyonuna proksimalde tiroid kartilajın çıkıntısına, distalde klavikulanın altına, laterallerde sternokleidomastoid kasların lateraline ulaşana kadar devam edilir. Flep hazırlanırken boyun ön fasyası üzerinde bulunan anterior juguler venlerin yaralanmamasına özen gösterilmelidir, yaralanma olduğu zaman bu venler bağlanmalıdır. Ender görülmekle birlikte juguler venlerin yaralanması ile hava embolisi gelişebileceğini unutmamak gerekir.

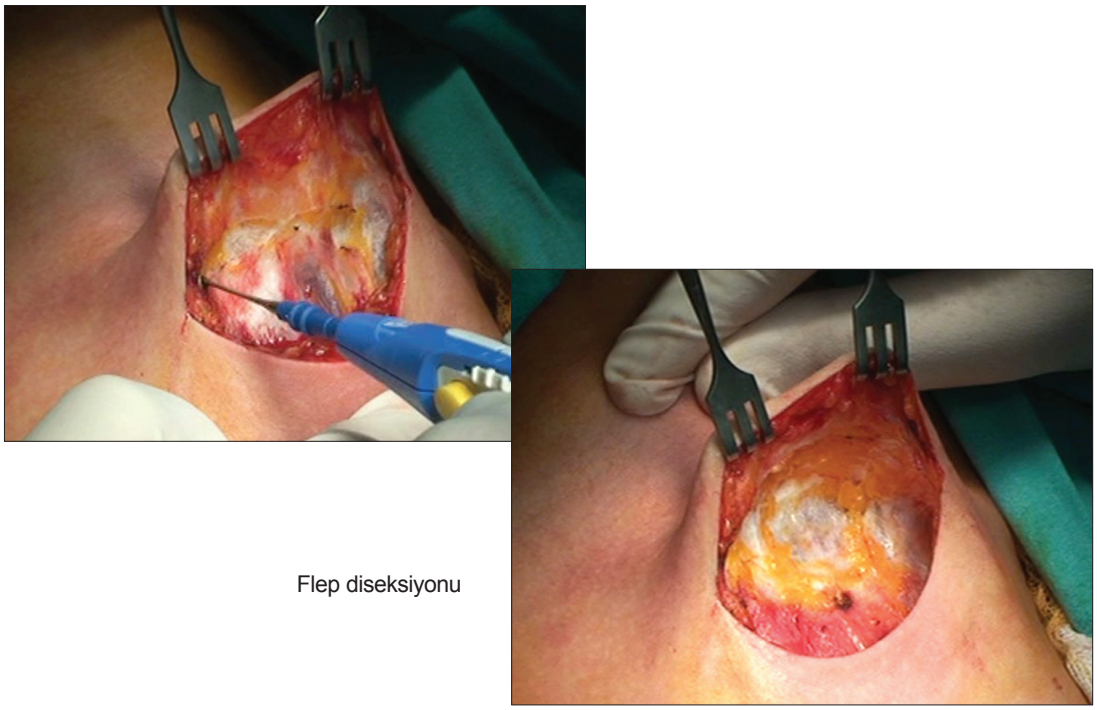

Flep diseksiyonu

Tiroid Lojuna Giriş

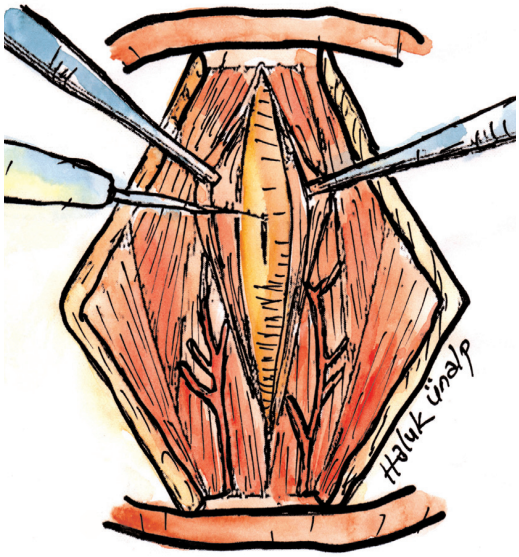

Tiroid bezinin önünde strep kasları ve bu kasları örten fasya bulunur. Orta hatta sternohyoid kasın fasyası vertikal yönde açılarak tiroid lojuna girilir. Strep kaslar künt diseksiyon ile mobilize edilerek tiroid bezinin üst kutbuna ulaşım kolaylaştırılır. İkincil girişimlerde ve tiroidit olgularında tiroid bezi strep kaslara yapışık olabilir ve keskin diseksiyon gerektirebilir. Büyük guatrlarda görüşü sağlayabilmek için bu kaslar 1/3 alt bölümden kesilebilir. Strep kasların inervasyonu ansa servikalis tarafından sternotiroid kasın lateral kenarından yapıldığı için, bu yapının korunmasına özen gösterilmelidir.

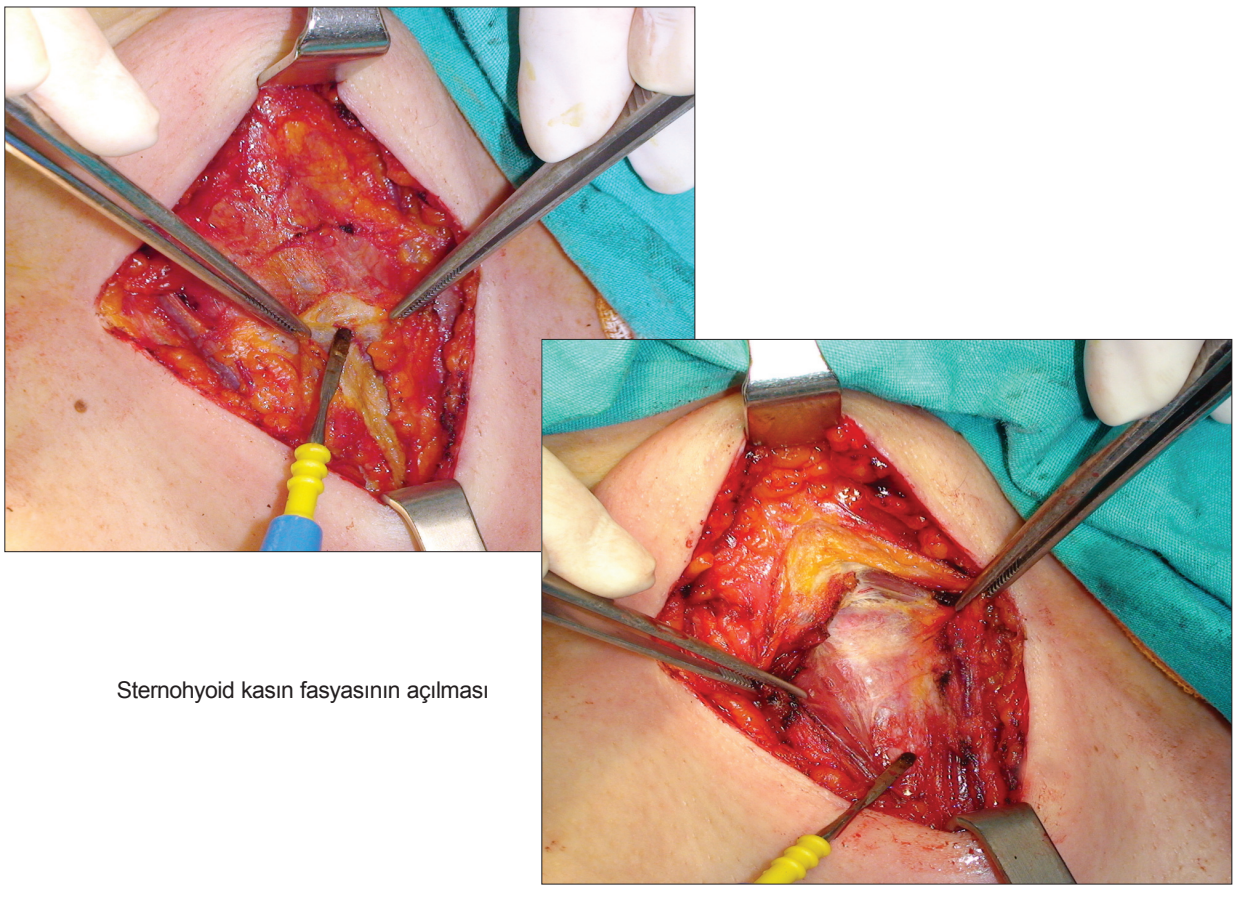

Sternohyoid kasın fasyasının açılması

Tiroid Medial Veninin Bağlanması

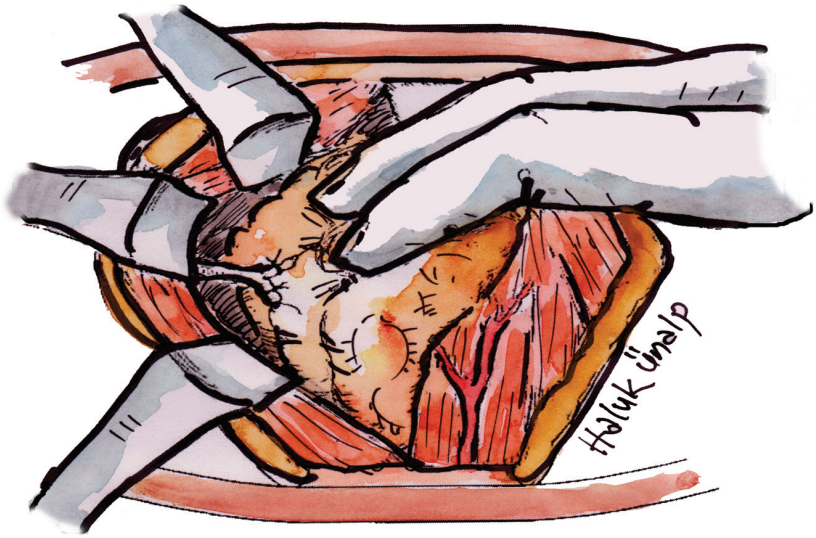

Strep kasların künt diseksiyonu ile tiroid lojuna girildikten sonra daha derin ve lateralde konumlanan sternotiroid kas ile tiroid arasındaki planda tiroid bezinin mobilizasyonuna devam edilir. Bu aşamada tiroid medial veni görünür hale getirilip bağlanarak kesilir. Medial venin bağlanması ile tiroid bezinin laterali serbestleştirilmiş olur.

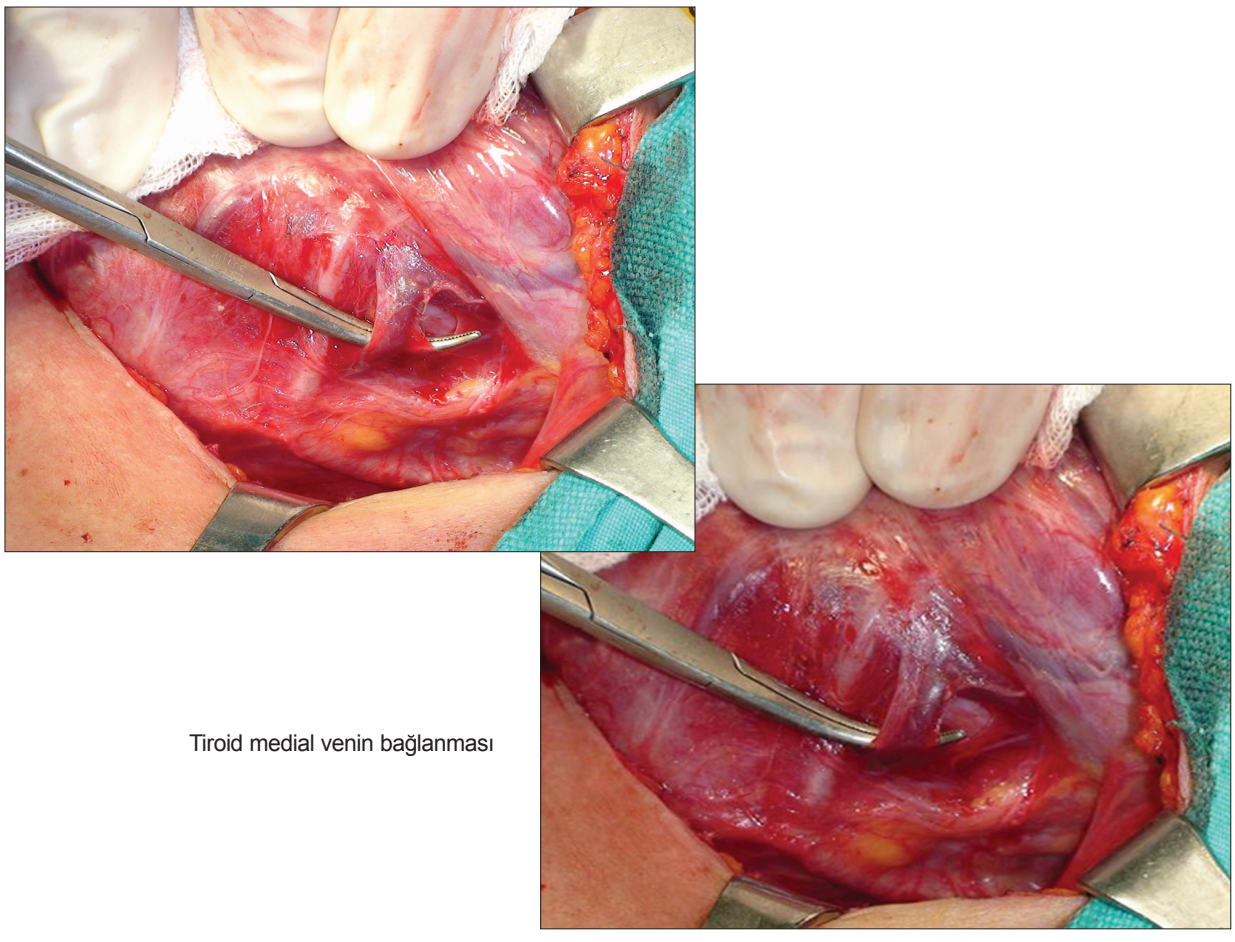

Tiroid medial venin bağlanması

Tiroid Üst Kutup Diseksiyonu

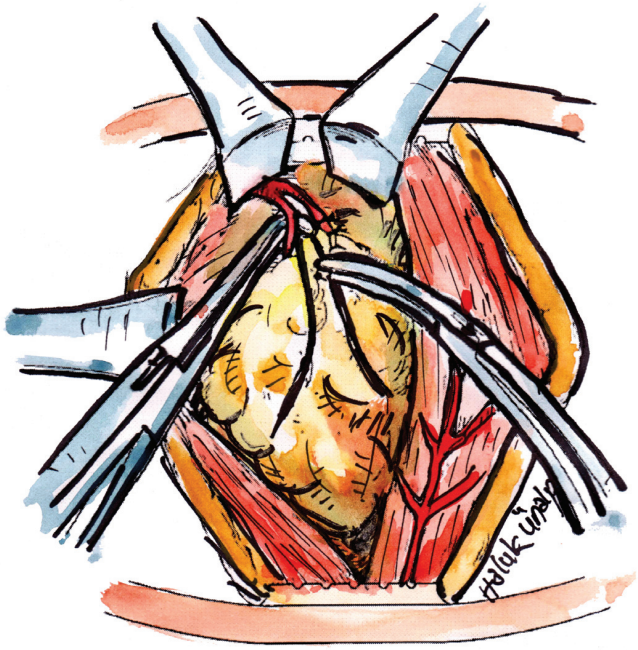

Tiroid üst kutup mobilizasyonu sırasında superior tiroid arter ve ven bağlanıp kesilir. Superior larengeal sinirin eksternal dalının yaralanmasından kaçınmak için, superior tiroid arter ve ven ana trunkus yerine dallarından ve tiroide yakın bağlanır. Sinir krikotiroid kasın içine girdiği için damarların diseksiyonu medialden laterale doğru yapılır. Mobilize edilen üst kutubun arkasında üst paratiroidin olabileceği unutulmamalıdır.

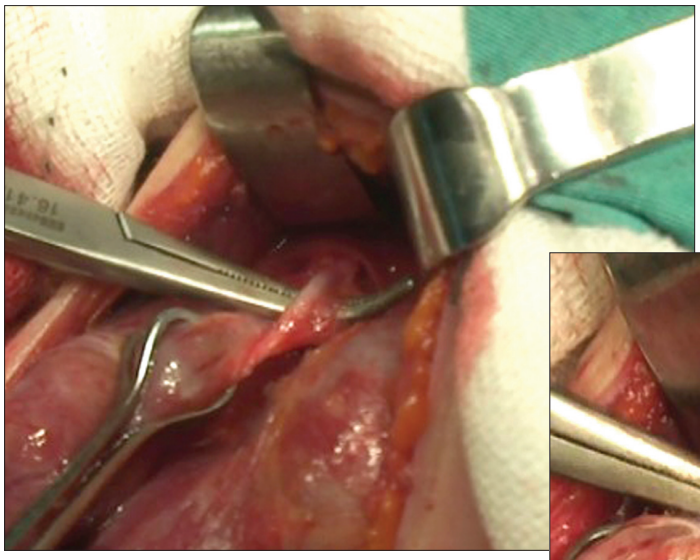

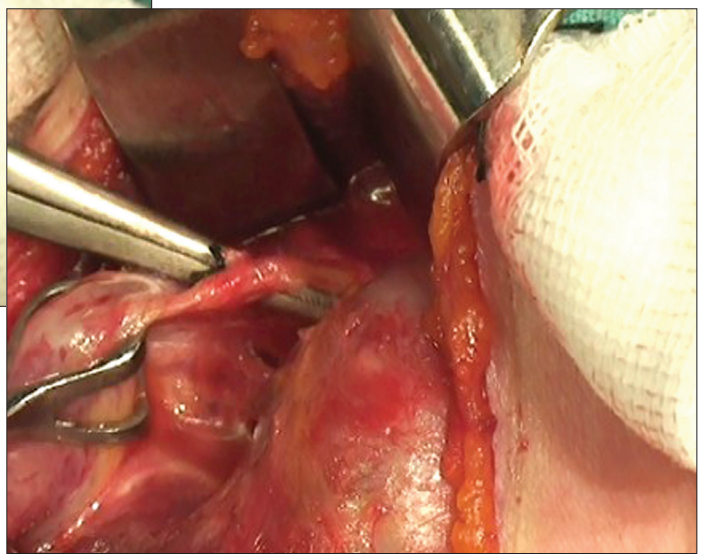

Superior tiroid arterin bağlanması

İnferior Larengeal Sinir ve Paratiroidlerin Bulunması ve Korunması

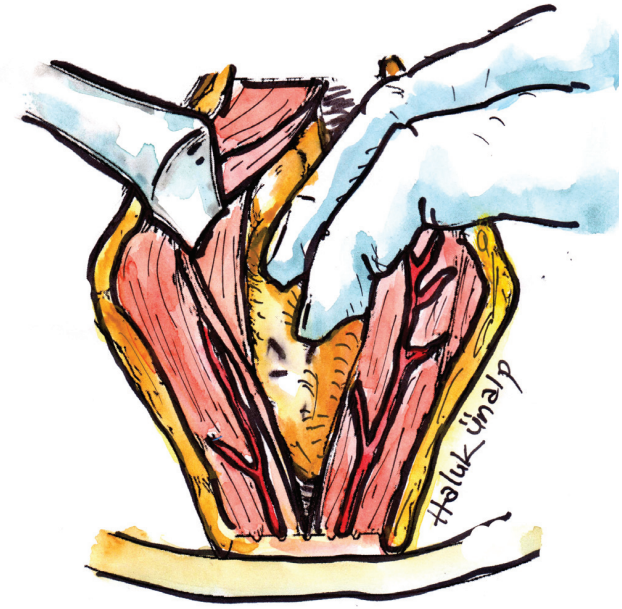

Strep kaslar laterale, tiroid bezi mediale doğru ekarte edilerek trakea ile karotis kılıfı arasındaki trakeoözofageal oluğa girilir. Sol tarafta özofagus daha lateralde olduğu için trakeoözofageal oluk belirgindir. Sinirin solda trakeoözofageal olukta içinde bulunduğu mesafenin daha uzun olması, bulunmasını kolaylaştırır. İnferior tiroid arter yakınında sinir görülmeye çalışılır ve proksimale doğru izlenir. Sinir her iki tarafta inferior farengeal konstrüktör kasının lifleri arasından larenkse girer. İnsanların %50-60'ında sinir Berry ligamanı içinden geçerek farengeal kasa ulaşır. Sinirin tiroide en yakın olduğu yer olan Berry ligamanı yakınında koter kullanılmamalıdır. Damarların tiroid kapsülüne yakın bağlanması ile hem sinir yaralanması riski azaltılır hem de paratiroidlerin beslenmesi korunur. Sinir görünür hale getirilene kadar tüm lineer yapılar sinir olma olasılığı düşünülerek diseke edilmelidir. Üst paratiroidler superior ve inferior tiroid arterden, alt paratiroidler ise inferior tiroid arterden beslenir. Üst paratiroidlerin beslenmesinin korunabilmesi için, üst polun ve tiroid lateralinin diseksiyonu sırasında damarların tiroid kapsülüne yakın bağlanması önerilir. Alt paratiroidler tiroid alt kutbunda ve tiroid kapsülü üzerindedir. Tiroidektomi sırasında alt paratiroidi besleyen damarlar korunmalıdır. Beslenmesi bozulan paratiroidler sternokleidomastoid veya strep kaslar içine transplante edilmelidir.

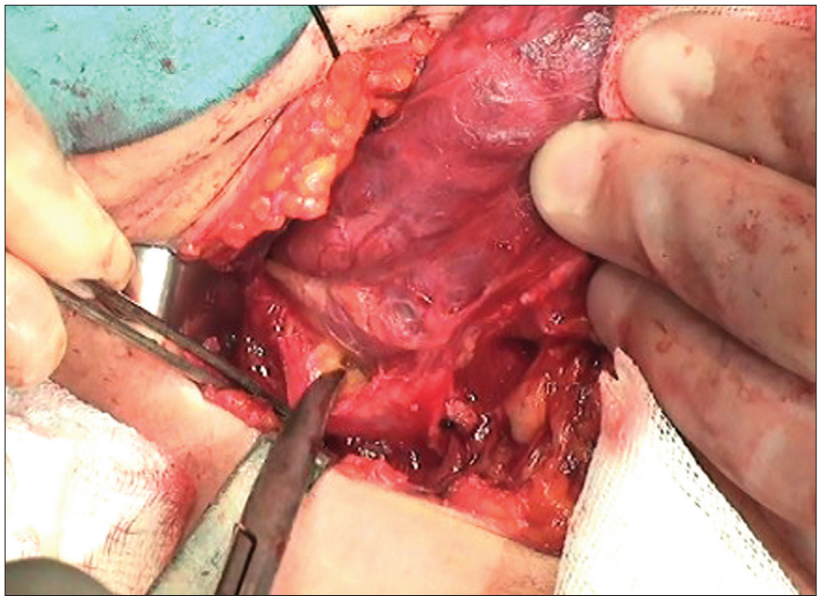

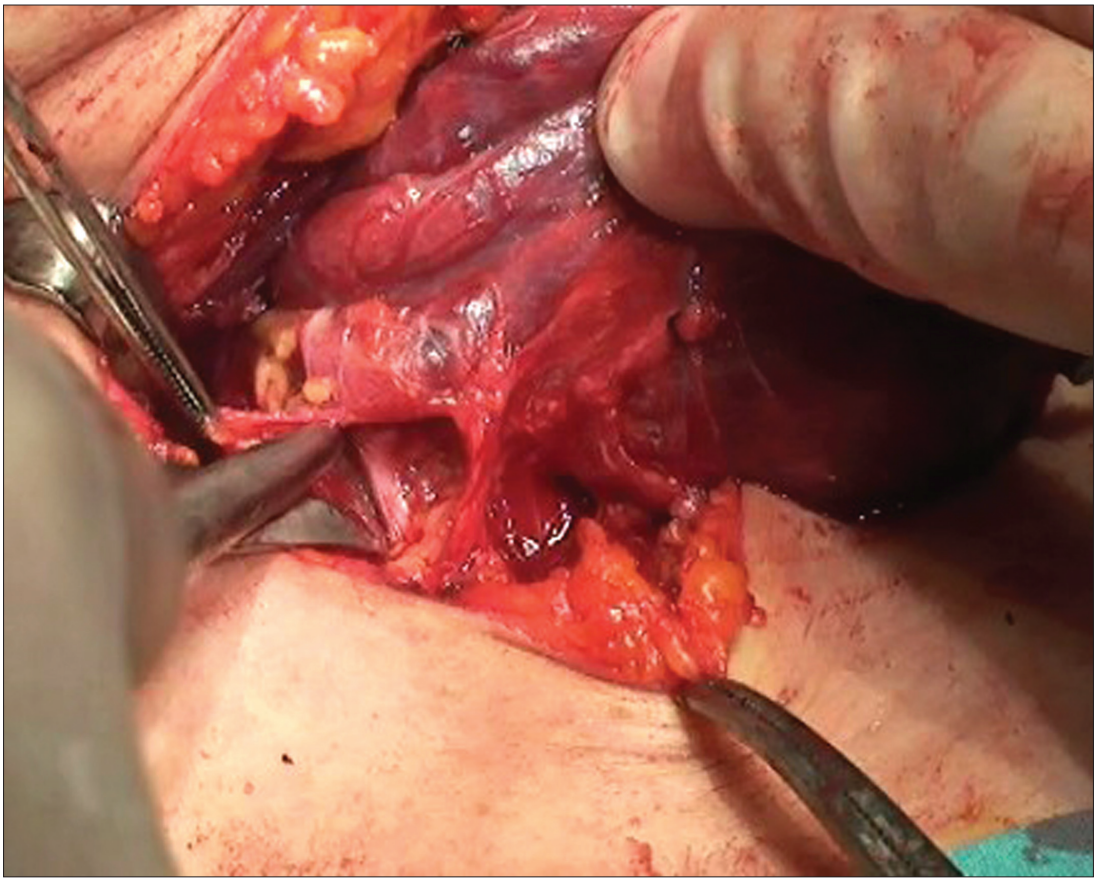

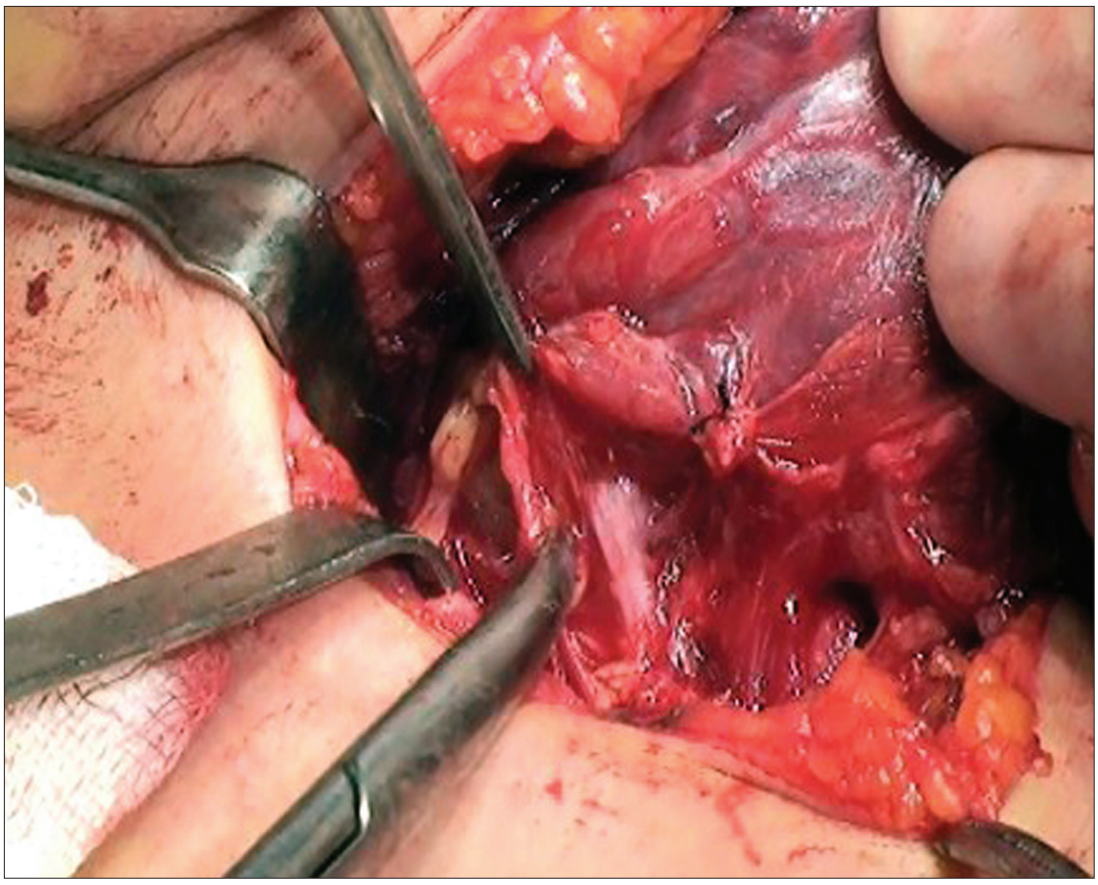

Paratiroid Bezlerinin Korunması

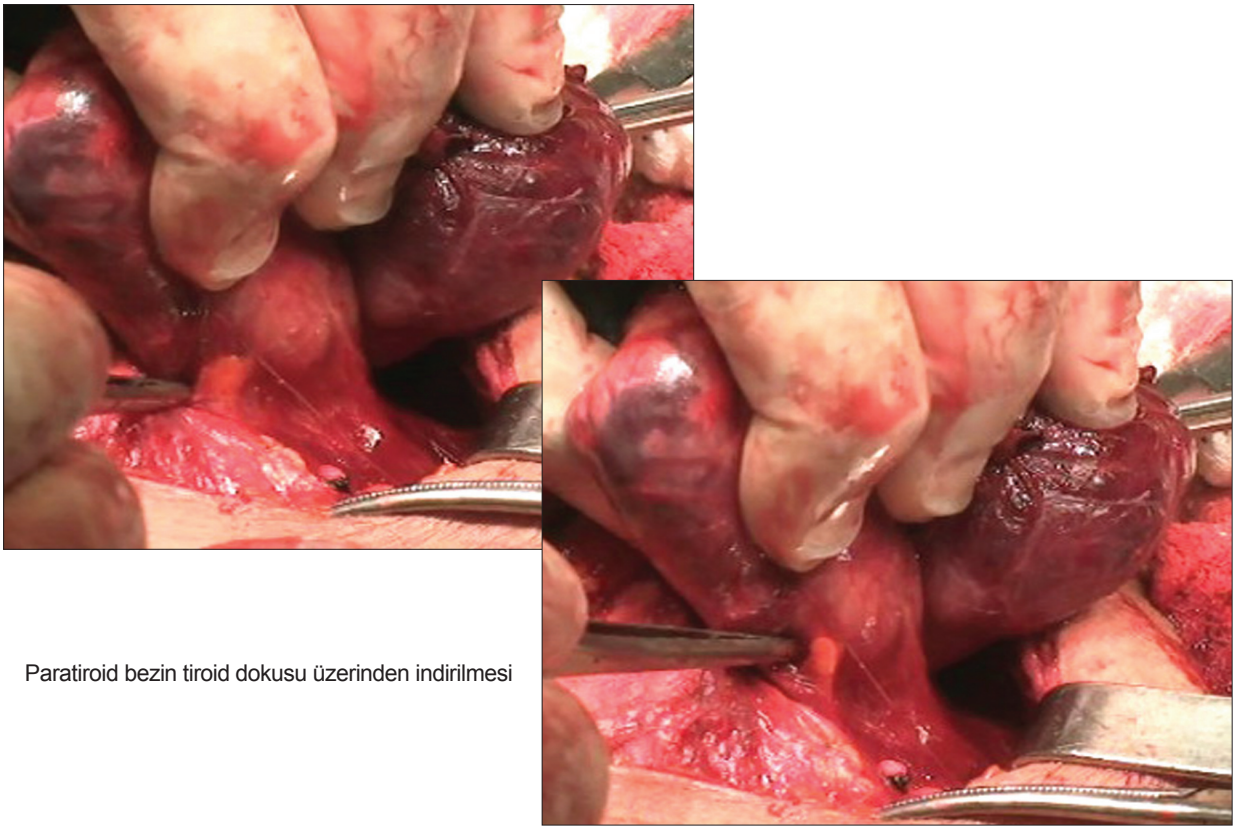

Paratiroid bezin tiroid dokusu üzerinden indirilmesi

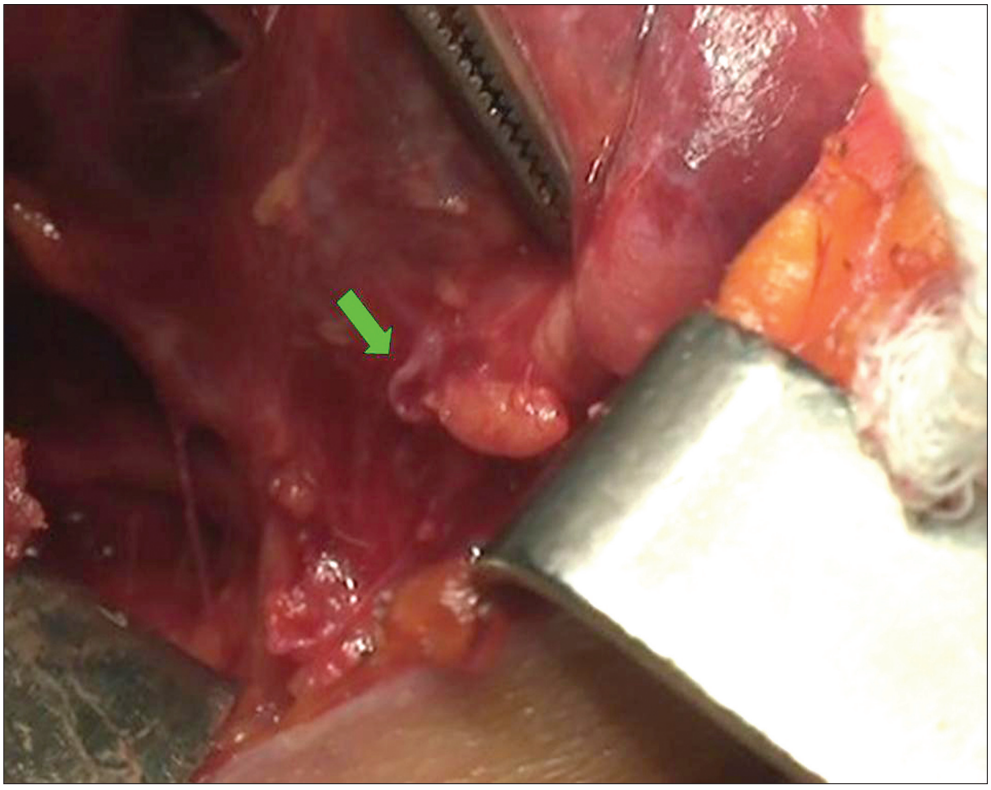

İnferior tiroid arterin dalıyla beslenen alt paratiroid bezi

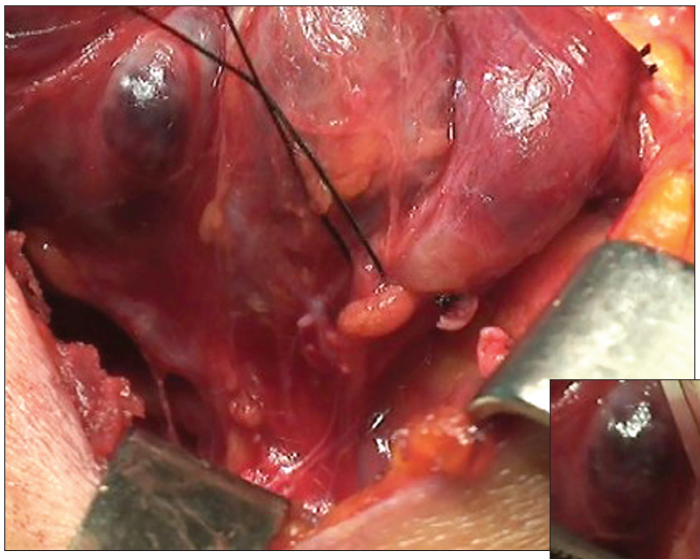

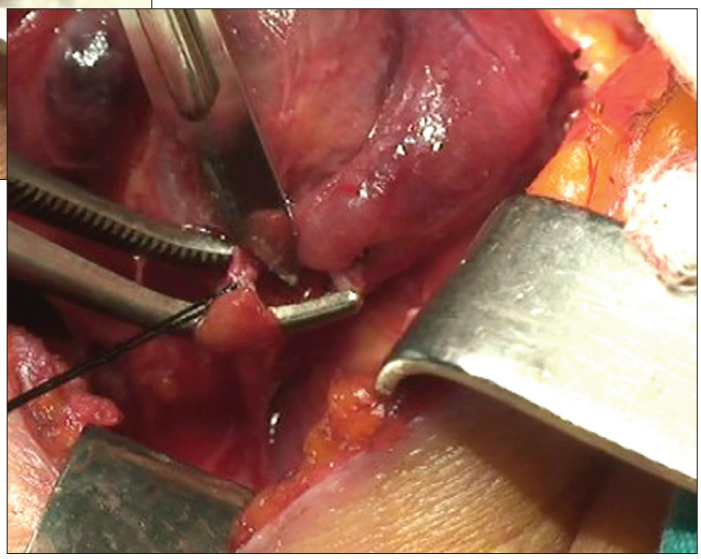

Paratiroid bezinin arteri korunarak tiroid dokusu üzerinden indirilmesi

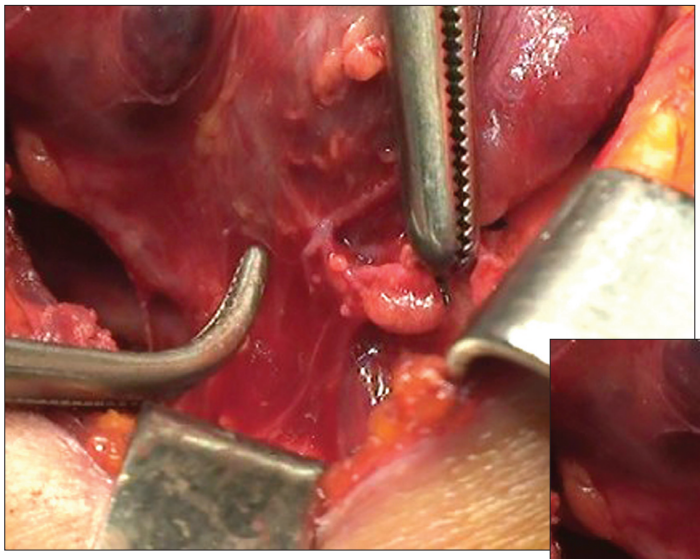

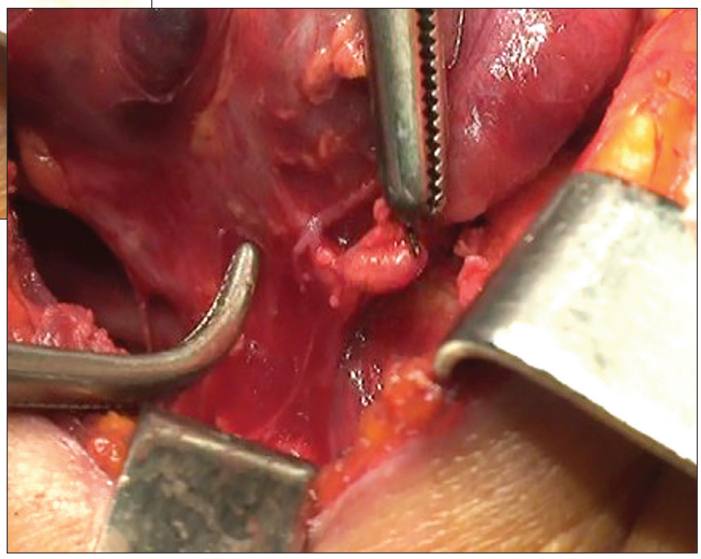

Paratiroid bezinin arteri korunarak tiroid dokusu üzerinden indirilmesi

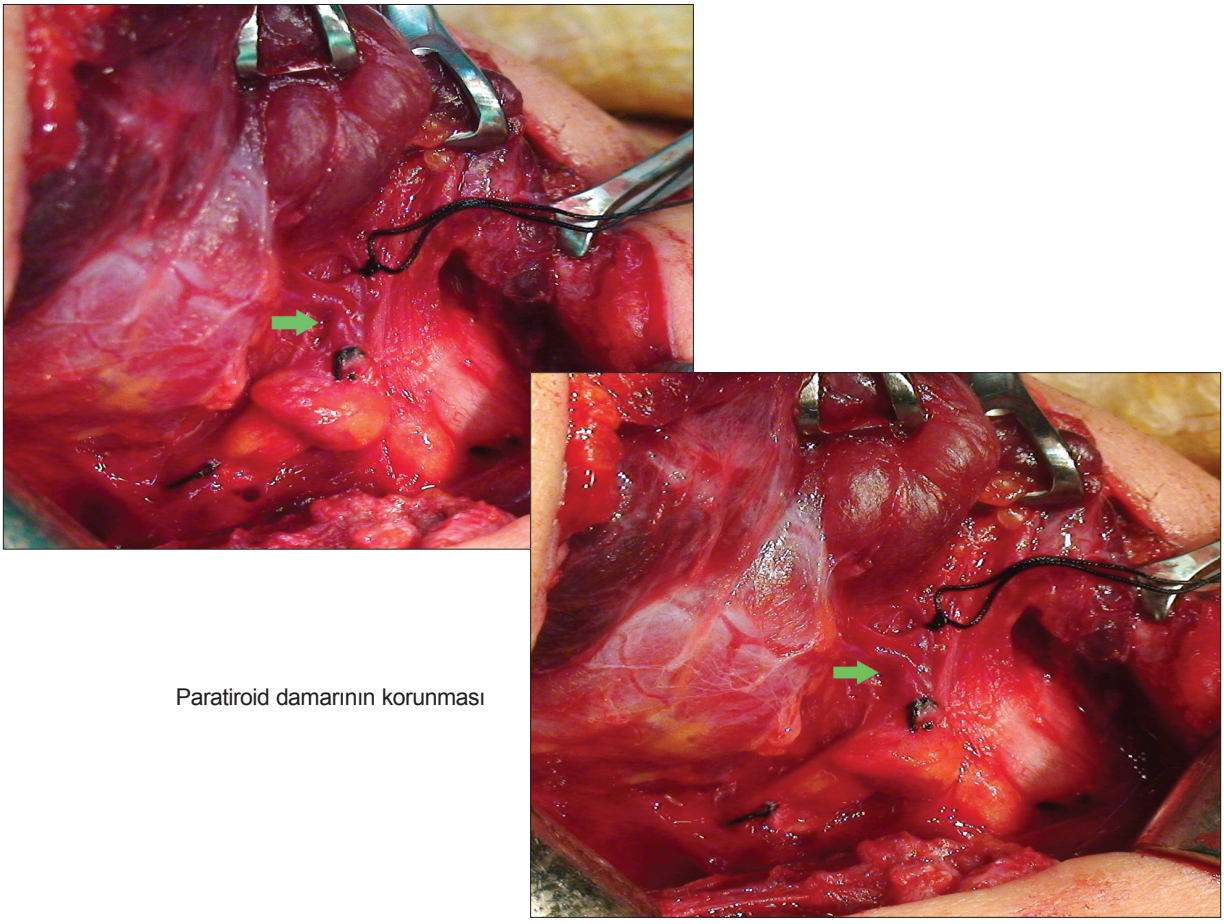

Paratiroid damarının korunması

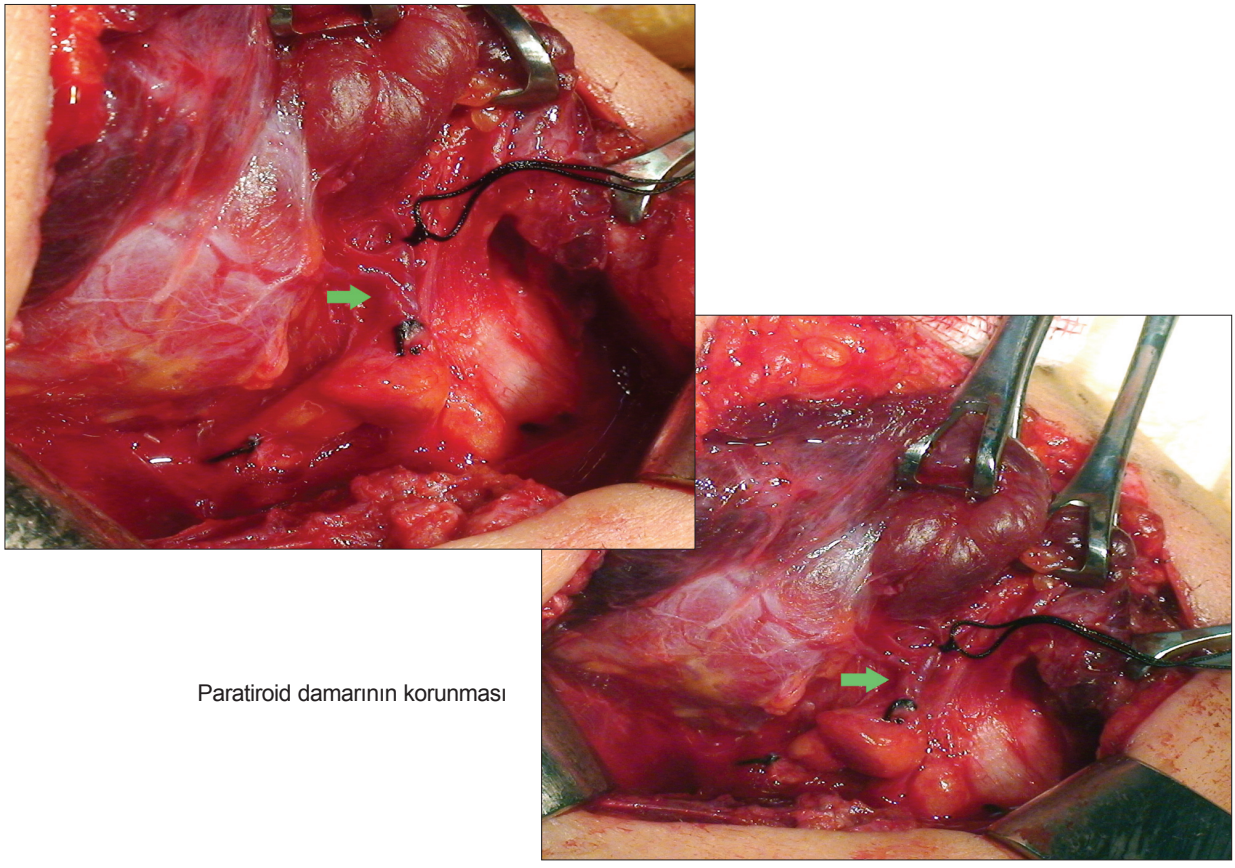

Paratiroid damarının korunması

Paratiroid Bezinin Ekilmesi

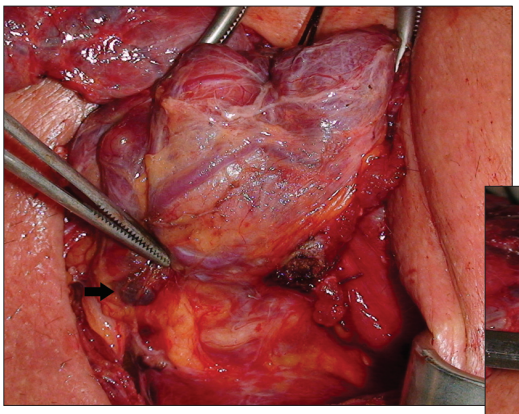

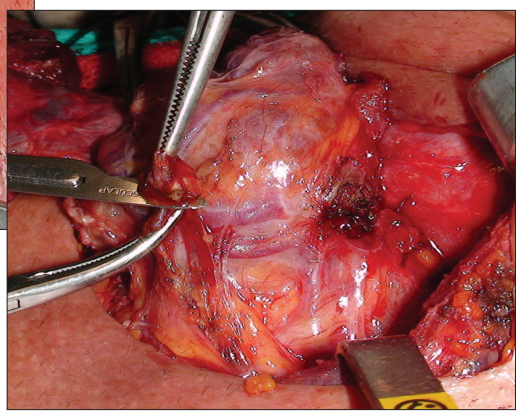

Beslenmesi bozulan paratiroid bezin ototransplantasyon için çıkarılması



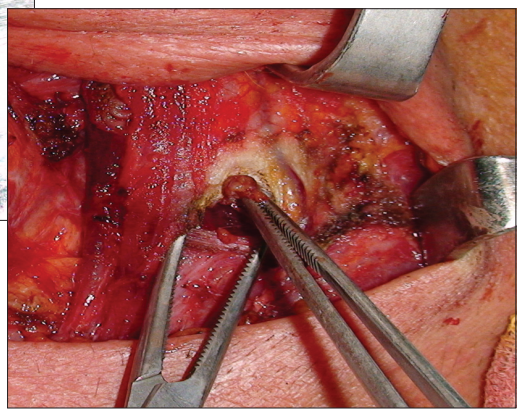

Paratiroid dokusunun küçük parçalara ayrılıp sternokleidomastoid kasda transplantasyon için cep oluşturulması

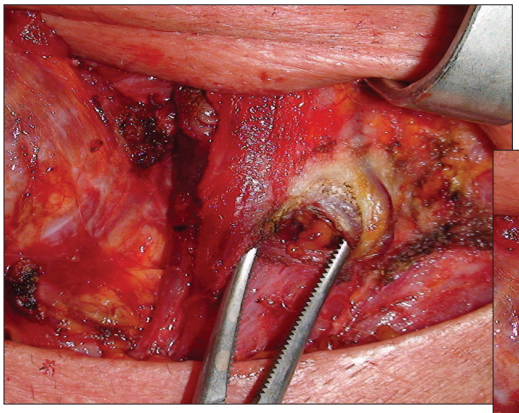

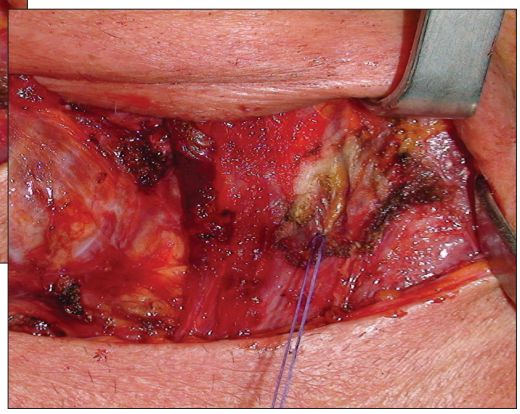

Kas içine transplante edilen paratiroid dokuları

Tiroidektominin Tamamlanması



Sinir ve paratiroidlerin görülmesi ve korunması sonrasında Berry ligamanı bağlanarak tiroid bezi trakea üzerindeneksize edilir. Piramidal lobun geride bırakılmamasına dikkat edilmelidir. Çok ender görülmesine karşın trakea yaralanması absorbe edilen sütürlerle tamir edilir.

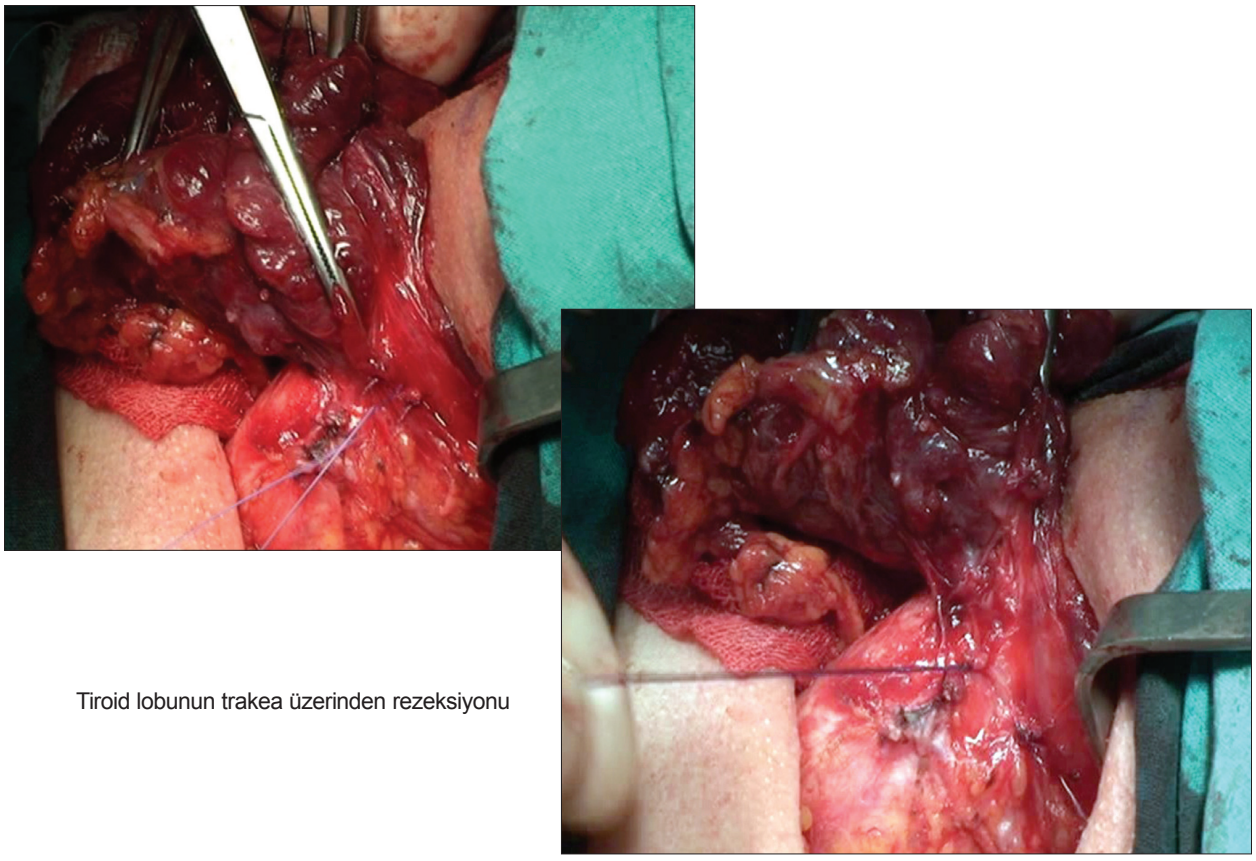

Tiroid lobunun trakea üzerinden rezeksiyonu

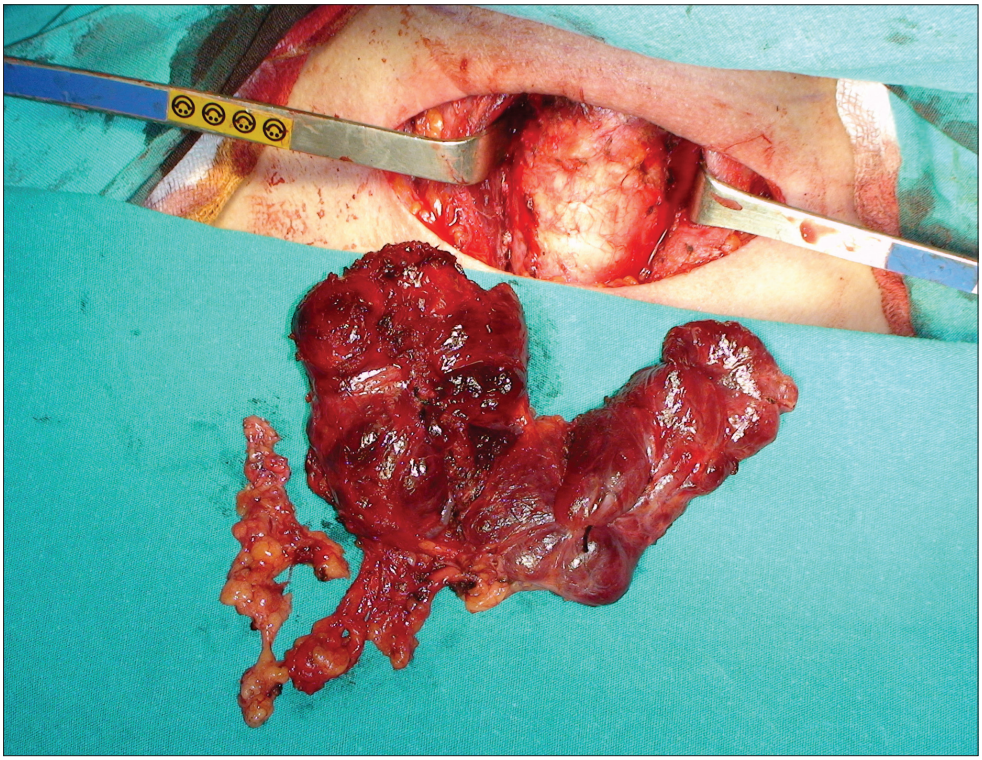

Total tiroidektomi ve santral lenf diseksiyonu piyesi

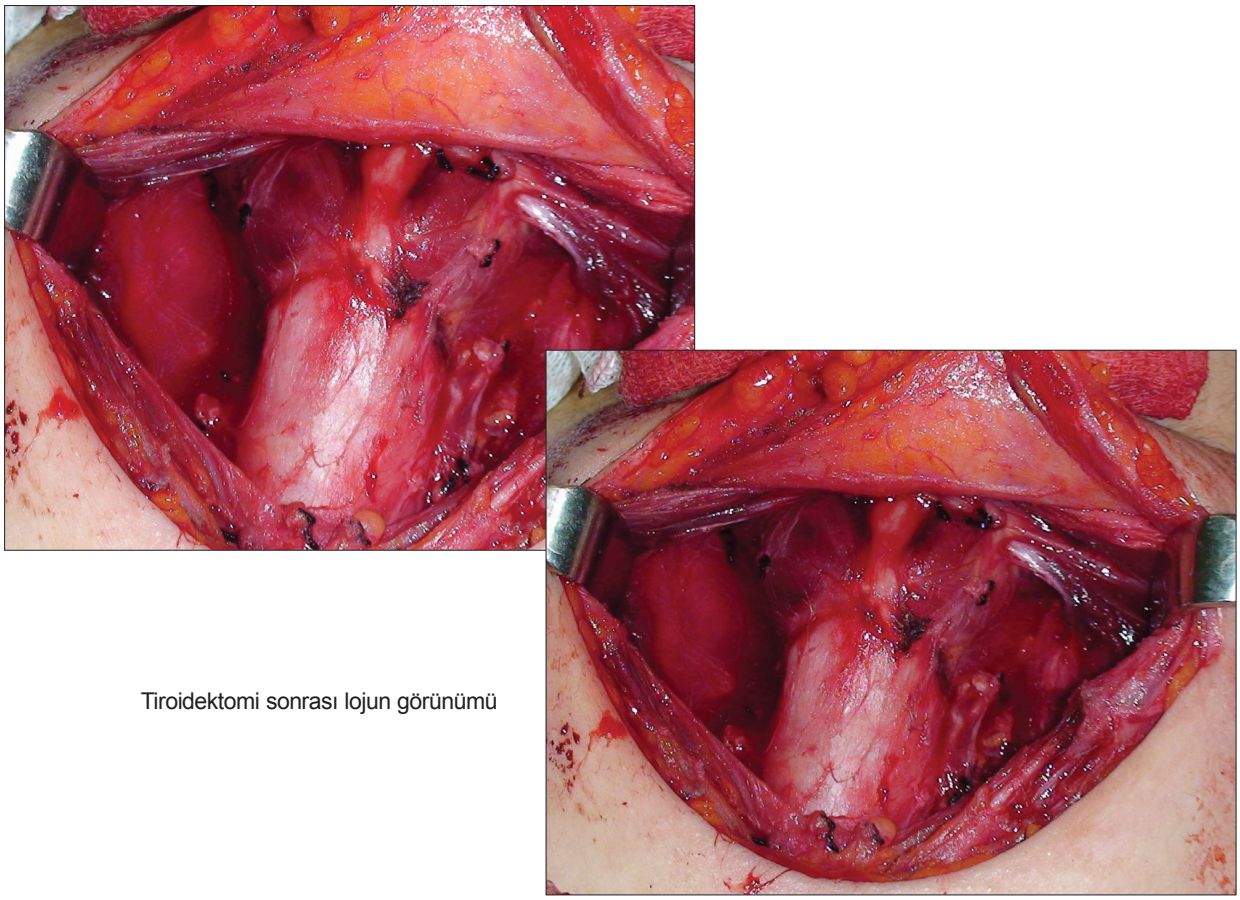

Tiroidektomi sonrası lojun görünümü

Kesinin Kapatılması



Tiroidektomi lojunda hemostaz kontrolünü yapmadan önce hastanın hiperekstansiyon konumu düzeltilir. Valsalva manevrası ile kanama kontrolü yapılır, lojun serum fizyolojikle doldurulup valsalva manevrasının yapılması, olası trakeal yaralanmayı gösterir. Trakea önündeki strep kaslar devamlı veya tek tek absorbe edilen sütürlerle kapatılır. Strep kasların distalinde 2 cm kadar açıklığın bırakılması, ameliyat sonrası gelişebilecek kanamalarda tiroid lojunda toplanan kanın bu açıklıktan ciltaltına yayılmasını sağlar ve hastanın solunum sıkıntısına girişini engelleyebilir. Dren kullanımı cerrahın tercihine bağlıdır ve genellikle kesiden çıkarılır. Ciltaltı ve platisma birlikte absorbe edilen sütürlerle, cilt kesisi ise absorbe olan veya olmayan sütürlerle devamlı veya tek tek sütür tekniği ile kapatılır.

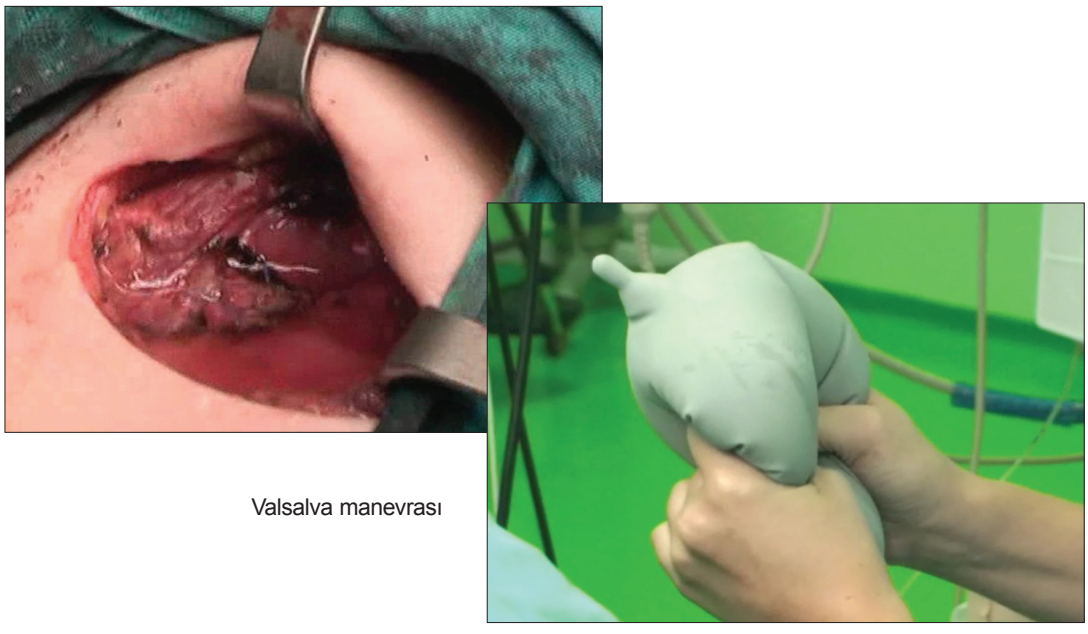

Valsalva manevrası

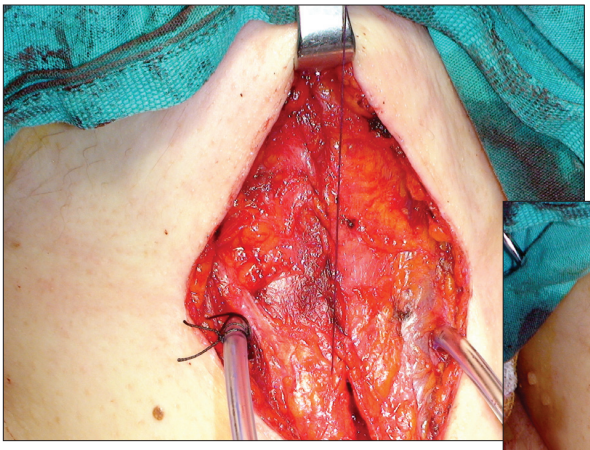

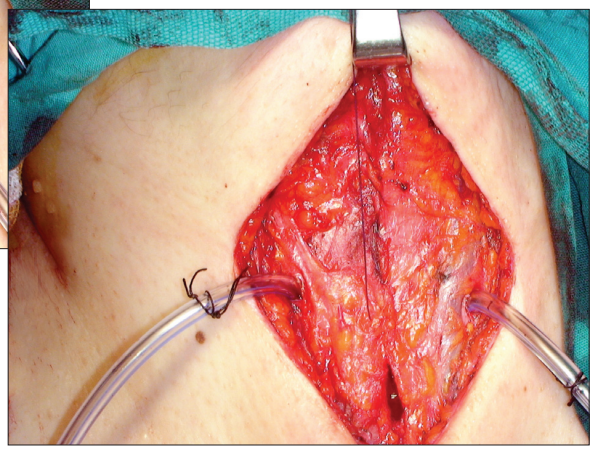

Strep kasların distalinde bırakılan açıklık

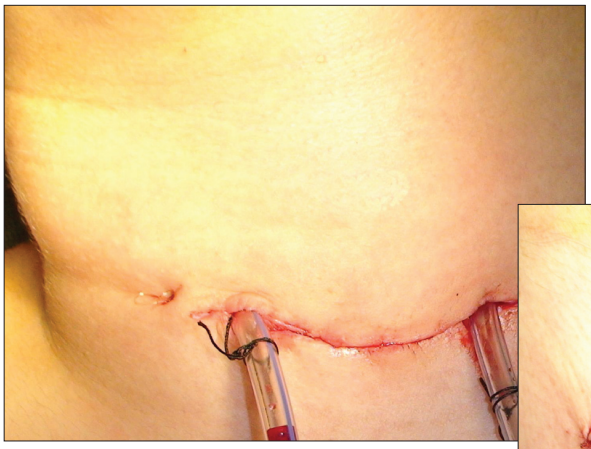

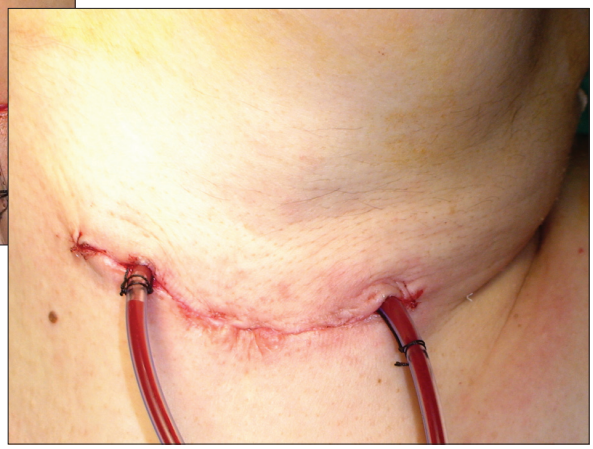

Cilt insizyonunun kapatılması

Kaynaklar

- Bliss RD, et al. Surgeon's Approach to the Thyroid Gland: Surgical Anatomy and the Importance of Technique. World J Surg, 2000.
- Miller FR. Surgical Anatomy of the Thyroid and Parathyroid Glands. Otolaryngol Clin North Am, 2003.
- Kahky MP, et al. Complications of Surgery of the Thyroid and Parathyroid Glands. Surg Clin North Am, 1993.
- Shindo ML. Considerations in Surgery of the Thyroid Gland. Otolaryngol Clin North Am, 1996.
- Harness JK, et al. Total Thyroidectomy: Complications and Technique. World J Surg, 1986
- Studley J, et al. Surgical Anatomy of the Thyroid Gland and the Technique of Thyroidectomy. In: Surgical Endocrinology, 1st edition (eds J Lynn and SR Bloom) Oxford: Butterworth-Heinemann, Ltd, 1993.
- Udelsman R. Experience Counts. Ann Surg, 2004.
- Thompson NW, et al. The Continuing Development of the Technique of Thyroidectomy. Surgery, 1973.
- Delbridge L, et al. Total Thyroidectomy: The Technique of Capsular Dissection. N Z J Surg, 1992.
- Wells SA, et al. Transplantation of the Parathyroid Glands in Man: Clinical Indications and Results. Surgery, 1975.

Larengeal Sinir ve Paratiroid Bezlerinin Cerrahi Anatomisi

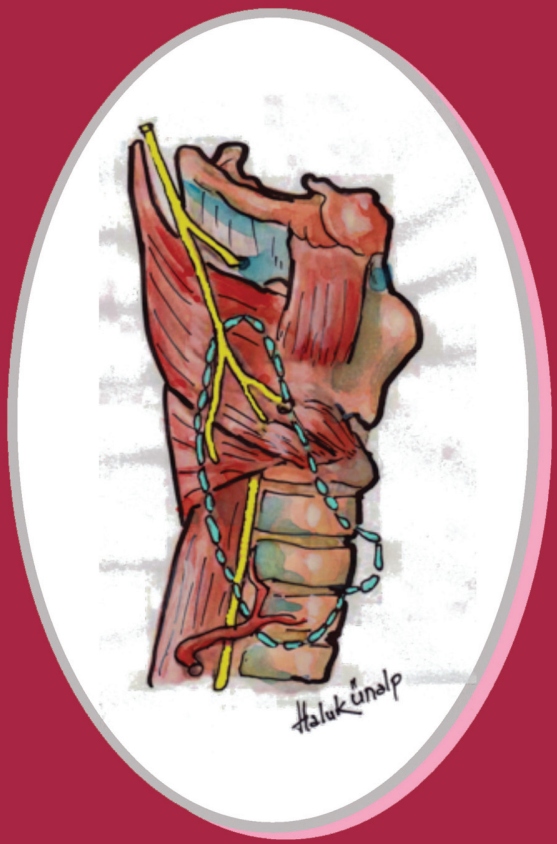

İnferior ve Superior Larengeal Sinir

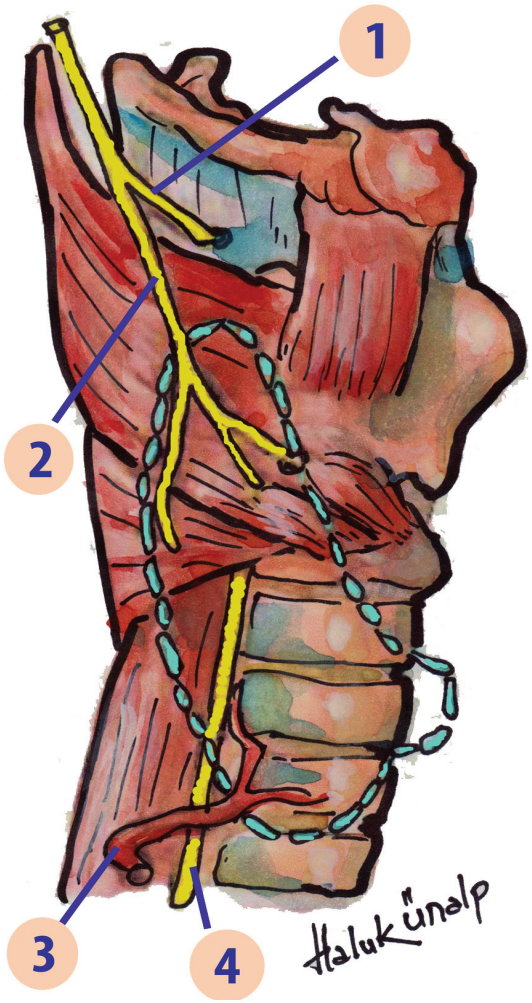

(1) Superior larengeal sinirin internal dalı, **(2)** Superior larengeal sinirin eksternal dalı, **(3)** İnferior tiroid arter, **(4)** İnferior larengeal sinir

Sağ inferior larengeal sinir trakeoözofageal oluğun anteriorundadır ve tiroidin alt kutbuna yaklaştıkça trakeanın lateraline doğru yönelir, yani soldaki konumdan daha yüzeyeldir. Sol inferior larengeal sinirin trakeoözofageal oluktaki yerleşimi daha korunaklıdır. İnferior larengeal sinir her iki yanda krikotiroid kartilaj düzeyinde inferior farengeal konstrüktör kas lifleri arasından larenkse girer. İnsanda sağ inferior larengeal sinir 32 cm, sol ise yaklaşık 43 cm uzunluğundadır. Sol inferior laringeal sinirin trakeoözofageal oluktaki seyri daha uzun olduğundan sinir yaralanmalarının çoğunluğu bu yanda görülür.

Superior larengeal sinir inferior vagal ganglionun hemen altında vagustan ayrılarak hyoid kemik düzeyinde internal ve eksternal olmak üzere iki dala ayrılır. Daha kalın olan internal dal, tirohyoid membrandan geçerek larenks mukozasının duysal inervasyonunu yapar. Eksternal dal ise vokal kordun hareketlerinde önemli işlevi olan krikotiroid kasın motor inervasyonunu sağlar. Superior larengeal sinir hasarı ses yorgunluğuna ve sesin özelliklerini yitirmesine neden olur. 1930 yılında tiroidektomi ameliyatı sonrası superior larengeal sinir hasarı gelişen ve sanat kariyeri sona eren ünlü opera sanatçısı ***Amalita Galli Curci***'nin adı bu sinirle özdeşleşmiştir. Superior larengeal sinirin motor inervasyon sağladığı tek kas olan krikotiroid kas kasıldığında, kord vokallerin boyu uzar ve orta hatta yaklaşır. Bu nedenle krikotiroid kas özelikle şarkı söylerken tiz perdedeki seslerin çıkartılabilmesinde önem taşımaktadır.

İnferior Larengeal Sinirin Seyri

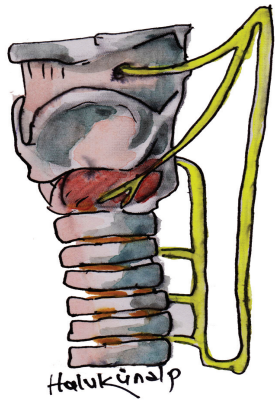

İnferior larengeal sinir yukarıya çıkarken özofagus ve trakeanın mukoza ve kas tabakalarına giden dallarını verir ve krikoid kıkırdak düzeyinde inferior konstriktör kasın altında ilerleyerek krikotiroid eklemin posteriorundan larenks içine girer.

Larenks Anatomisi

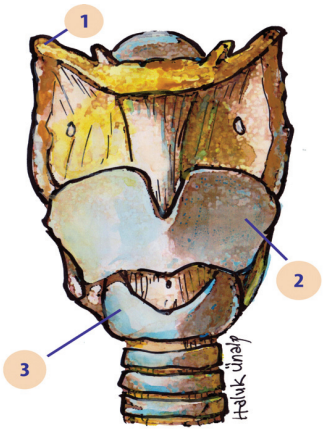

(1) Hyoid kemik, **(2)** Tiroid kartilaj, **(3)** Krikoid kartilaj

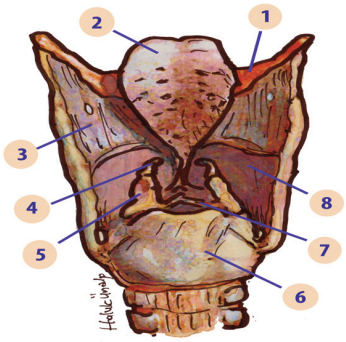

(1) Hyoid kemik, **(2)** Epiglot, **(3)** Tirohyoid membran, **(4)** Kornikulat kartilaj, **(5)** Aritenoid kartilaj, **(6)** Krikoid kartilaj, **(7)** Kord ligamanı, **(8)** Tiroid kartilaj laminası

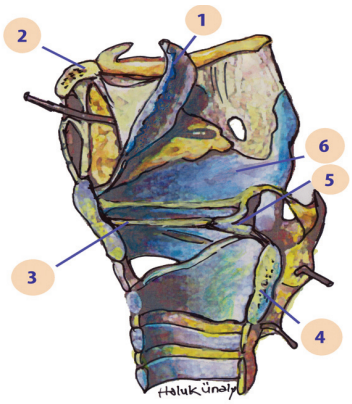

(1) Epiglot, **(2)** Hyoid kemik, **(3)** Kord ligamanı, **(4)** Krikoid kartilaj, **(5)** Aritenoid kartilaj, **(6)** Tiroid kartilaj

İnferior larengeal sinirin motor, duysal ve parasempatik inervasyonu vardır. İnferior larengeal sinirin internal dalı larenks içine ulaşarak subglotik bölge ve vokal kordların duysal inervasyonunu sağlar.

Larenks Kasları

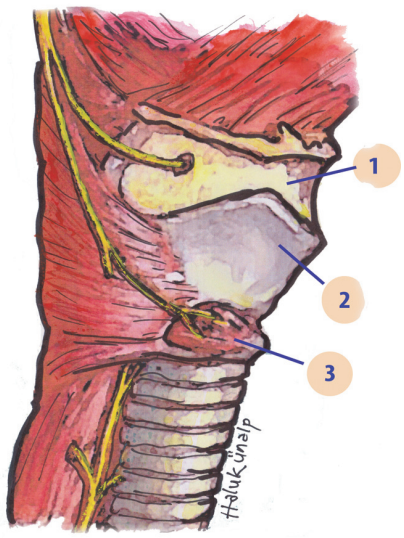

(1) Tirohyoid membran, **(2)** Tiroid kartilaj, **(3)** Krikotiroid kas

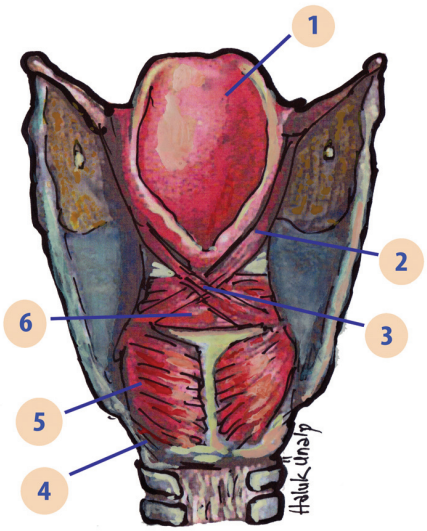

(1) Hyoid kemik, **(2)** Epiglot, **(3)** Tirohyoid membran, **(4)** Kornikulat kartilaj, **(5)** Aritenoid kartilaj, **(6)** Krikoid kartilaj, **(7)** Kord ligamanı, **(8)** Tiroid kartilaj laminası

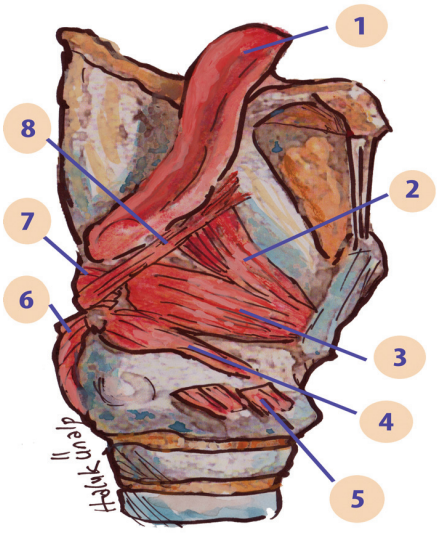

(1) Epiglot, **(2)** Tiroepiglotik kas, **(3)** Tiroarytenoid kas, **(4)** Lateral krikoarytenoid, **(5)** Krikotiroid kas, **(6)** Posterior krikoarytenoid, **(7)** Oblig ve transvers krikoarytenoid, **(8)** Ariepiglotik kas

İnferior larengeal sinirin eksternal dalı vokal kordların hareketlerini düzenleyen, ***tiroarytenoid, posterior krikoarytenoid, lateral krikoarytenoid, oblig ve transvers krikoarytenoid*** kasların motor inervasyonunu yapar. Boyun diseksiyonu sırasında larengeal sinirin direkt uyarısı ile posterior krikoarytenoid kas hareketlerinin palpe edilerek belirlenmesi, sinir hasarı olmadığının kanıtıdır. Larenksin motor kasları arasında olan ***krikotiroid*** kası superior larengeal sinirin eksternal dalı inerve eder. İnferior larengeal sinir krikotiroid kas dışındaki tüm larenks kaslarının motor inervasyonunu sağlar. Larenksin tek abdüktör kası olan posterior krikoaritenoid kas, inspiryum sırasında glottisi açarak hava girişine izin verir. İnferior larengeal sinir hasarında ses kısıklığı, aspirasyon, stridor ve dispne olası bulgulardır. Tek taraflı abdüktör paralizilerde ses kısıklığı, ses yorgunluğu, çift taraflı abdüktör paralizilerde ise stridor ve dispne ön plandadır. Tek taraflı paralizi oluşan hastaların %30'u semptom vermeyebilir.

Larenks Kaslarının Kesitsel Görünümü

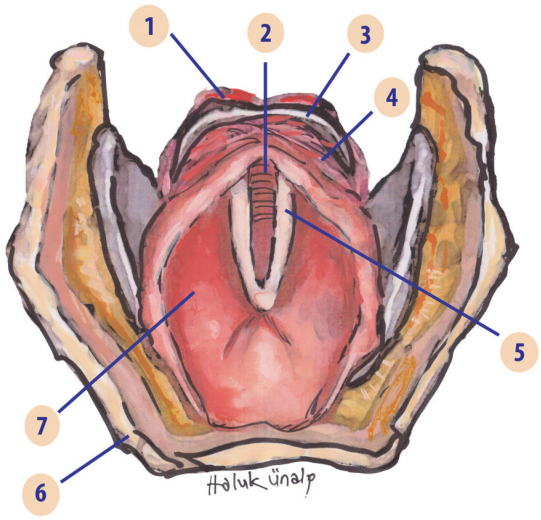

(1) Krikotiroid kas, **(2)** Trakea, **(3)** Krikoid kartilaj, **(4)** Aritenoid kas, **(5)** Gerçek vokal kord, **(6)** Hyoid kemik, **(7)** Yalancı vokal kord

Vokal kord ve vokal kordu hareket ettiren larenks motor kaslarının kesitsel görünümü

Posterior Krikoarytenoid Kasın Palpasyonu

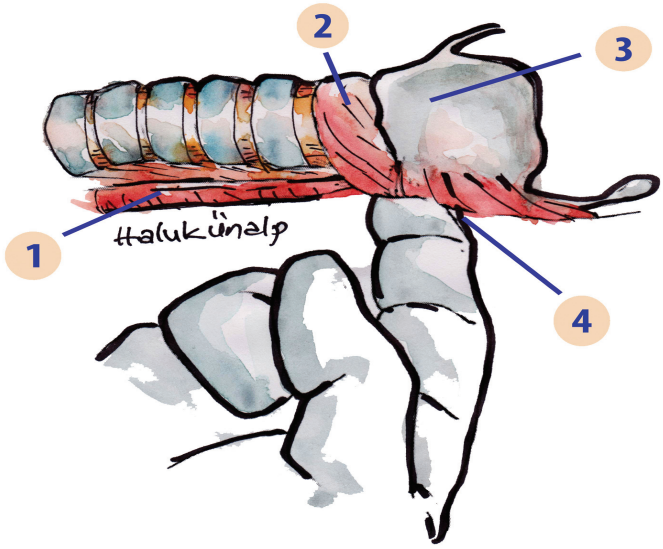

(1) Özofagus, **(2)** Krikoid kartilaj, **(3)** Tiroid kartilaj, **(4)** Posterior krikoarytenoid kas

İnferior larengeal sinire direkt uyarı verildiğinde, posterior krikoarytenoid kasta bu uyarı ile oluşan titreşimler palpasyonla hissedilir.

İnferior Larengeal Sinirin Dallara Ayrılması

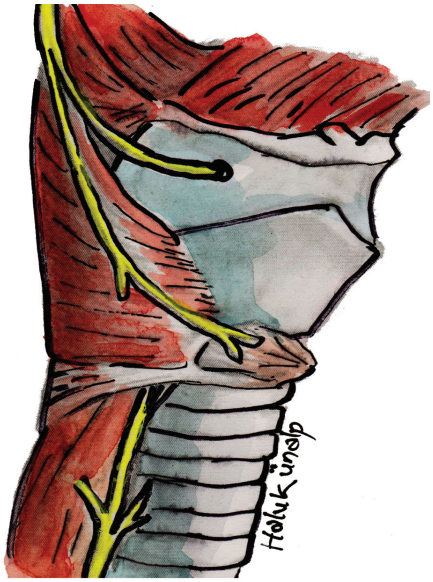

İnferior larengeal sinir inferior farengeal konstrüktör kasa girmeden önce çoğunlukla iki veya daha fazla dala ayrılır. Posterior dallar genellikle posterior krikoarytenoid kası inerve eder.

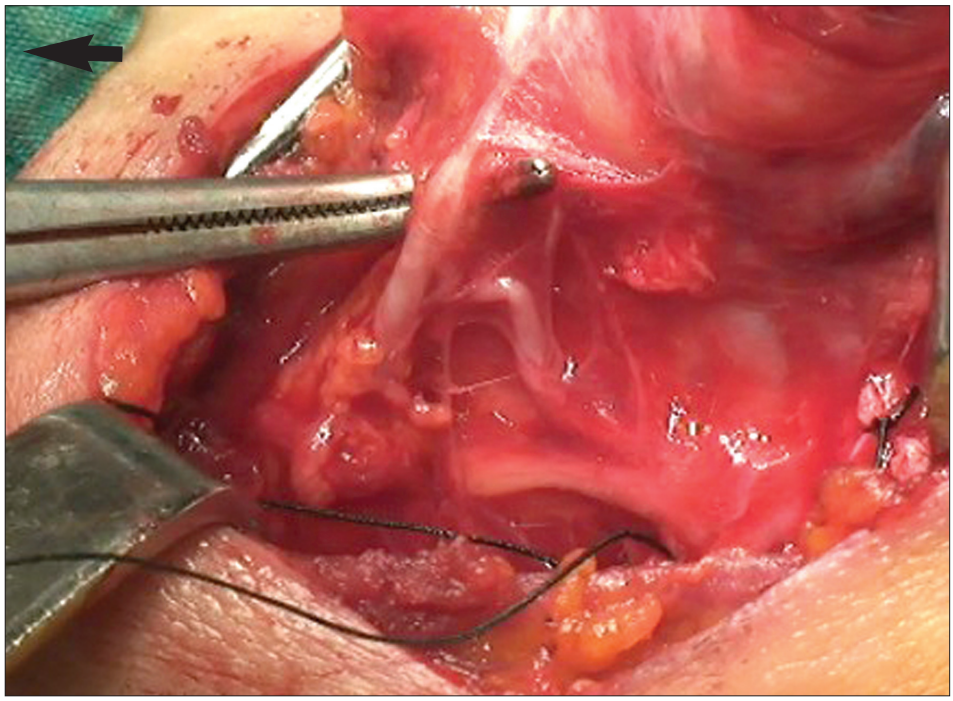



İki dala ayrılan inferior larengeal sinir **(a)** ve inferior tiroid arter **(b)**

Hastanın kranial yönü okla gösterilmektedir

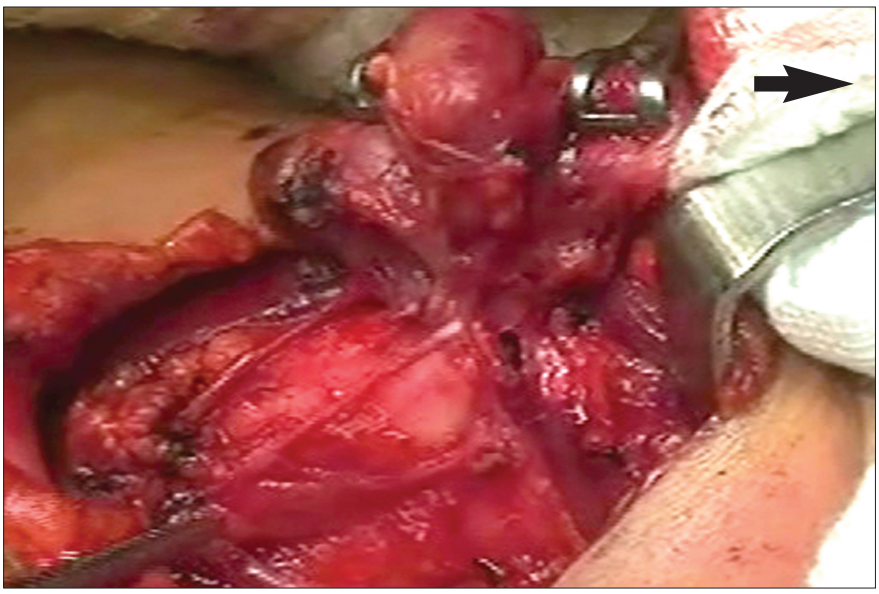

Distalde iki dala **(a)** ayrılıp trakea üzerinde seyreden inferior larengeal sinir

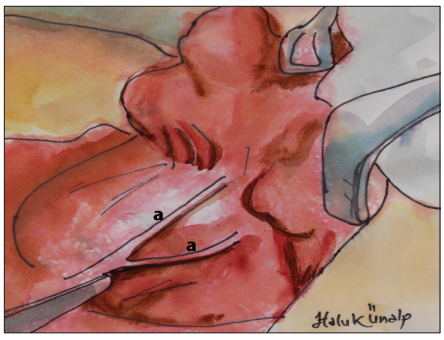

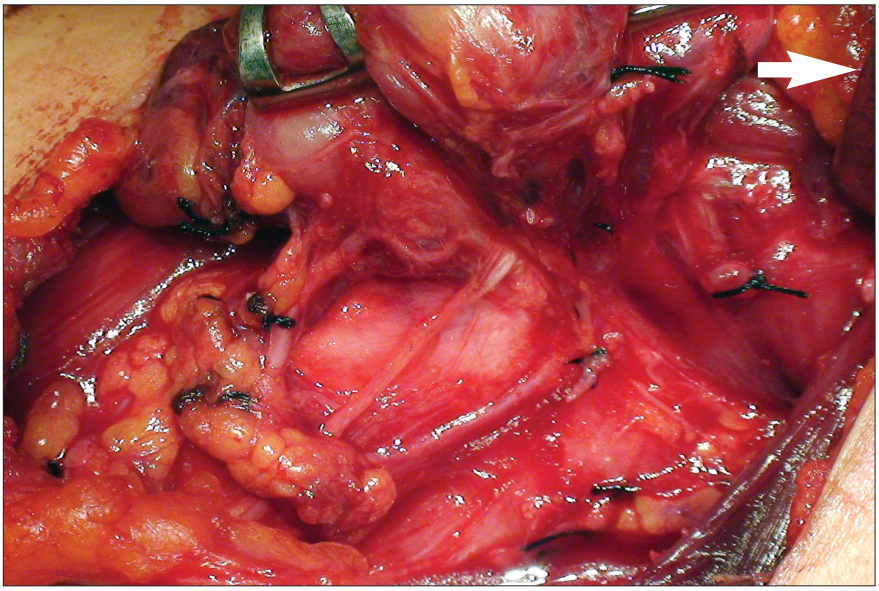

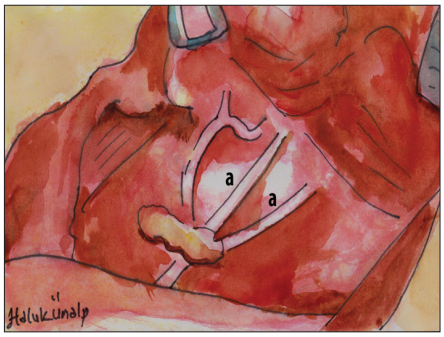

Distalde iki dala **(a)** ayrılıp trakea üzerinde seyreden inferior larengeal sinir

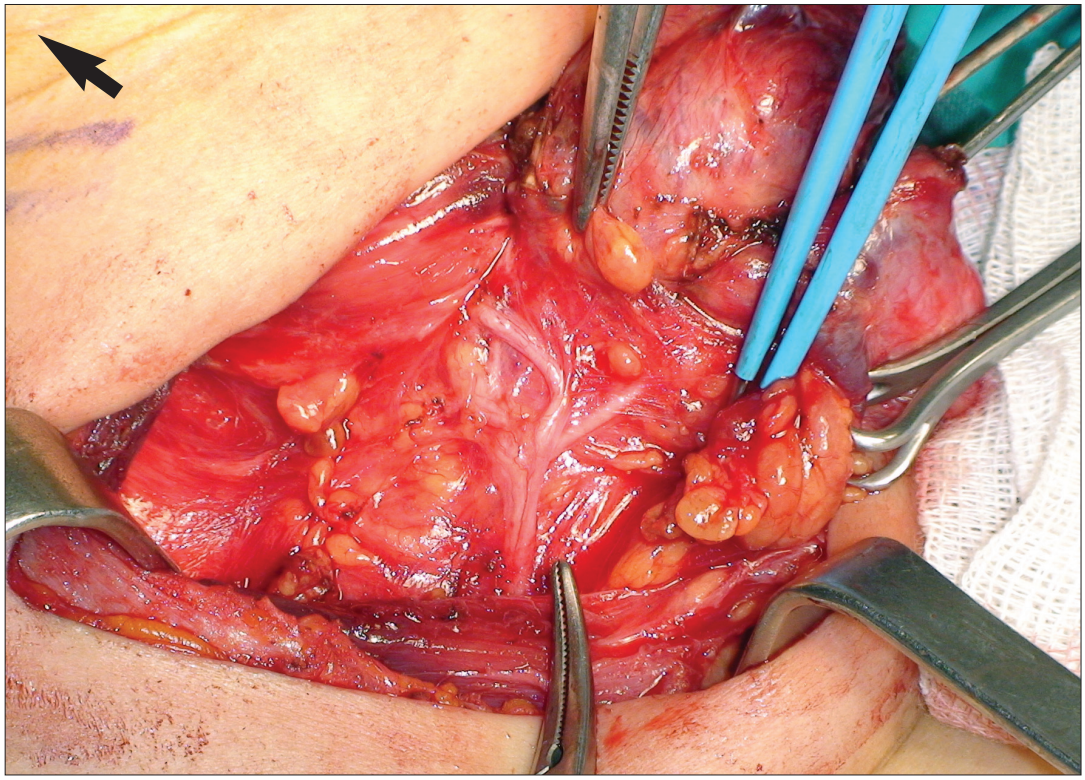

İki dala ayrılan inferior larengeal sinir dallarının **(a)** farengeal konstrüktör kasa ve Berry ligamanına girişi



İnferior Larengeal Sinirin Lokalizasyonu

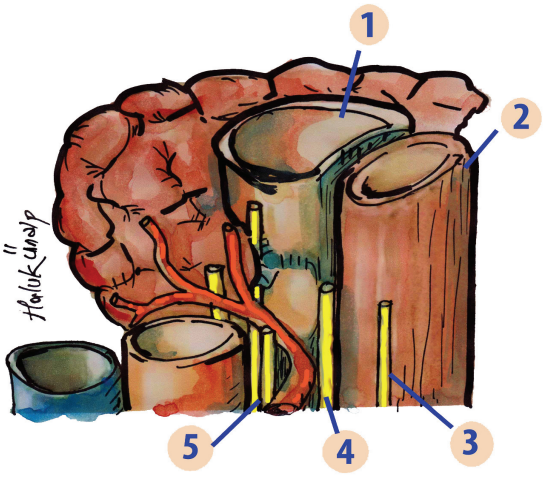

(1) Trakea, **(2)** Özofagus, **(3)** Trakeanın posteriorunda sinir lokalizasyonu, **(4)** Trakeoözofageal olukta sinir lokalizasyonu, **(5)** Trakeanın lateralinde sinir lokalizasyonu

İnferior larengeal sinir olguların %60-70'inde trakeoözofageal olukta, %20-25'inde trakeanın lateralinde, %5'inde trakeanın posteriorunda bulunur.

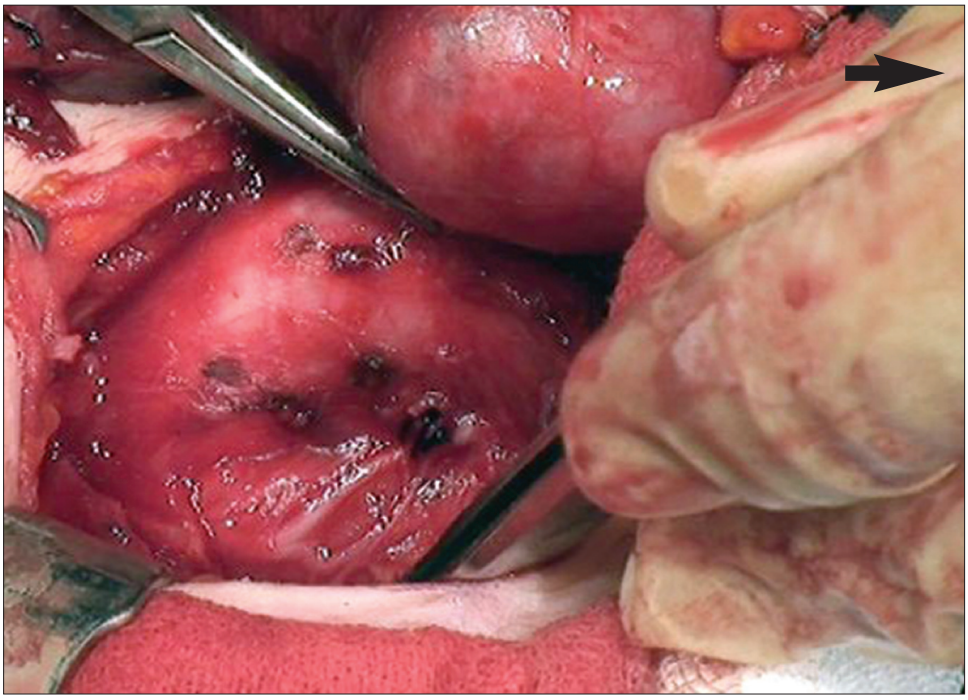



İnferior larengeal sinir trakeoözofageal olukta

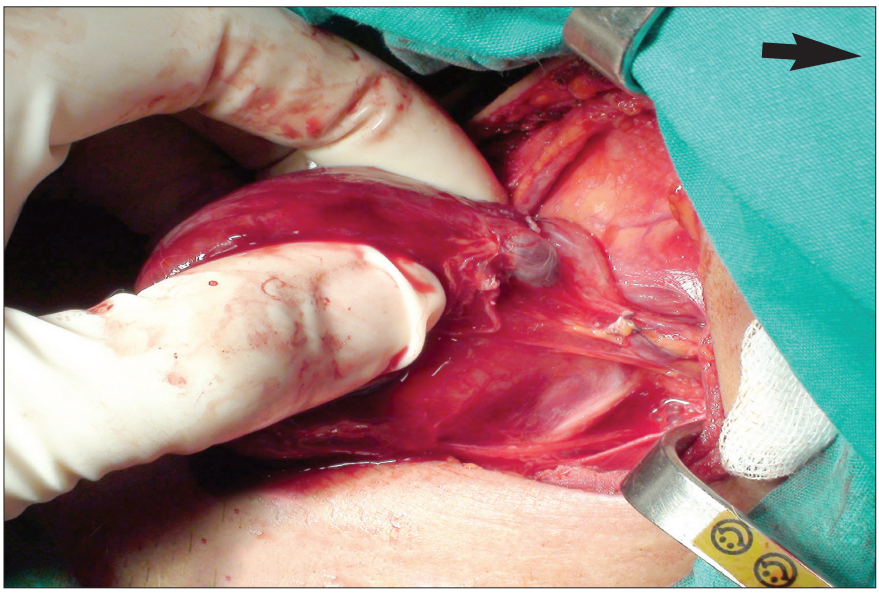



İnferior larengeal sinir trakeoözofageal olukta

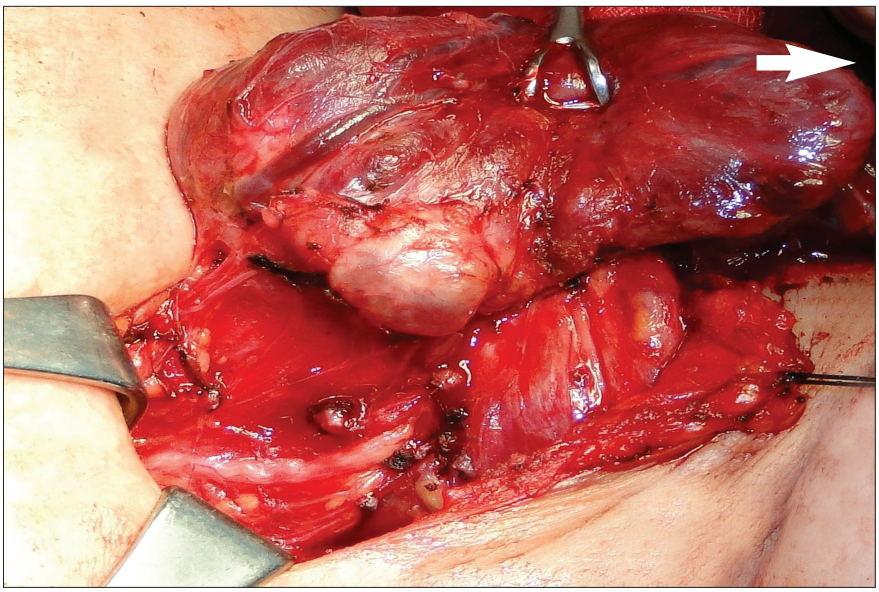



Trakeoözofageal olukta inferior larengeal sinirin **(a)** farengeal konstrüktör kasa girişi

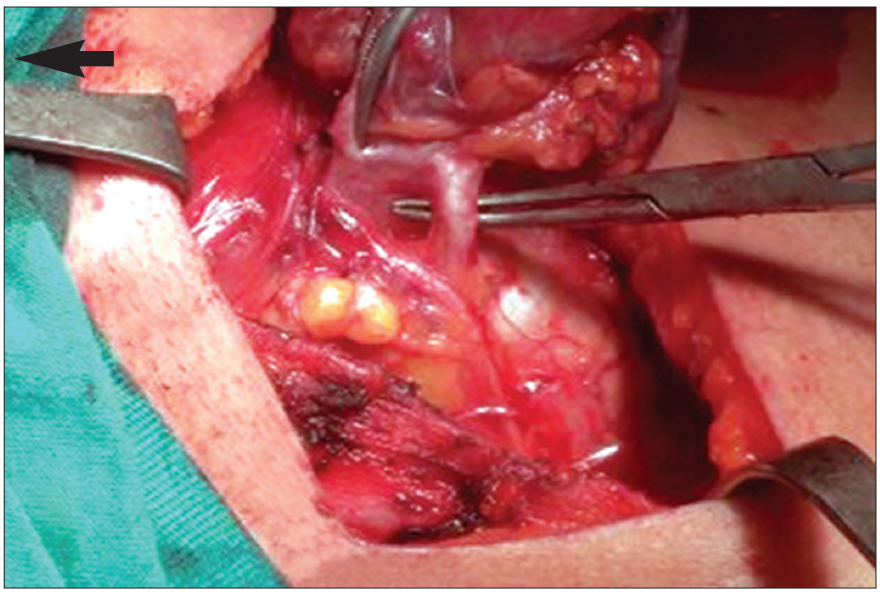

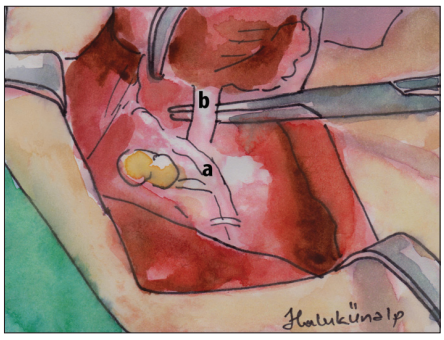

Trakea lateralinde inferior larengeal sinir **(a)** inferior tiroid arter **(b)**

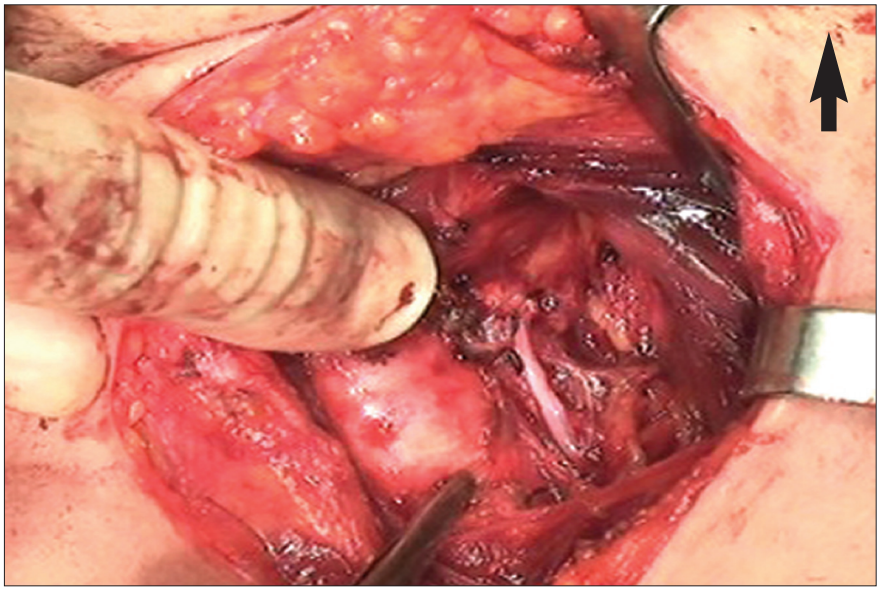

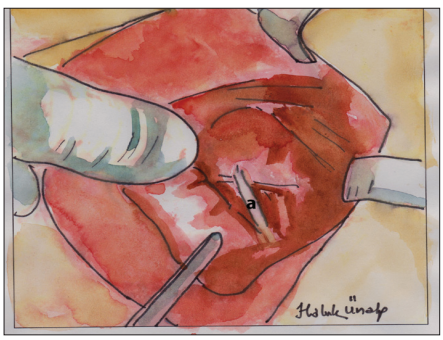

Trakeoözofageal olukta inferior larengeal sinir **(a)**

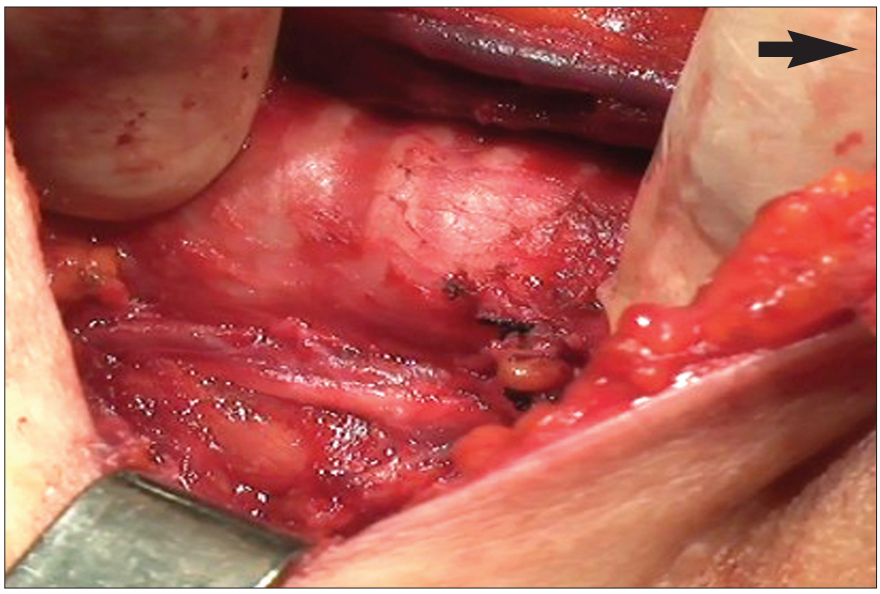

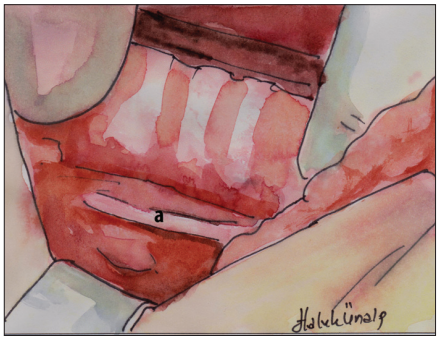

Trakeoözofageal olukta inferior larengeal sinir **(a)**

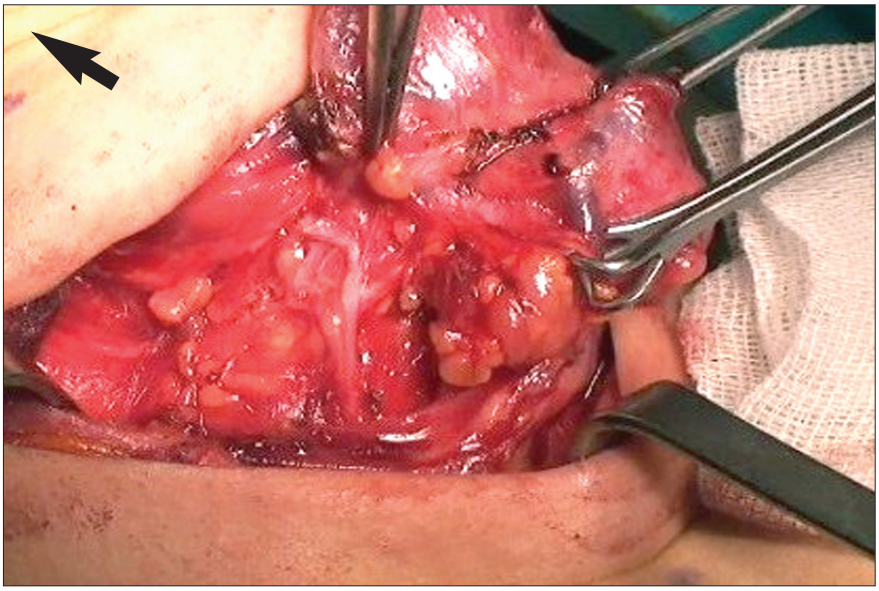



Trakea lateralinde çift dala ayrılan inferior larengeal sinir **(a)**

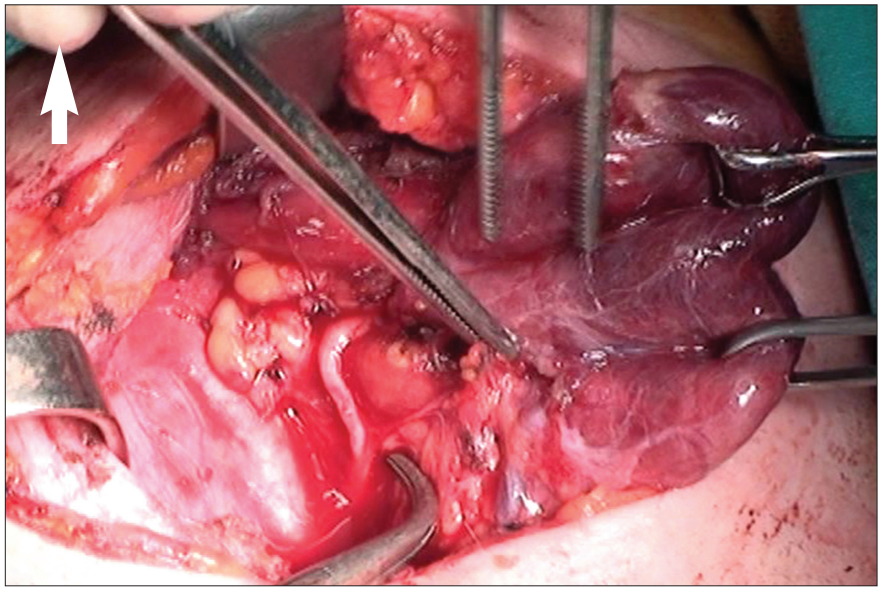

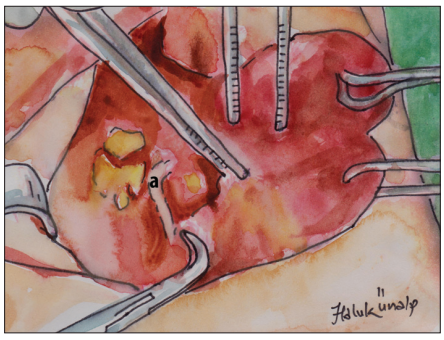

Trakeoözofageal olukta inferior larengeal sinirin **(a)** farengeal konstrüktör kasa girişi

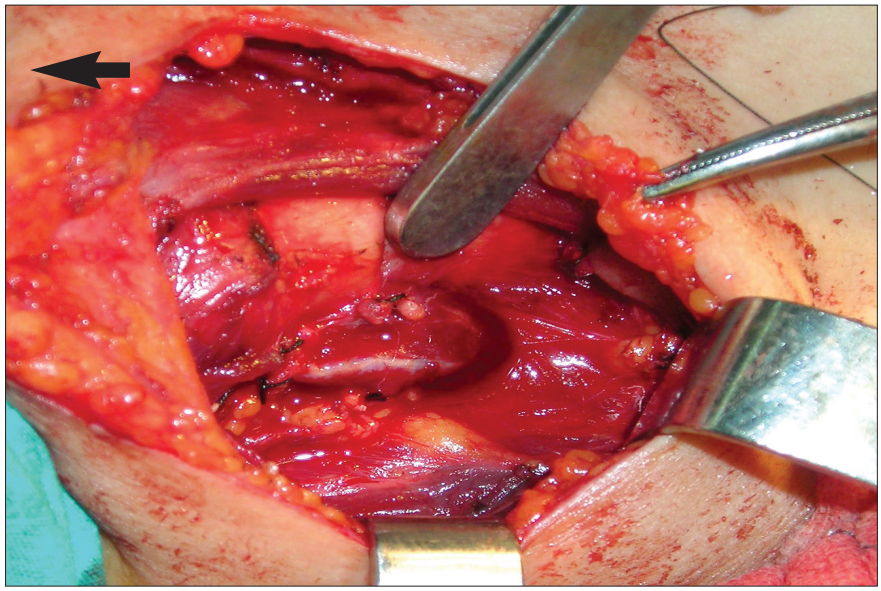



Trakeoözofageal olukta inferior larengeal sinir **(a)** altında hematom

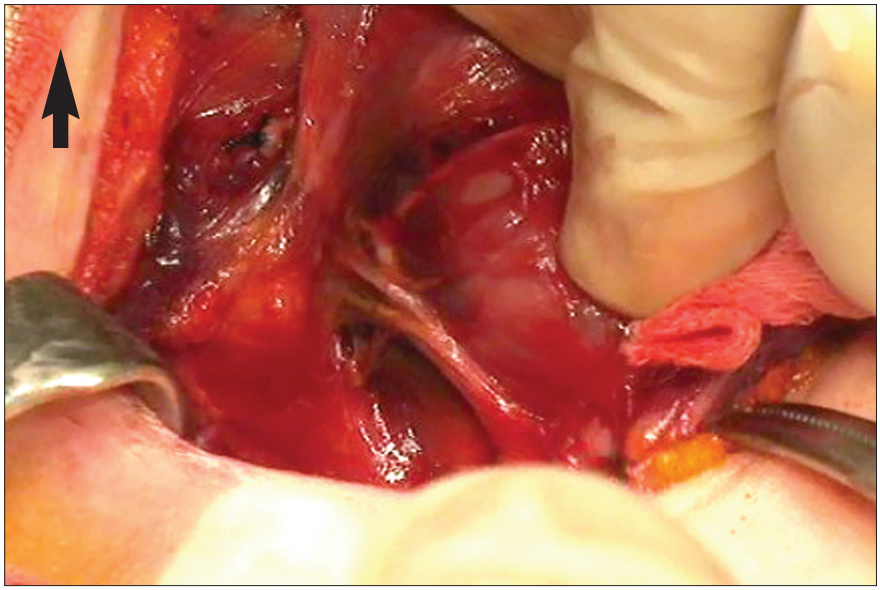

Tiroid lobu üzerinde inferior larengeal sinir **(a)**

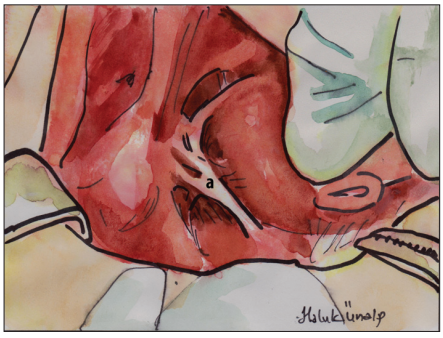

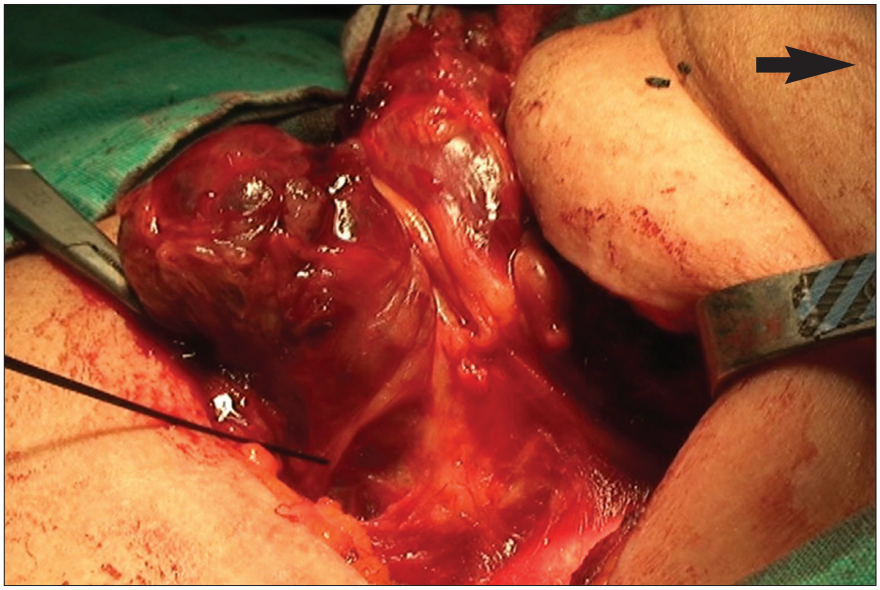



Tiroid lobu üzerinde inferior larengeal sinir **(a)**

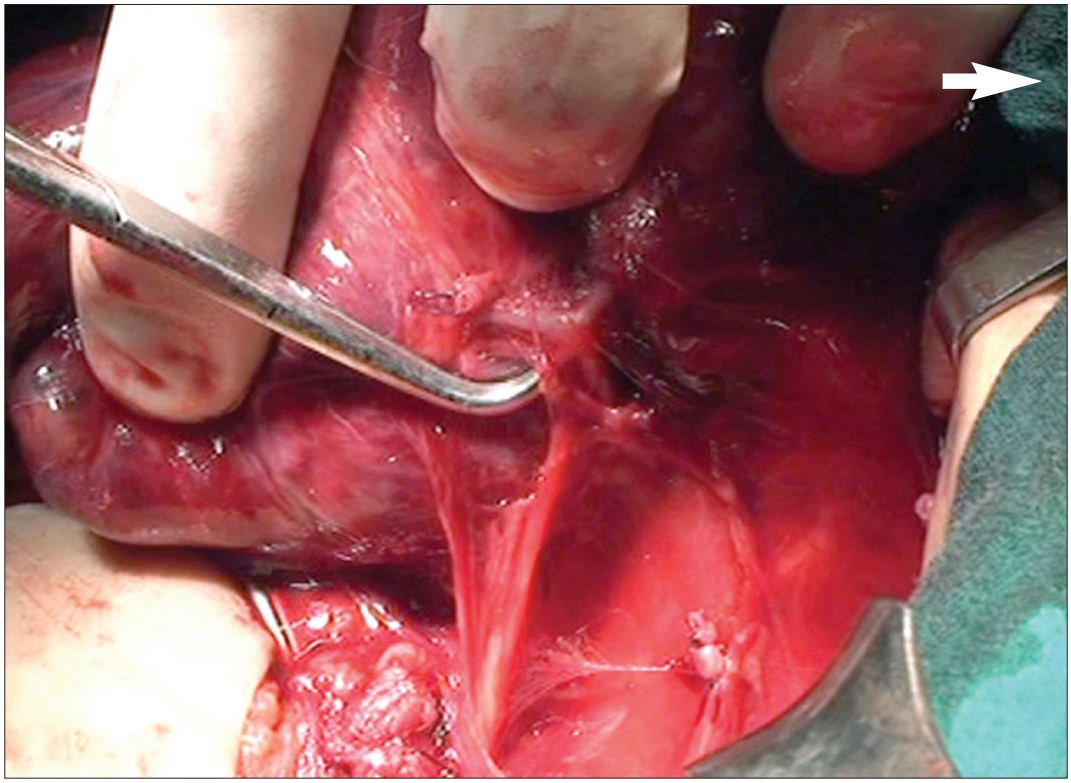

Tiroid lobu üzerinde inferior larengeal sinir **(a)**



İnferior Larengeal Sinirle Paratiroid Bezlerin İlişkisi

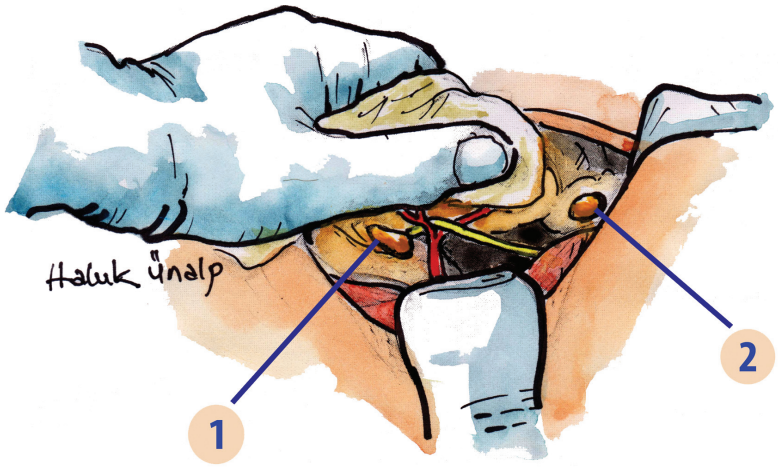

(1) Üst paratiroid, **(2)** Alt paratiroid

Alt paratiroid bezler inferior larengeal sinirin proksimalinde, üst paratiroid bezler ise sinirin distalinde konumlanır.

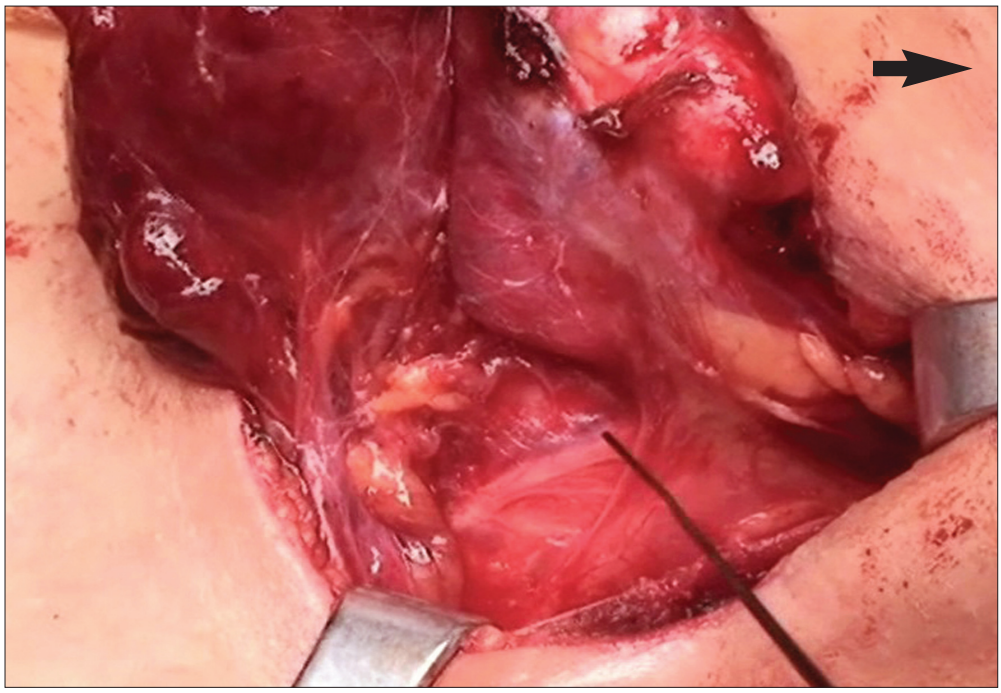

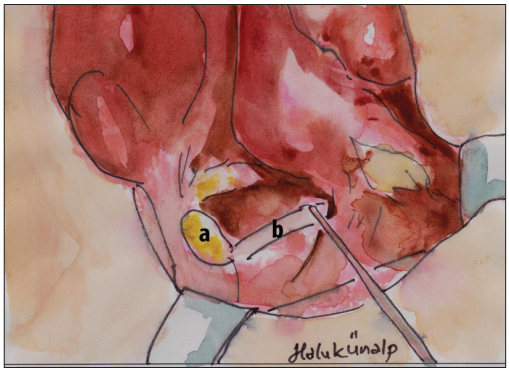

Alt paratiroid bezi **(a)** larengeal sinirin **(b)** proksimalinde

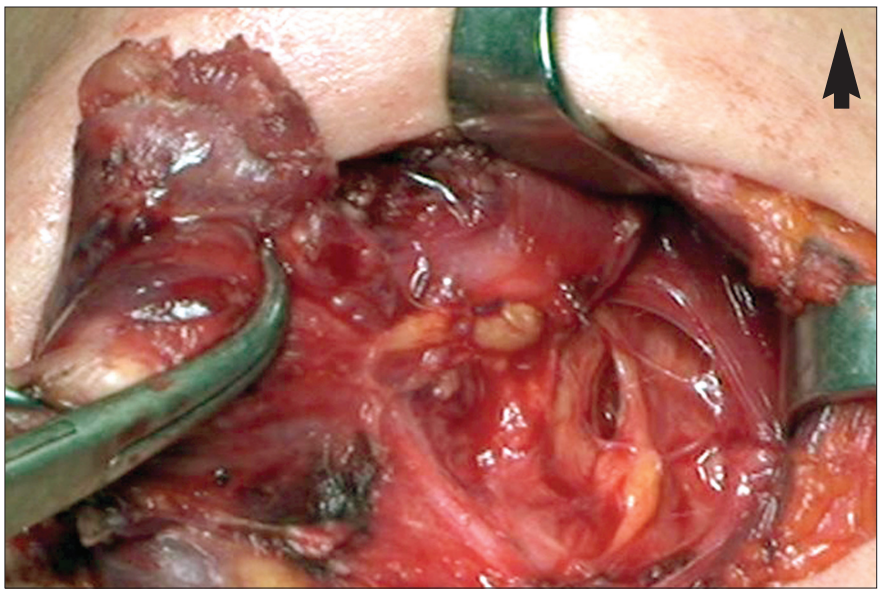



Alt paratiroid bezi (a) larengeal sinirin (b) proksimalinde

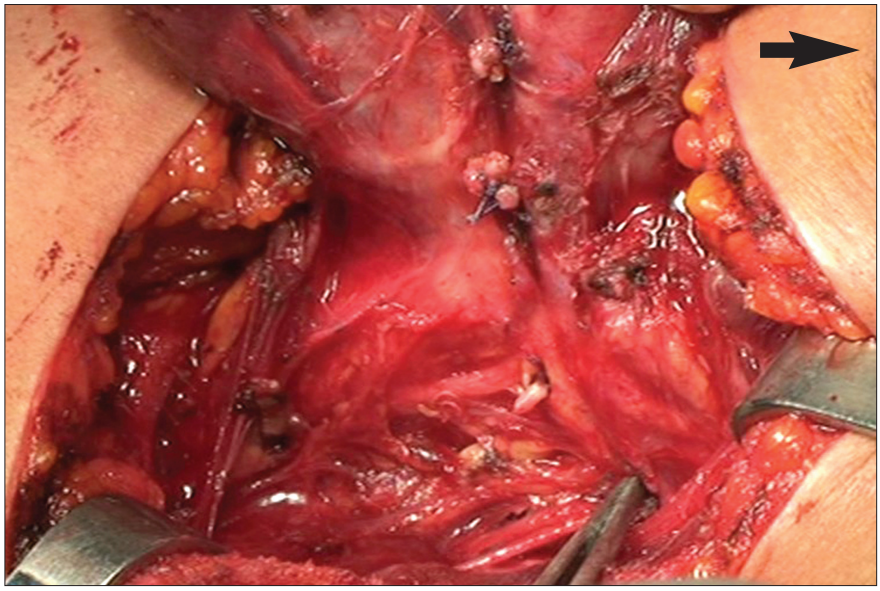



Üst paratiroid bezi **(a)** larengeal sinirin **(b)** distalinde

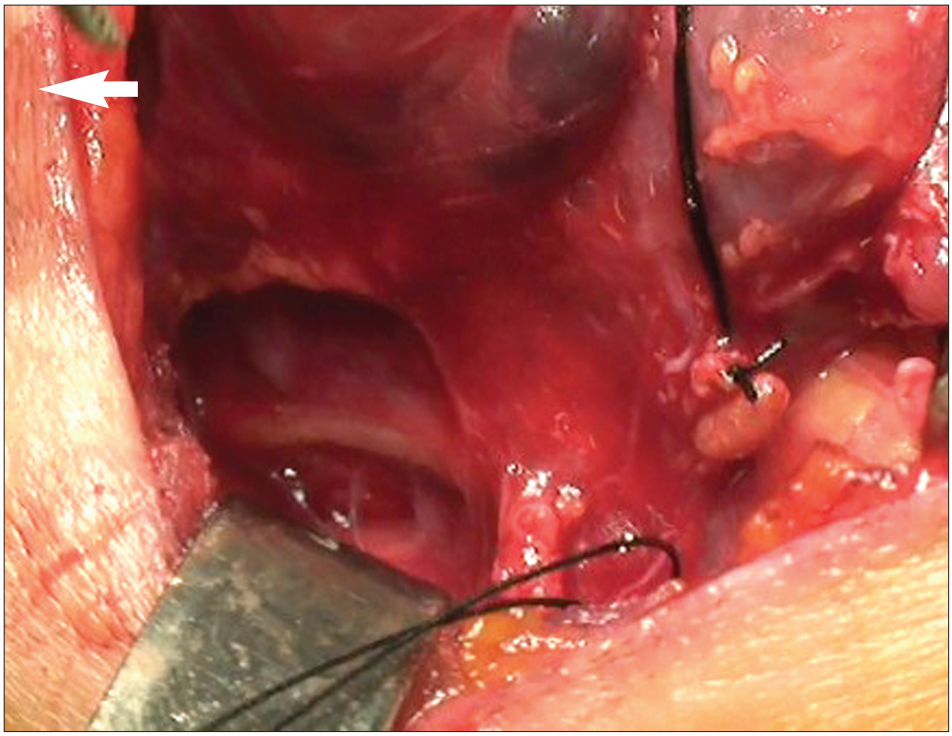



Üst paratiroid bezi **(a)** larengeal sinirin **(b)** distalinde

İnferior Larengeal Sinirle İnferior Tiroid Arter İlişkisi

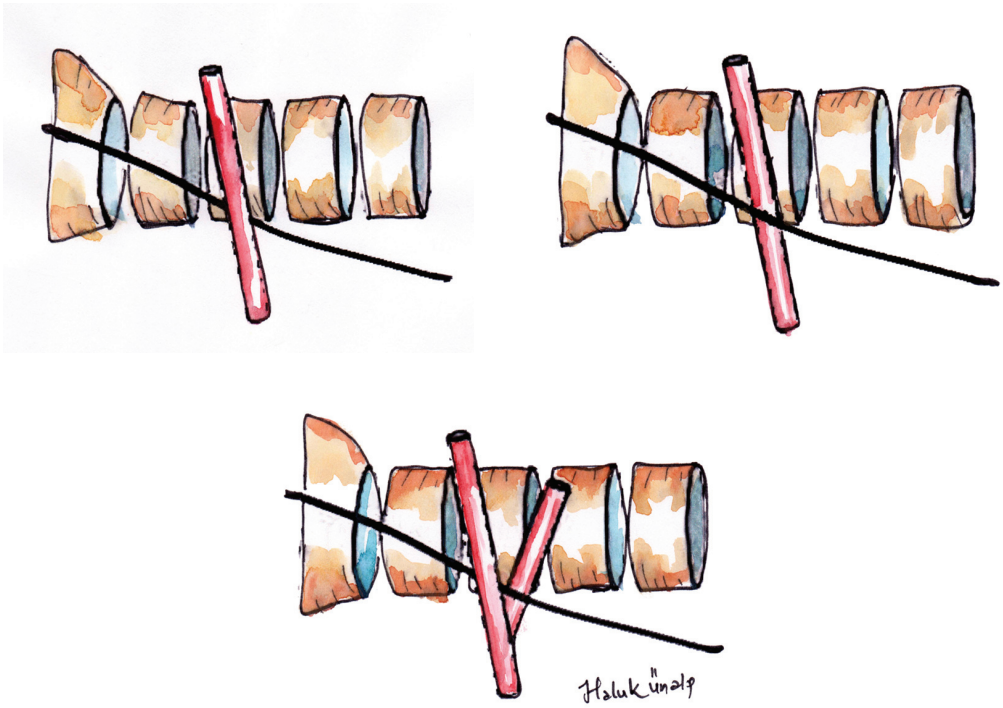

İnferior larengeal sinir %61 olguda inferior tiroid arterin posteriorundan, %32 olguda anteriorundan, %7 olguda ise arterin dalları arasından geçer.

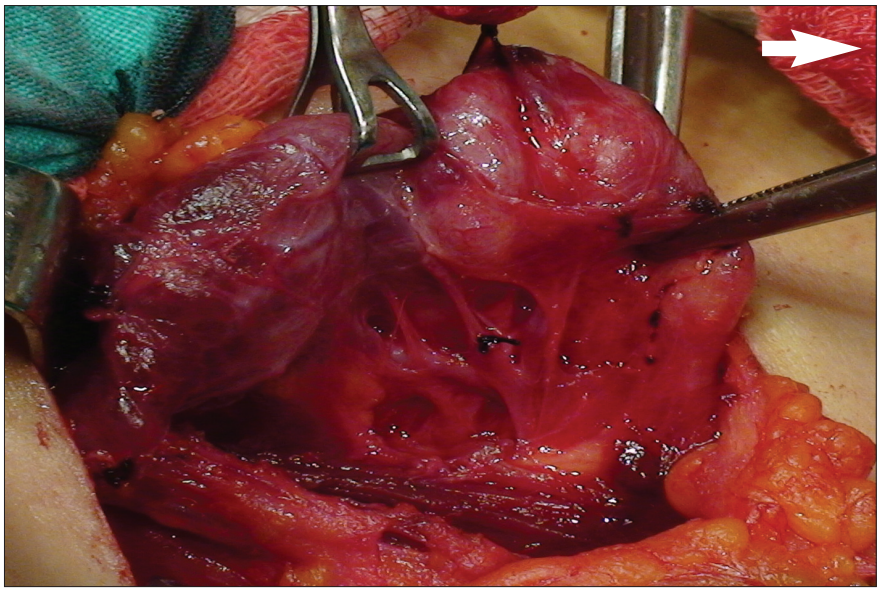



İnferior larengeal sinir **(a)** inferior tiroid arterin **(b)** posteriorunda

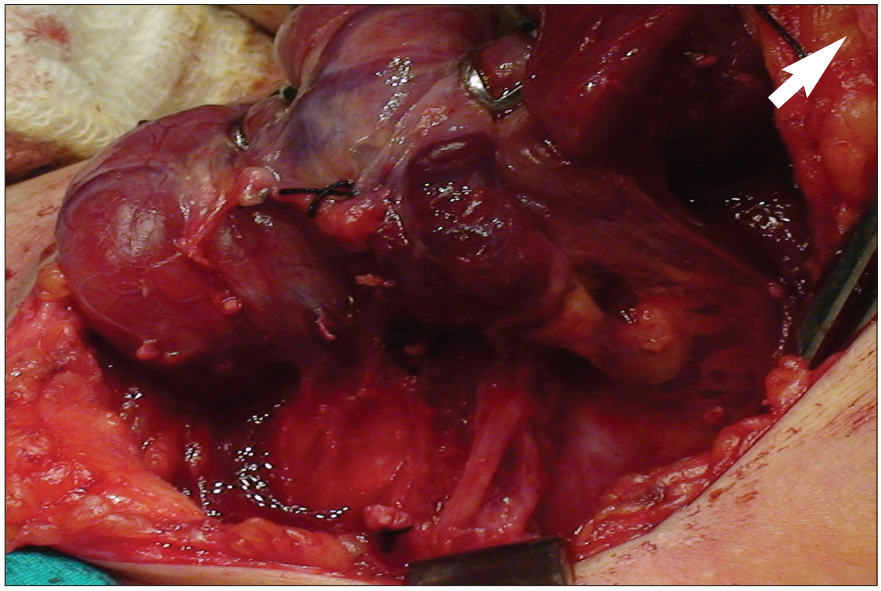

İnferior larengeal sinir **(a)** inferior tiroid arterin **(b)** anteriorunda



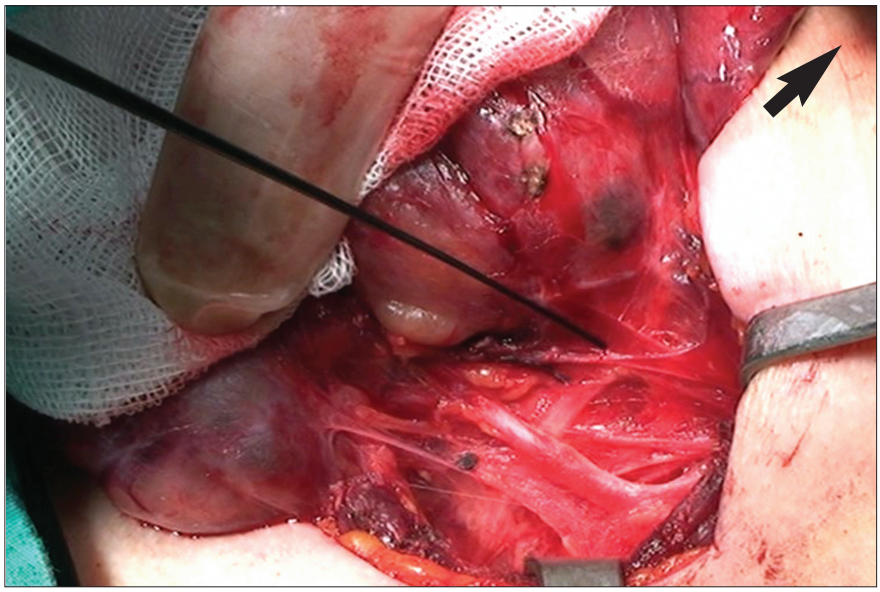

İnferior larengeal sinir **(a)** inferior tiroid arterin **(b)** posteriorunda

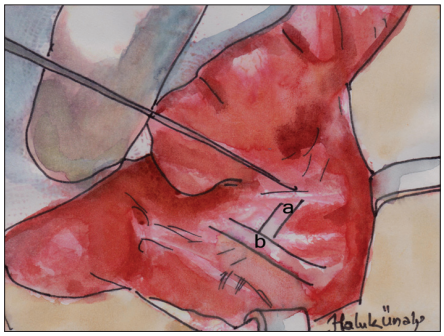

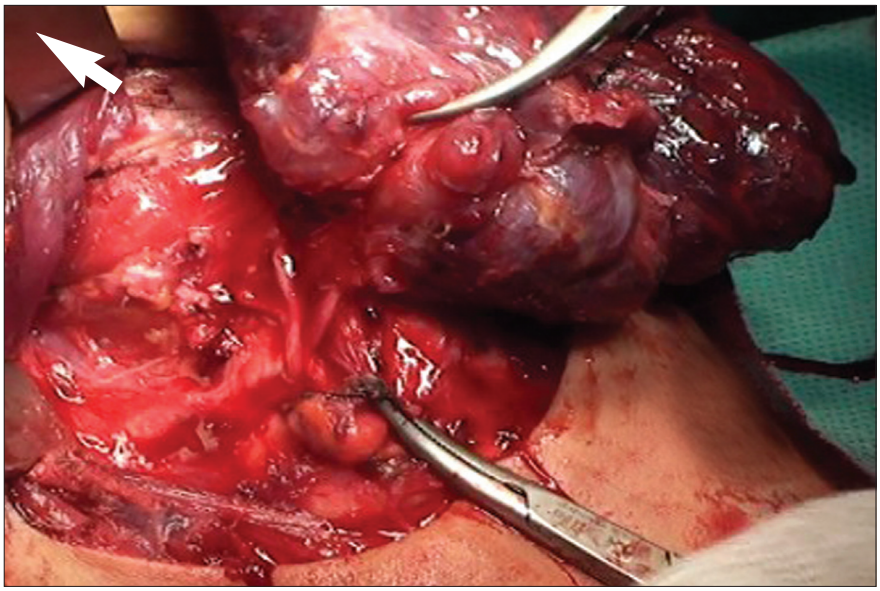

İnferior larengeal sinir **(a)** inferior tiroid arterin **(b)** dallarının arasında

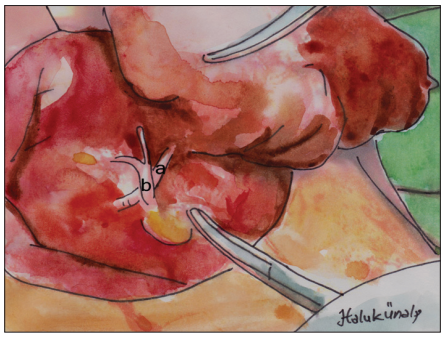

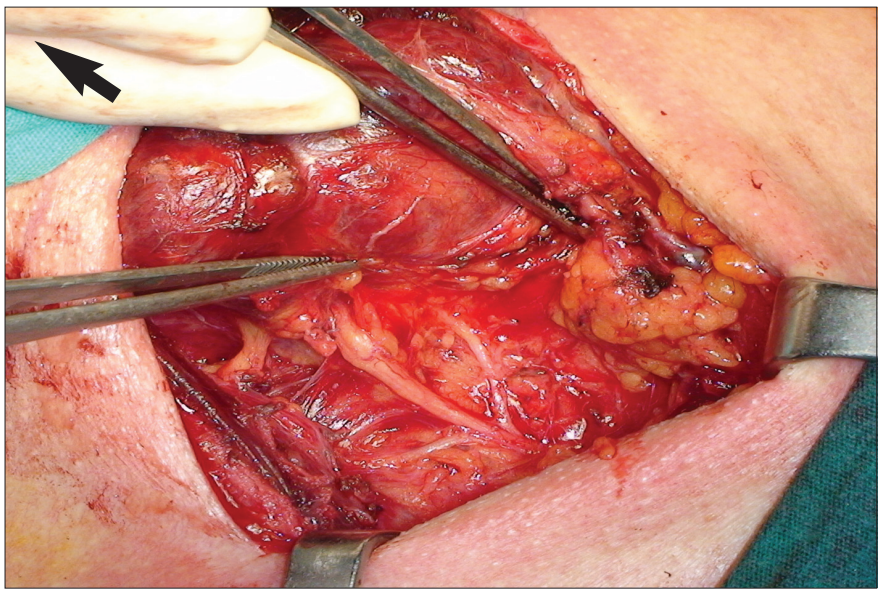

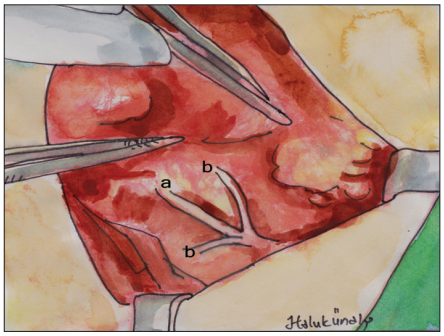

İnferior larengeal sinir **(a)** inferior tiroid arterin **(b)** dallarının arasında

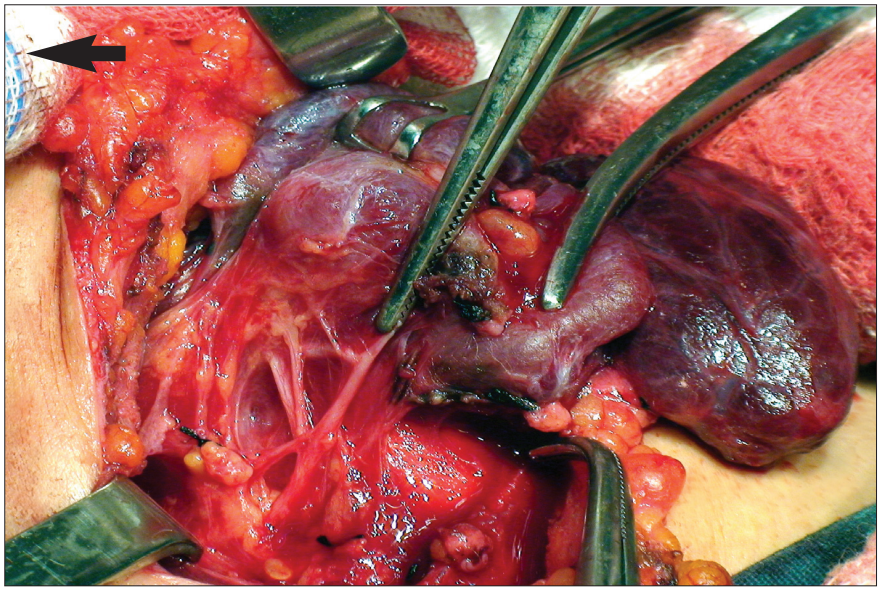

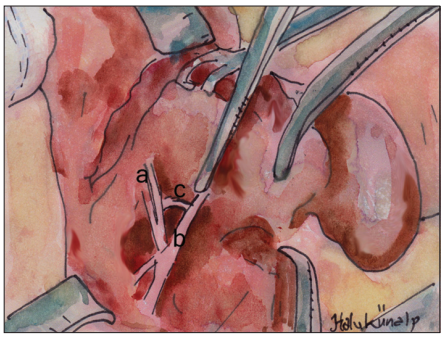

Çift dala ayrılan inferior larengeal sinir **(a)** inferior tiroid arterin **(b)** posteriorunda, arterin üst paratiroid bezini besleyen dalı **(c)**

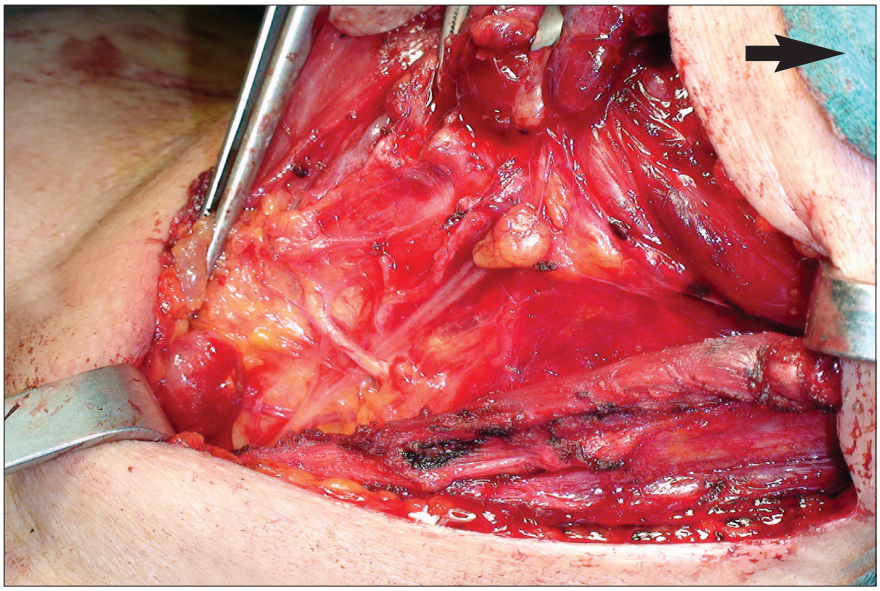

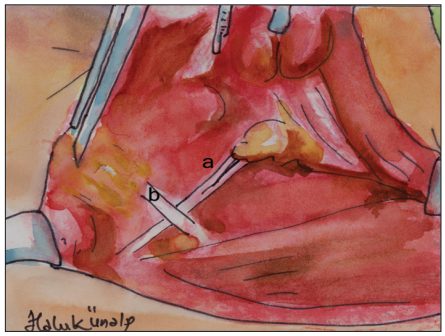

Çift dala ayrılan inferior larengeal sinir **(a)** inferior tiroid arterin **(b)** posteriorunda

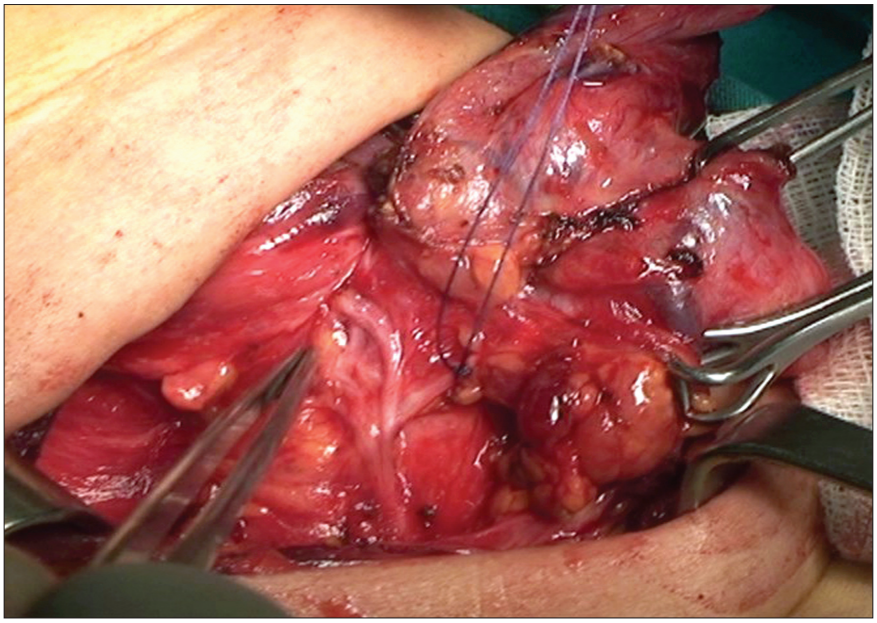

Çift dala ayrılan inferior larengeal sinir **(a)** inferior tiroid arterin **(b)** anteriorunda



İnferior Larengeal Sinirin Trakeoözofageal Oluktaki Seyri

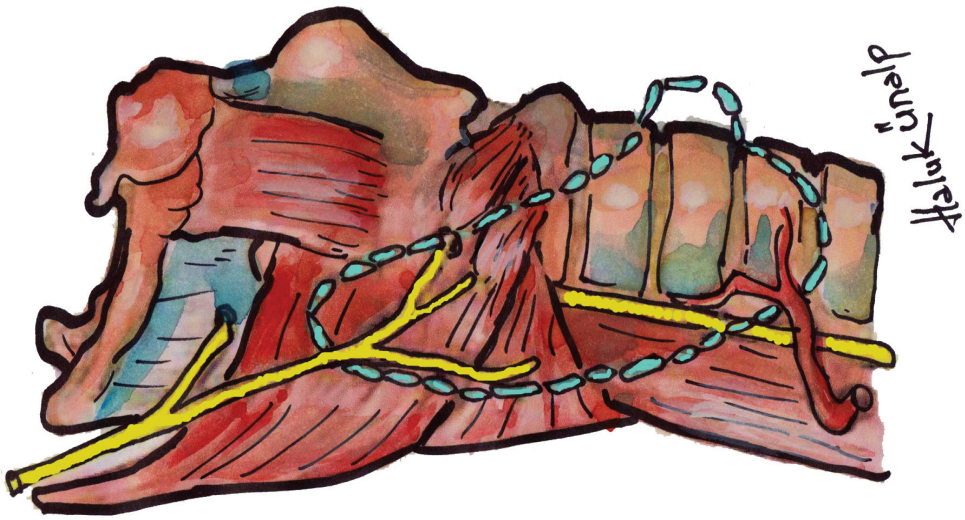

Sağ larengeal sinir trakeoözofageal olukta genellikle 0º - 30º'lik bir açı oluşturacak uzanımla larenkse girerken, sol larengeal sinirde bu açı yaklaşık 15º - 45º'dir.

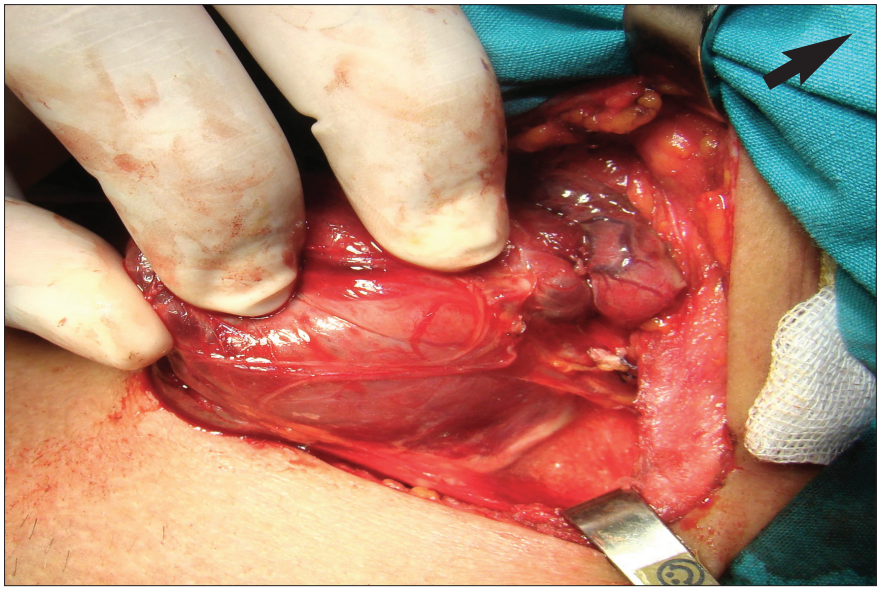

İnferior larengeal sinirin **(a)** trakeoözofageal olukta 0º'lik açı oluşturması



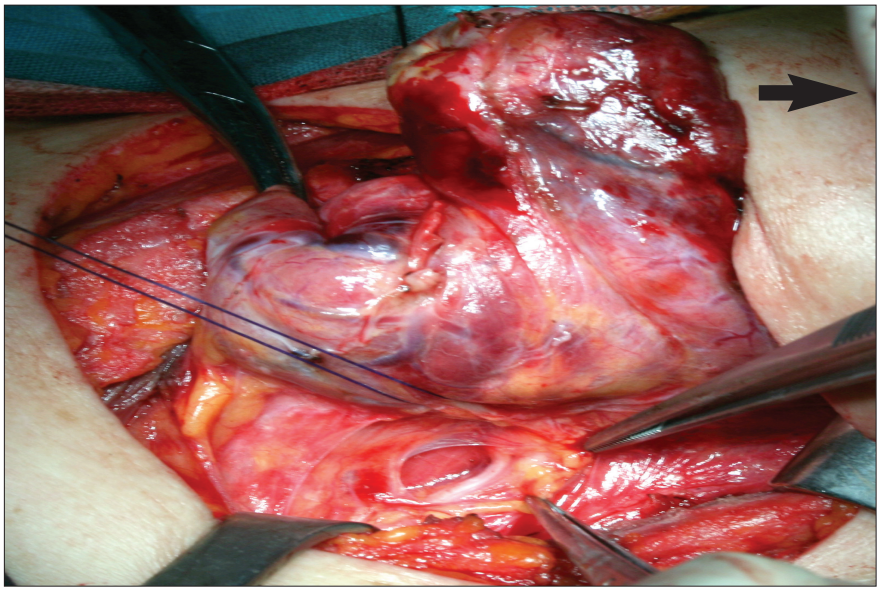

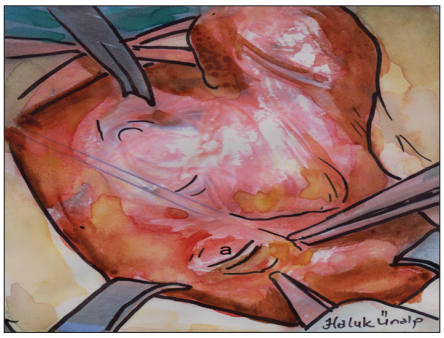

İnferior larengeal sinirin **(a)** trakeoözofageal olukta 30º'lik açı oluşturması

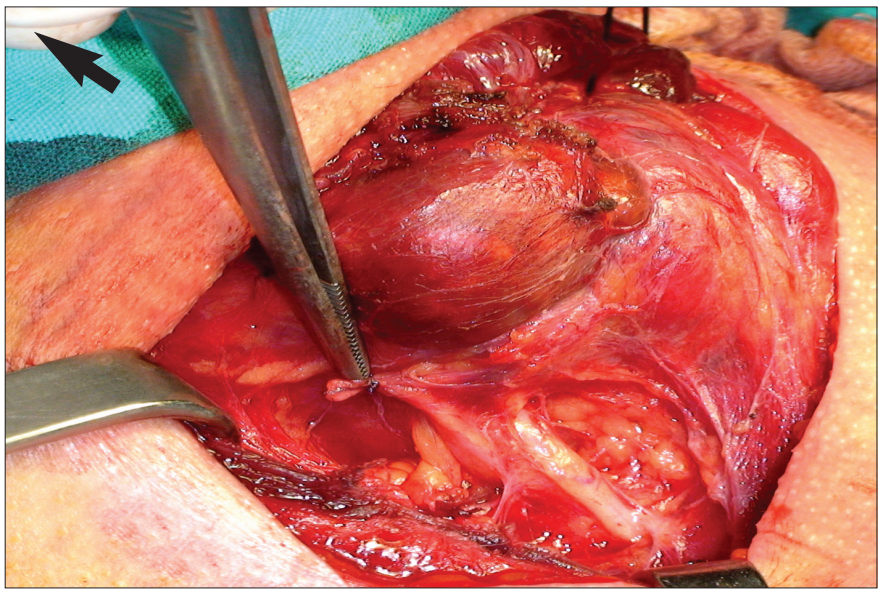



İnferior larengeal sinirin **(a)** trakeoözofageal olukta 45º'lik açı oluşturması

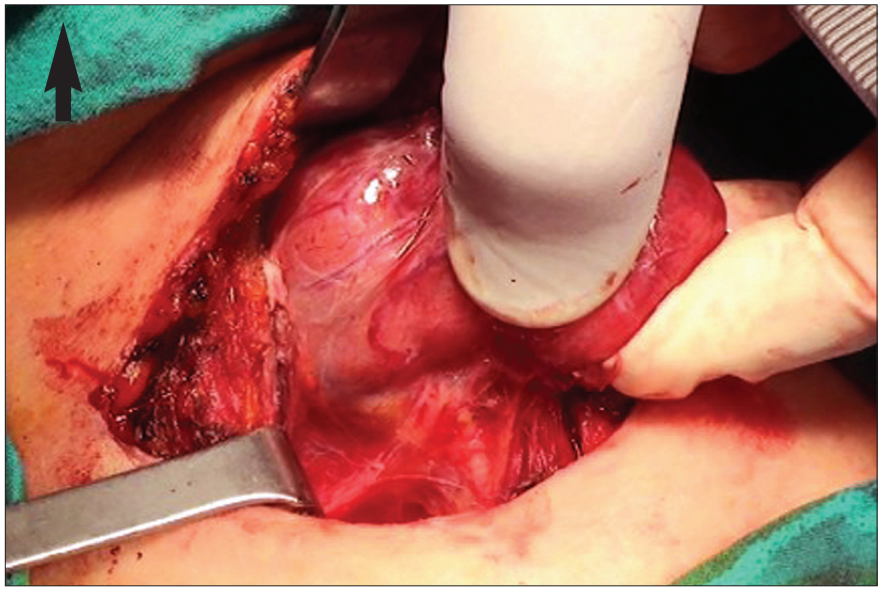



İnferior larengeal sinirin **(a)** trakeoözofageal olukta 30º'lik açı oluşturması

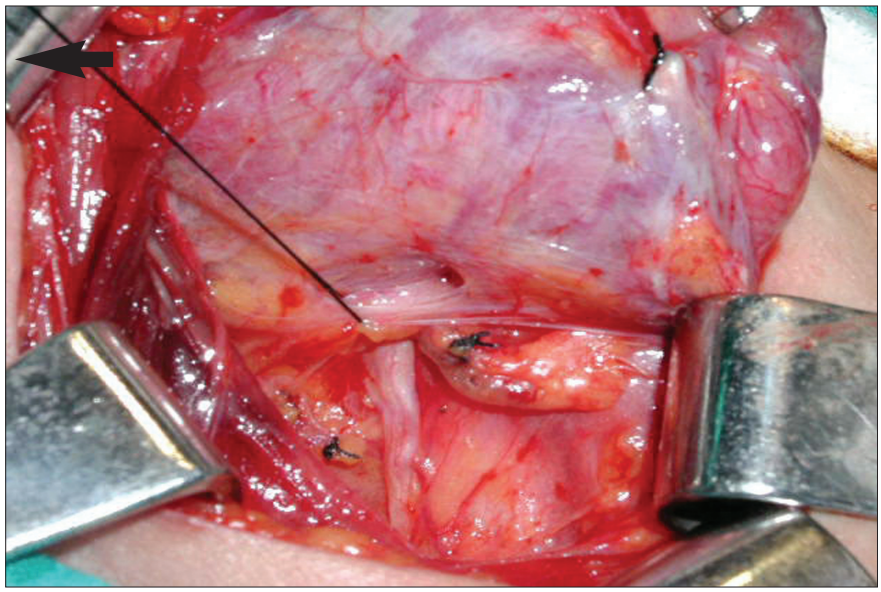



İnferior larengeal sinirin (a) trakeoözofageal olukta 90º'lik açı oluşturması

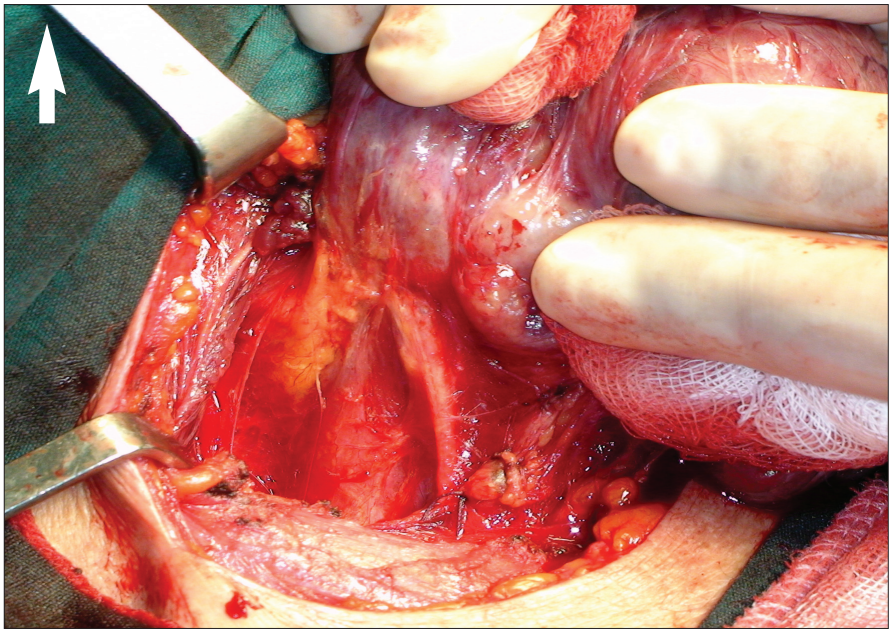

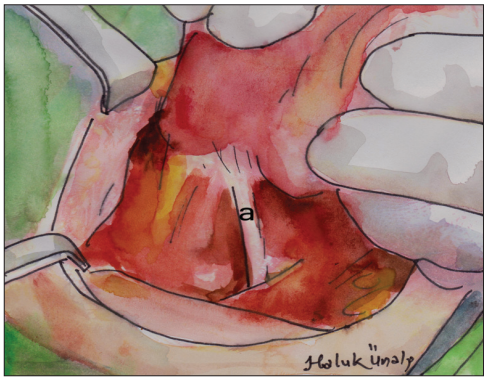

İnferior larengeal sinirin **(a)** trakeoözofageal olukta 30º'lik açı oluşturması

Non-rekürren Sinir

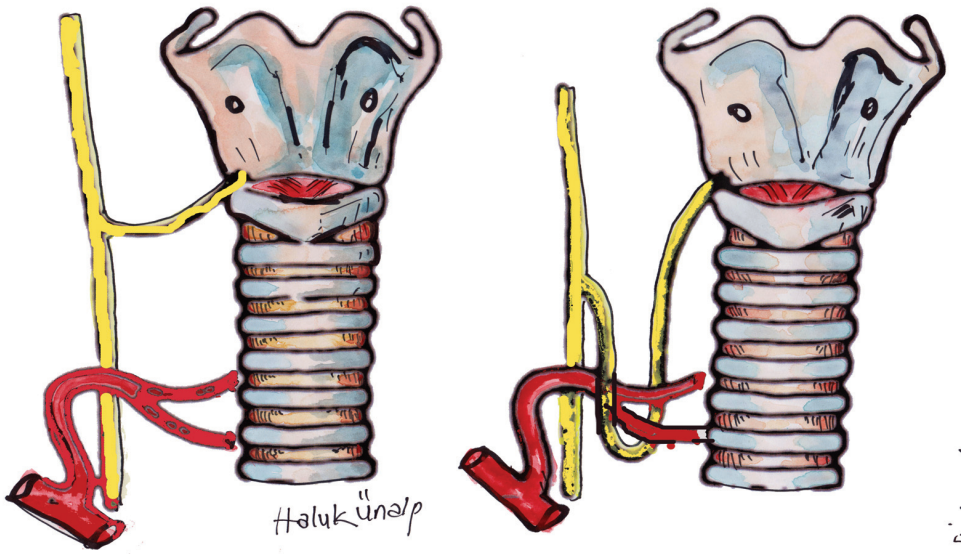

İlk kez 150 yıl önce tanımlanmıştır. Sağda %0.3-0.8, solda %0.04 oranında görülür. Sinir normal lokalizasyonunda bulunamıyorsa nonrekürren sinir olasılığı düşünülmelidir.

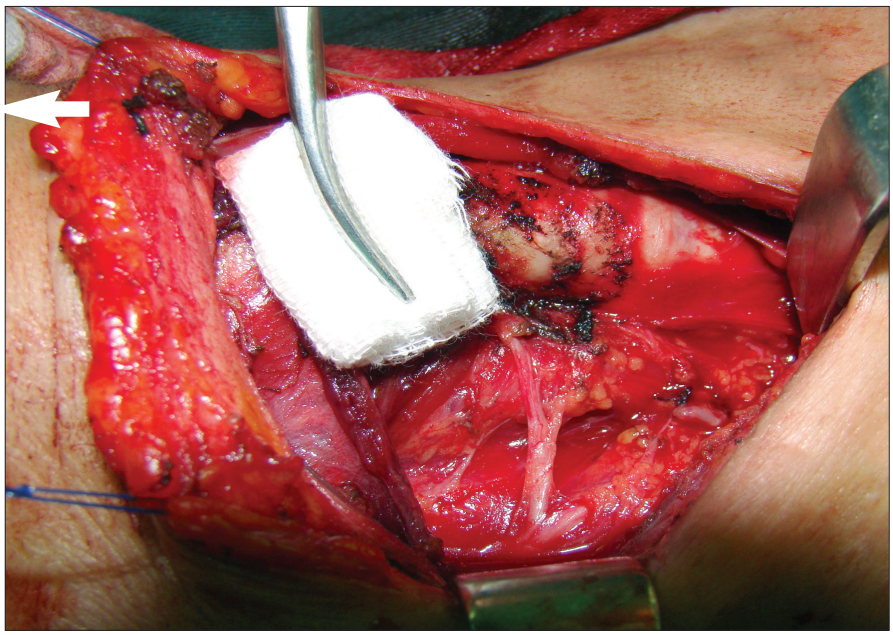



Vagus **(a)** ve non-rekürren sinir **(b)**

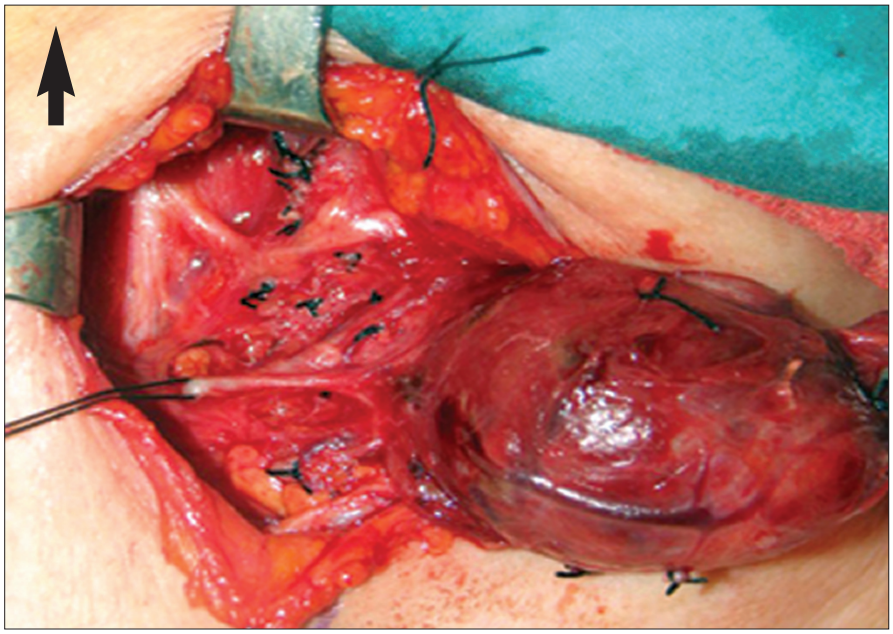

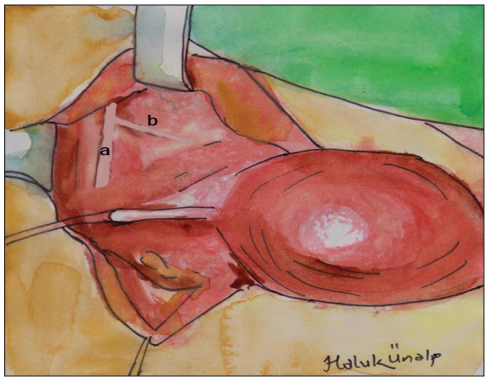

Vagus **(a)** ve non-rekürren sinir **(b)**

İnferior Larengeal Sinir Diseksiyonu



Lore üçgeni

Sinir diseksiyonuna ***"Lore üçgeni"*** olarak tanımlanan ve sınırlarını tiroid alt lobu, karotis ve trakeanın oluşturduğu bölgeden başlanır. İnferior tiroid arterin bulunması sinir diseksiyonunda ilk aşamadır. Lore üçgeni alanında görülen sinir, larenkse girdiği yere kadar izlenir. Sinir bu bölgede bulunamıyorsa Berry ligamanı bölgesinde aranabilir. Tiroid girişimlerinde rutin sinir diseksiyonu yapılmasının, ameliyat sonrası geçici ve kalıcı sinir hasarının oranını azalttığı kabul edilmektedir. Günümüzde tiroid girişimlerinde rutin sinir diseksiyonu ile sinirin bulunarak korunması kuralı tartışılmazdır.

Posterior Suspansuar Ligaman "Berry ligamanı"

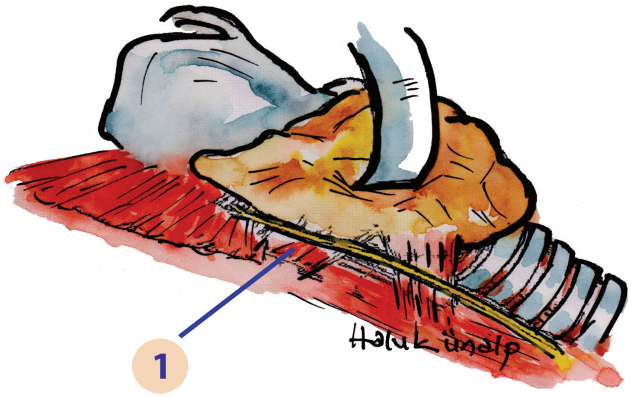

(1) Berry ligamanı

İnferior larengeal sinir %50-60 olguda posterior suspansuar ligaman ***"(Berry ligamanı)"*** içinden geçerek larenkse girer. Sinirin tiroide en yakın konumu bu bölgedir ancak sinir hiçbir zaman tiroid kapsülü içine girmez. İnferior larengeal sinir bazı tiroid kanseri olgularında pretrakeal fasyaya invaze olabilir. Diseksiyon sırasında, Berry ligamanı bölgesinde, tiroid bezinin aşırı traksiyonu sinir yaralanmasına neden olabilir. Totale yakın tiroidektomi girişimlerinde Berry ligamanı bölgesinde bırakılan tiroid dokusuna konulan sütürler nedeniyle sinir hasarı gelişebilir. Sinir lokalize edilmeden Berry ligamanı bağlanmamalıdır. İnferior tiroid arter dallarının Berry ligamanı içinden geçtiği unutulmamalı ve bu bölgede asla koter kullanılmamalıdır.

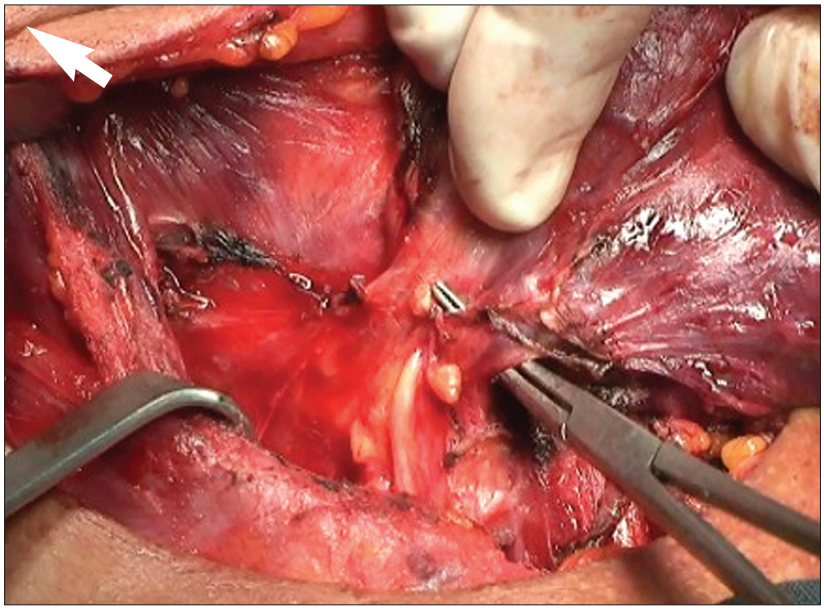

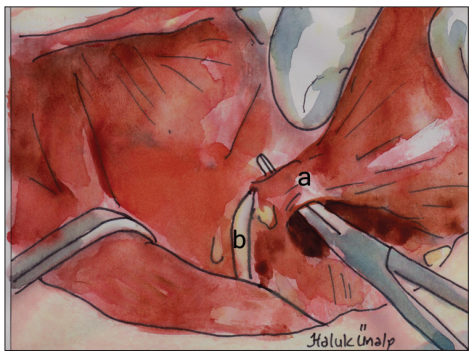

Berry ligamanı **(a)** ve inferior larengeal sinir **(b)**

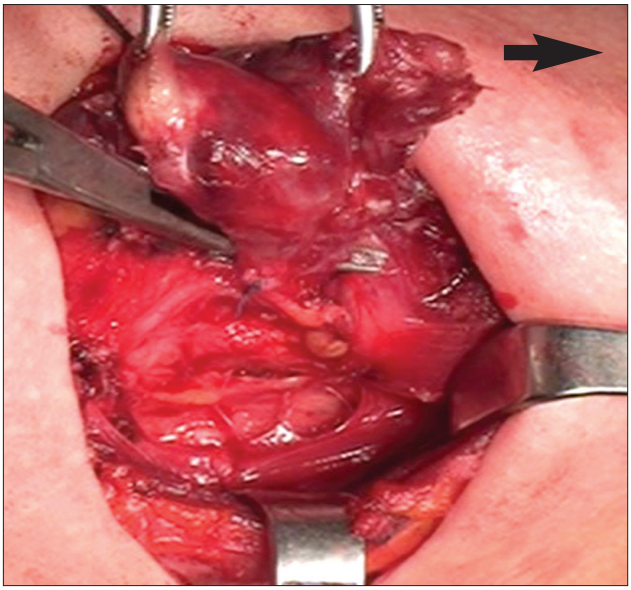

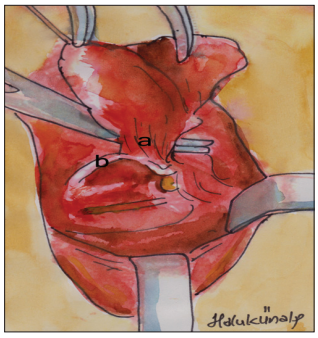

Berry ligamanı **(a)** ve inferior larengeal sinir **(b)**

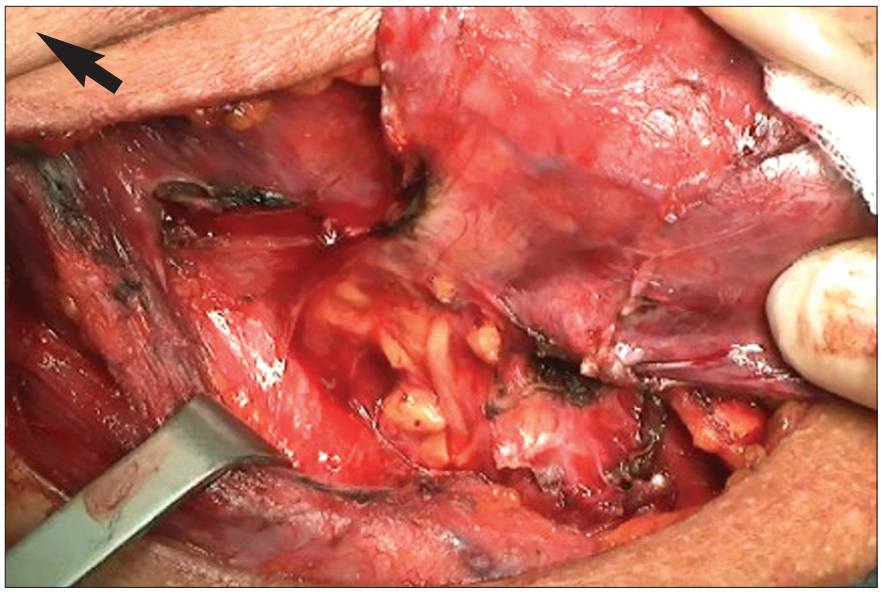

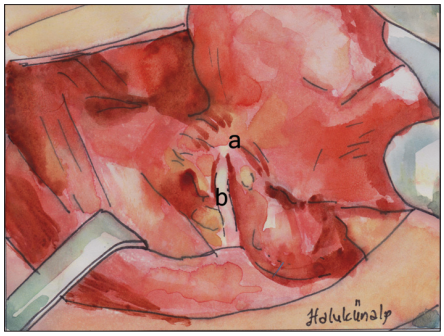

Berry ligamanı **(a)** ve inferior larengeal sinir **(b)**

Zuckerkandl Tuberkülü



(1) Zuckerkandl tuberkülü

Tiroid bezinin posterolateralinde konumlanan, aslında kalınlaşmış bir tiroid dokusu olan Zuckerkandl tuberkülü, 1904 yılında tanımlanmış ve yazarın kendi adıyla anılmaktadır. İnferior larengeal sinir bu yapının altında olduğundan, bu bölgedeki diseksiyon sırasında sinirin yaralanma olasılığı vardır.

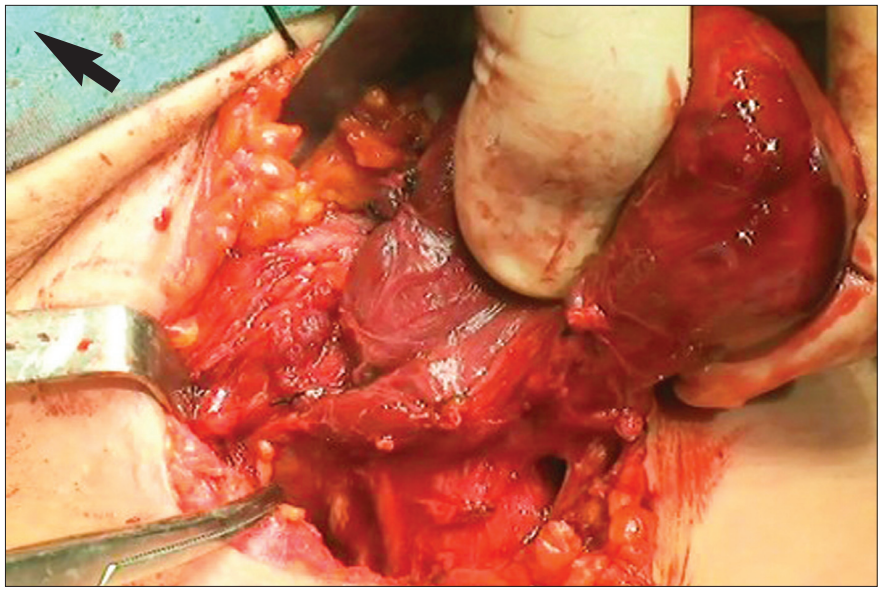

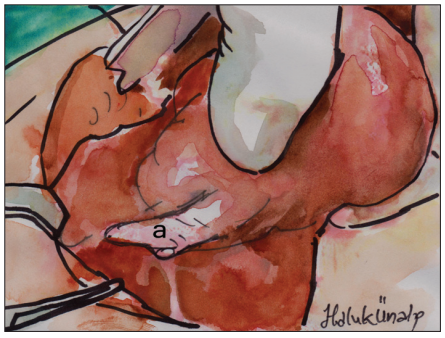

Zuckerkandl tuberkülü **(a)**

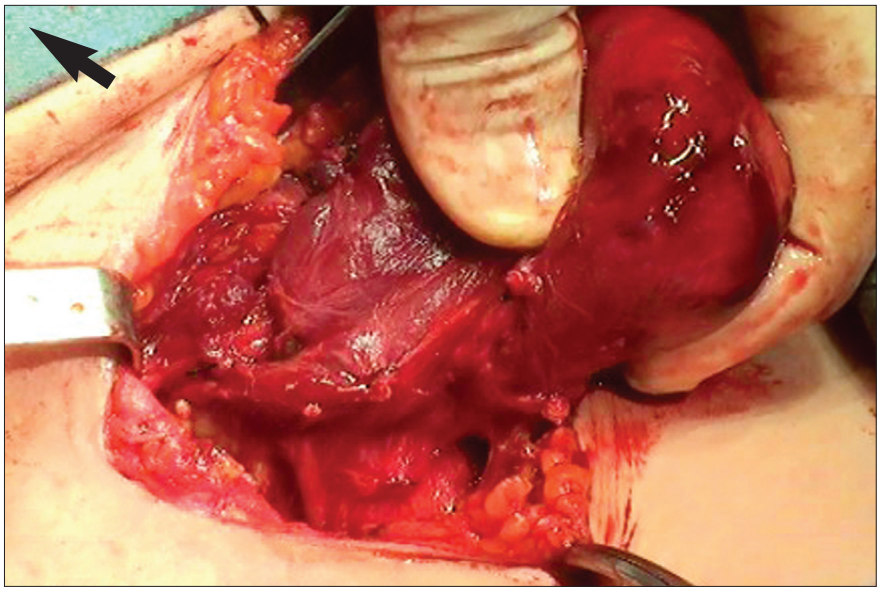



Zuckerkandl tuberkülü **(a)** ve inferior larengeal sinir **(b)**

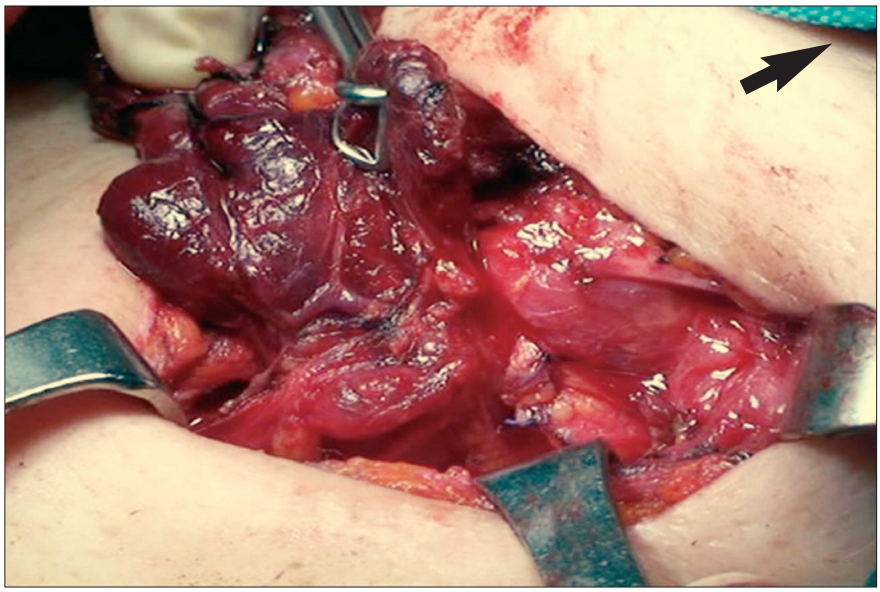

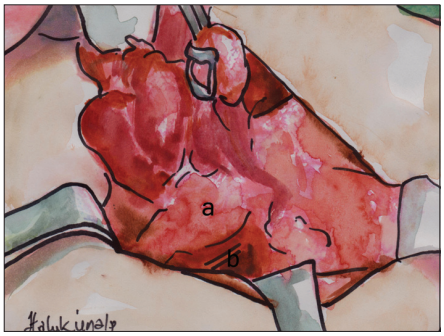

Zuckerkandl tuberkülü **(a)** ve inferior larengeal sinir **(b)**

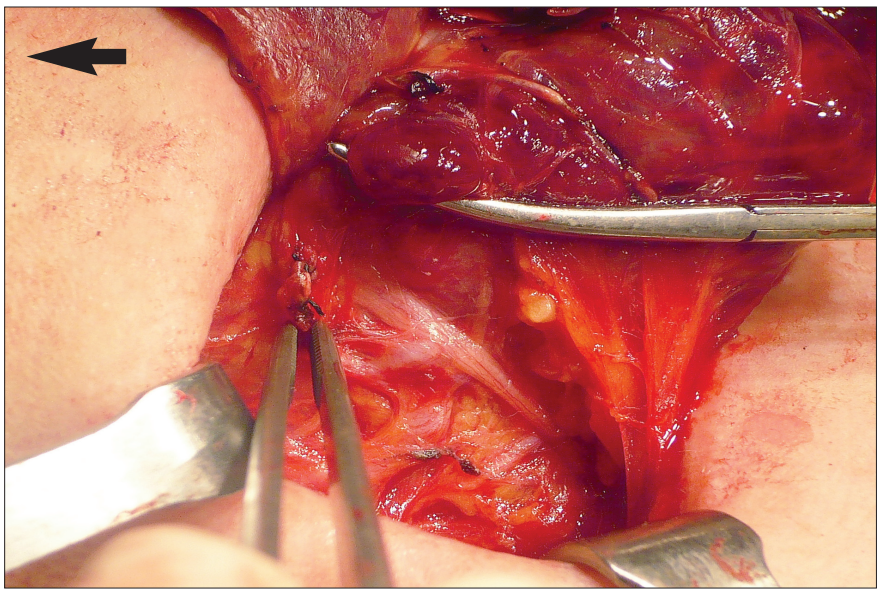



Zuckerkandl tuberkülü **(a)** ve inferior larengeal sinir **(b)**

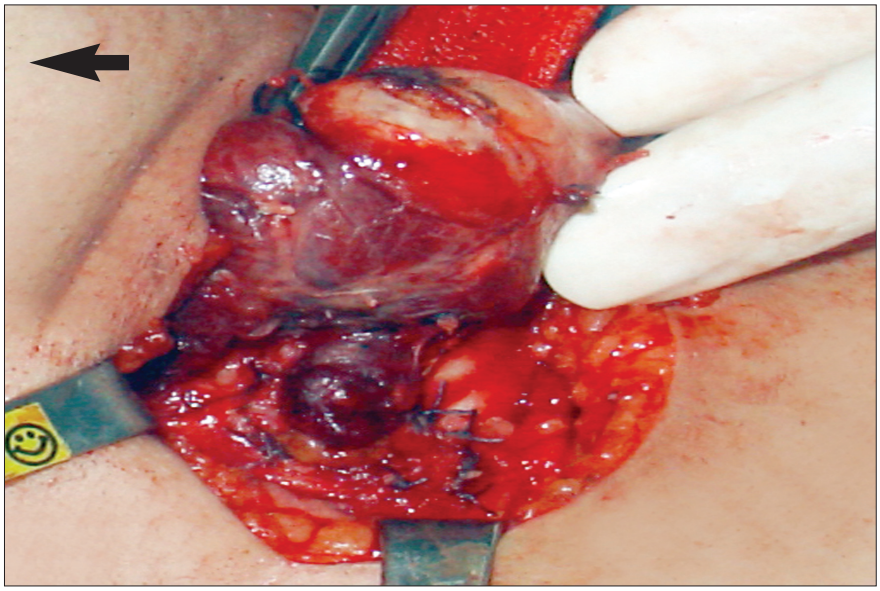



Zuckerkandl tuberkülü **(a)**

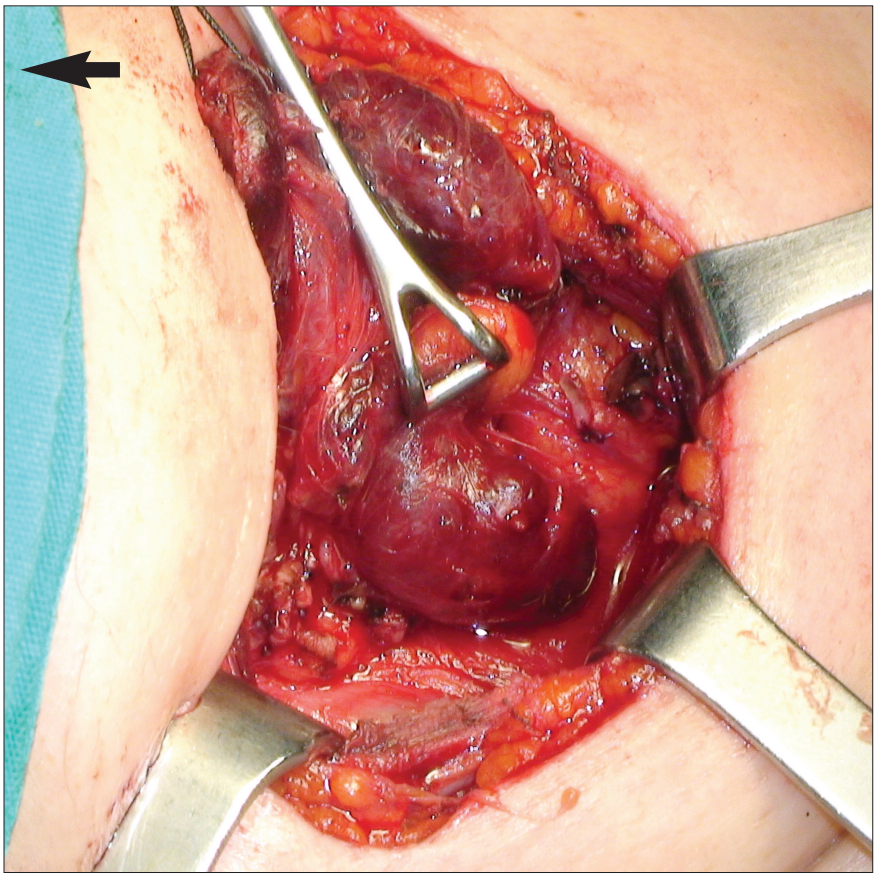

Zuckerkandl tuberkülü **(a)**

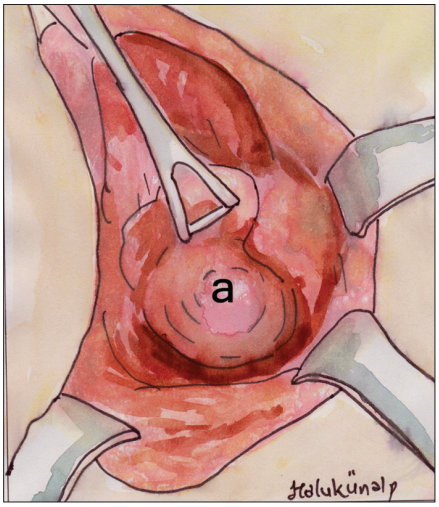

Superior Larengeal Sinir ve Superior Tiroid Arter İlişkisi

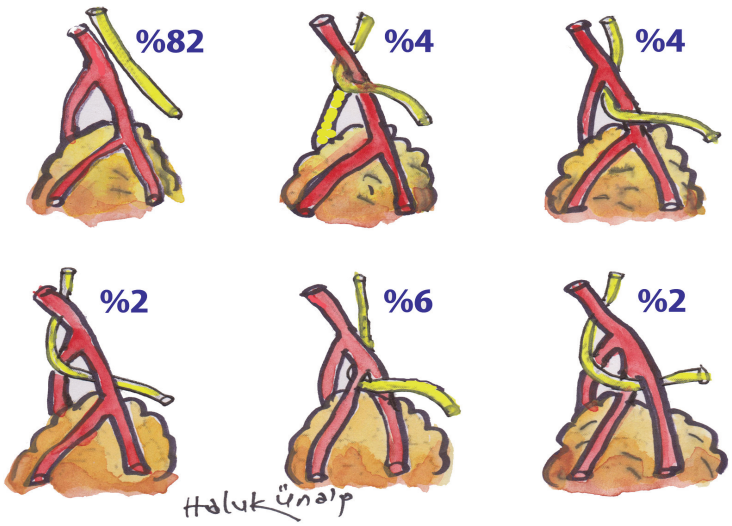

Superior larengeal sinir ve superior tiroid arter ilişkisi

Superior Larengeal Sinirin İnternal Dalı

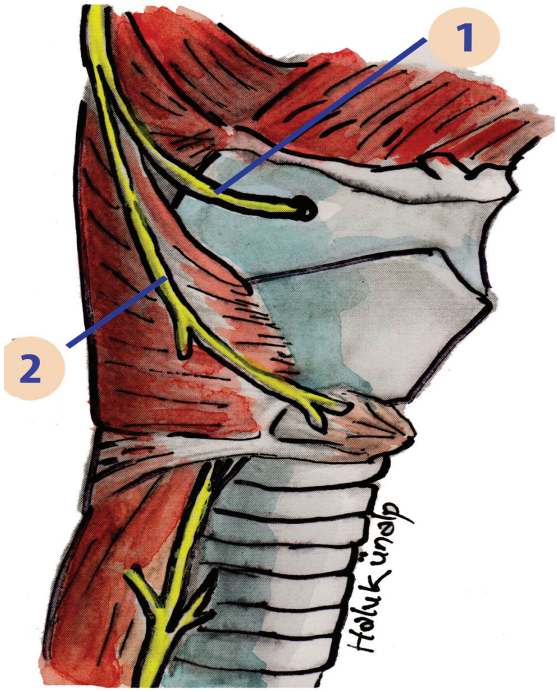

(1) Superior larengeal sinirin internal dalı,
(2) Superior larengeal sinirin eksternal dalı

Superior larengeal sinirin internal dalının konumu proksimalde olduğundan yaralanma riski düşüktür. Larenks mukozasının duysal inervasyonunu yapan bu sinirin hasarında yutma güçlüğü, solunum sıkıntısı ve aspirasyon pnömonisi gelişebilir.

Superior Larengeal Sinirin Eksternal Dalı

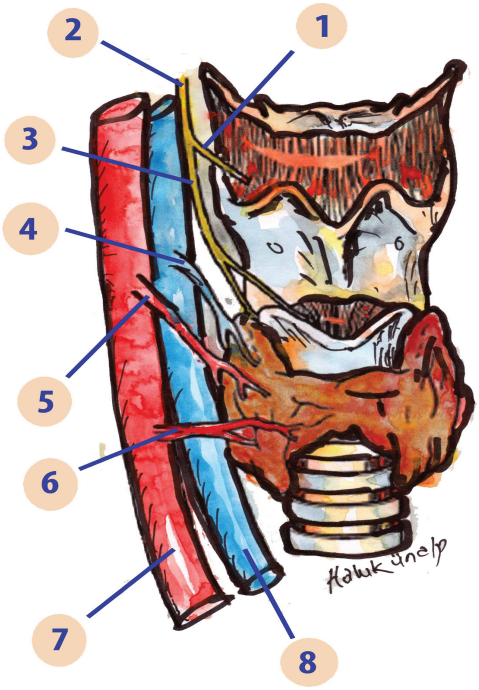

(1) Superior larengeal sinirin internal dalı, **(2)** Superior larengeal sinir, **(3)** Superior larengeal sinirin eksternal dalı, **(4)** Superior tiroidal ven, **(5)** Superior tiroidal arter, **(6)** İnferior tiroidal arter, **(7)** Juguler ven, **(8)** Karotis

Superior larengeal sinirin eksternal dalı superior tiroid arterle yakın komşuluk gösterdiğinden, tiroidektomi girişimlerinde üst pol damarlarının tiroid kapsülüne en yakın konumdan bağlanması önerilmektedir. Bazı merkezler rutin sinir diseksiyonunu önermekte ancak, superior larengeal sinirin eksternal dalı farengeal konstrüktör kas lifleri arasına da dallar verdiğinden, siniri kas lifleri arasında arama uğraşı olumsuz sonuçlara yol açabilmektedir. Kas lifleri arasında sinirin aranması sırasında oluşabilecek kanamaların iyileşme sürecinde fibrozise ve kalıcı hasara yol açabileceği vurgulanmaktadır. Olguların yalnızca %20'sinde intramuskuler diseksiyon yapmadan sinir bulunabilmektedir.

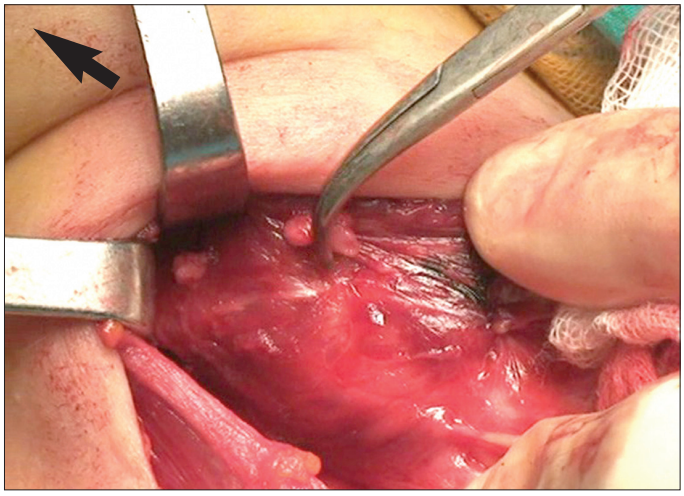



Superior larengeal sinirin eksternal dalı **(a)**

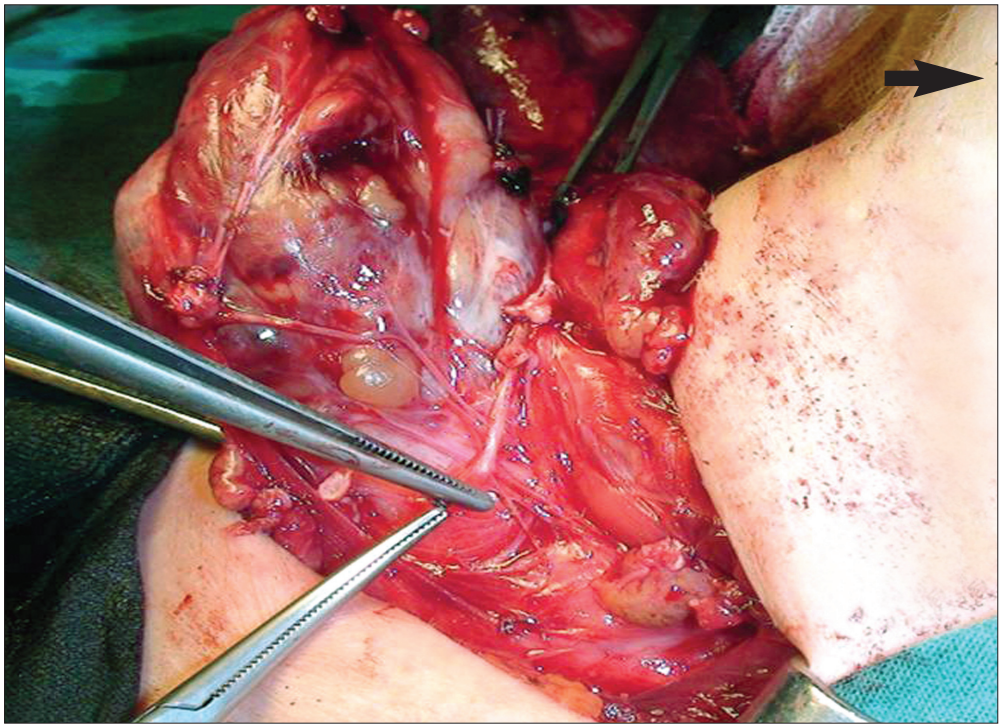

Superior larengeal sinirin eksternal dalı **(a)**

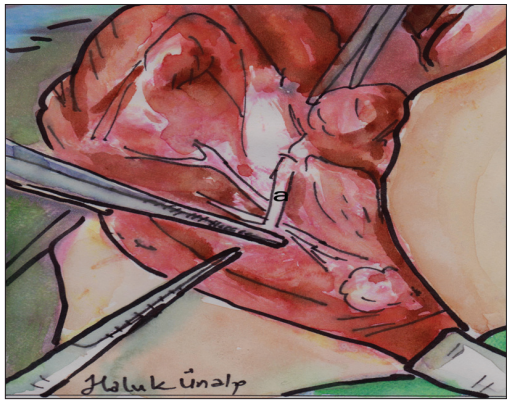

Kaynaklar

- Ardito G, et al. Revisited Anatomy of the Recurrent Laryngeal Nerves. Am J Surg, 2004.
- Rustad VH, et al. Revised Anatomy of Recurrent Laryngeal Nerves: Surgical Importance Based on Dissection of 100 Cadavers. JCEM, 1954.
- Hunt PS, et al. A Reappraisal of the Surgical Anatomy of Thyroid and Parathyroid Glands. Br J Surg, 1968.
- Steinberg JL, et al. Anatomy of the Recurrent Laryngeal Nerve: a Redescription. J Laryngol Otol, 1986.
- Lee MS, et al. Relative Direction and Position of Recurrent Laryngeal Nevre for an Atomical Cofiguration. Surg Radiol Anat, 2009.
- Stewart GR, et al. Nonrecurrent Laryngeal Nerve. Br J Surg, 1972.
- Berry J. Suspensory Ligaments of the Thyroid Gland. Ireland: Proceedings of Anatomy Society of Great Britain, 1887.
- Pelizzo MR, et al. Zuckerkandl's Tuberculum: an Arrow Pointing to the Recurrent Laryngeal Nerve (Constant Anatomical Landmark). J Am Coll Surg, 1998.
- Lennquist S, et al. The Superior Laryngeal Nerve in Thyroid Surgery. Surgery, 1987.

Tiroid Nodüllerine Yaklaşım

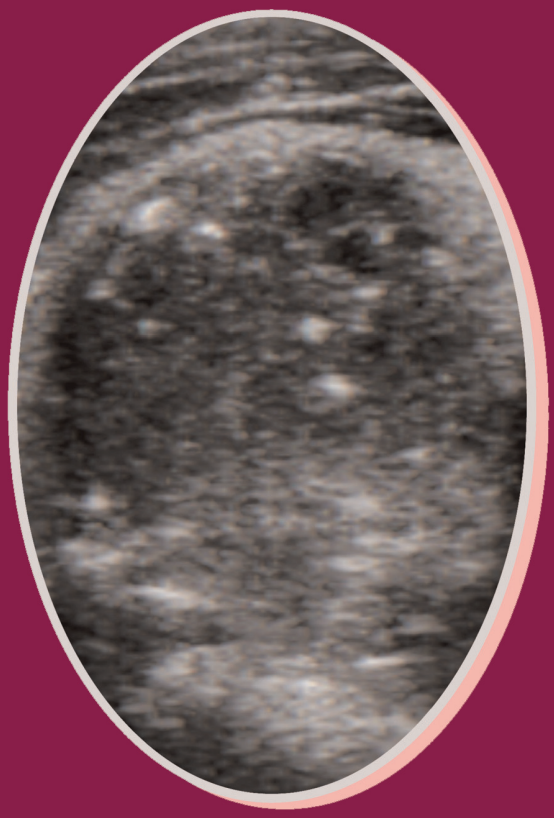

Genel Bilgiler

- Genel popülasyonda nodül prevalansı; palpasyonla %3-7, otopsi serilerinde %50-60, yüksek rezolüsyonlu ultrasonografi (US) ile %50-70'dir.
- Fizik muayenede, tek nodül palpe edilen hastaların %50-60'ında US ile birden fazla nodül belirlenir.
- US ile belirlenen nodüllerin yalnızca %5'i palpe edilebilir.
- Nodül görülme sıklığı yaş ilerledikçe artar.
- Kadınlarda erkeklerden 4 kat daha fazladır.
- Tiroid nodüllerinde kanser oranı, risk faktörlerine bağlı olarak %5-15 arasındadır.
- Erkeklerde kanser riski daha yüksektir.
- Kanser olasılığı yönünden soliter nodül ile multipl nodüller arasında belirgin bir ayrıcalık yoktur.
- Soliter nodüllerin %95'i sintigrafik olarak soğuk olup, soğuk nodüllerin %85'i selimdir.
- Günümüzde US, bilgisayarlı tomografi (BT), magnetik rezonans (MR) ve pozitron emisyon tomografisi (PET) gibi görüntüleme yöntemlerinin yaygın olarak kullanılması **"insidental tiroid nodüllerinin"** saptanmasını arttırmıştır.
- 18FDG-PET pozitif tiroid nodüllerinde kanser riski %30 olarak bildirilmektedir.
- Kanser görülme oranı nodül çapına ve sayısına bağlı olmadığından, insidental tiroid nodüllerindeki kanser riski diğer nodüllerle aynıdır.
- Gereksiz tiroidektomileri önlemek amacıyla, insidental tiroid nodüllerinin özenle değerlendirilmesi gerekir.

Nodüllerde Ameliyat Endikasyonları

- İnce iğne aspirasyon biyopsisinde (İİAB) kanıtlanmış malignite
- İİAB'de malignite kuşkusu
- Bası bulguları
- Hipertiroidi

Malignite Düşündüren Bulgular

- İleri yaş ve özellikle erkek cinsiyet
- Çocukluk ve adolesan çağ (15 yaştan küçük)
- Nodül çapının hızla büyümesi (ağrı ile birlikte olursa nodül içine kanama düşünülür)
- Yakın zamanda beliren nodül
- Ailede medüller kanser öyküsü
- Ailede diferansiye tiroid kanser öyküsü
- Baş ve boyuna yönelik radyoterapi öyküsü
- Sert ve fikse nodül
- Sonradan oluşan ses kısıklığı
- Boyunda eşlik eden lenfadenopati

Selim Nodül Düşündüren Bulgular

- Ailede Hashimoto veya otoimmün tiroid hastalığı öyküsü
- Ailede selim tiroid hastalığı öyküsü
- Hipotiroidi veya hipertiroidi bulguları
- Ağrılı nodül
- Yumuşak kıvamda, mobil nodül
- Tiroid antikorlarının pozitif olması (Otoimmün tiroid hastalığı)
- Supresyon tedavisi ile nodül boyutunda gerileme

Tiroid Nodülü Gelişimi İçin Risk Faktörleri

- İleri yaş
- Cinsiyet (kadın)
- İyot eksikliği
- Baş veya boyun bölgesine düşük dozda radyasyon uygulanması
- TSH reseptör gen mutasyonları

Tiroid Nodüllerinde Klinik Yaklaşım

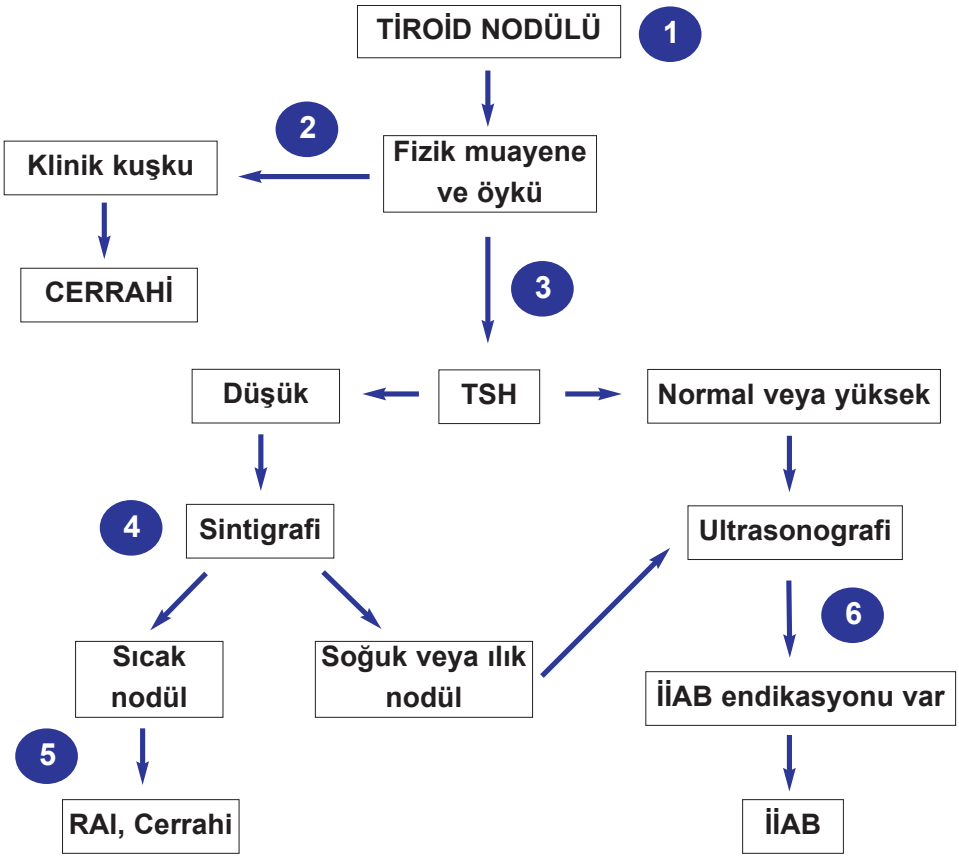

(1) Palpasyon veya görüntüleme yöntemleri ile belirlenen nodül veya nodüller değerlendirilir.

(2) Malignite yönünden kuşkulu durumlar; baş veya boyuna radyasyon öyküsü, ailede tiroid kanseri veya tiroid kanser sendromları (Cowden sendromu, familial polipozis, MEN, Werner sendromu öyküsü olan hastalardaki nodüller), nodülün hızla büyümesi, ses kısıklığı, nodüle eşlik eden lateral servikal lenfadenopati, çevre dokuya fikse nodüller.

(3) Nodül fonksiyonlarının değerlendirilmesinde ilk olarak TSH düzeyi ölçülür. Tiroglobulin ve tiroid antikorları nodül değerlendirilmesinde kullanılmaz. Tg düzeyi papiller tiroid kanserlerinde izlem belirtecidir. Tiroid nodüllerinde rutin kalsitonin ölçümü tartışmalı olup, merkezlerin seçimine bağlıdır.

(4) Serum TSH düzeyi düşükse ^{99mTc} perteknetat veya ^{123}I sintigrafisi istenir.

(5) Çapı 3 cm'den büyük toksik adenomlarda ve genç hastalarda ilk seçenek cerrahi girişim olmalıdır.

(6) US incelemede İİAB endikasyonları; hipoekojenite, mikrokalsifikasyon, düzensiz sınır, çevre dokulara invazyon, servikal lenfadenopati, halo yokluğu, doppler US ile nodül içi akımın yüksekliği olarak sıralanabilir. İİAB'nin US kılavuzluğunda yapılması, yalancı negatiflik ve tanı koyulamama oranını düşürür.

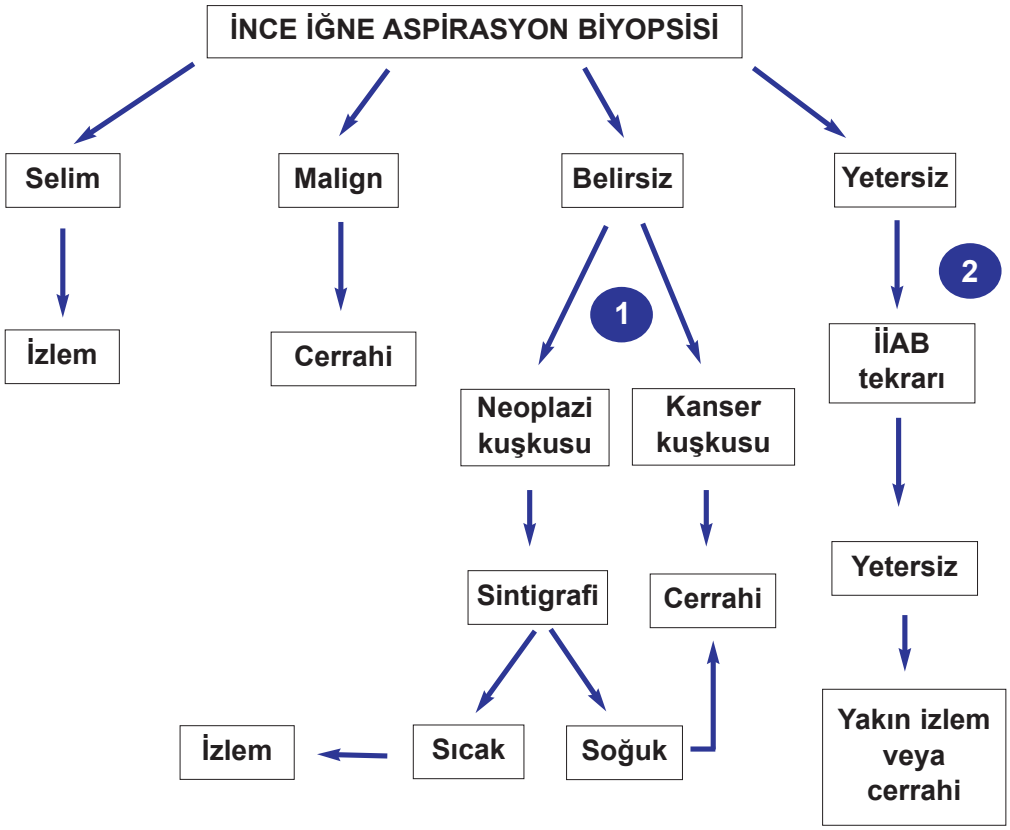

(1) İİAB sonuçlarının %15-30'u **"belirsiz"** (undetermined) olarak bildirilmektedir ve bu grupta kanser oranı %20-30'dur. Erkek cinsiyet, ileri yaş, nodülün 4 cm'den büyük olması, atipik hücrelerin gözlenmesi karnser riskini arttırır. Galectin-3, cytokeratin, BRAF gibi moleküler belirteçler "belirsiz" olarak nitelenen olguların ayırıcı tanısında kullanılmakla birlikte, günümüz klinik uygulamalarında geçerliliği yoktur. Sitolojik inceleme sonucu foliküler neoplazm olarak bildirilmişse tiroid sintigrafisi istenir. Nodül fonksiyonel değilse lobektomi veya total tiroidektomi uygulanır. Fonksiyonel nodülün İİAB sonucu, malignite kuşkusu olmayan foliküler lezyonsa, izlem, RAI veya cerrahi girişim seçenekleri değerlendirilir. Hipertiroidi oluşturmayan küçük nodüller izlenebilir, nodül boyutu 3 cm'den büyük olgularda en uygun seçenek cerrahi girişimdir ancak hastanın özelliklerine göre RAI tedavisi de uygulanabilir. İİAB sonucu papiller kanser kuşkusu bildirilen olgularda sintigrafik incelemeye gerek yoktur.

(2) İİAB sonuçlarının %7'si **"yetersiz"** materyaldir. Sitolojik tanıda en az 6 foliküler hücre grubunun gözlenmesi ve her nodülden en az 2 aspirat alınmış olması yetersiz materyal olasılığını azaltır. İİAB US kılavuzluğunda yapılmadıysa, İİAB'nin US eşliğinde yinelenmesi istenir. Radyoloğun ve sitoloğun deneyimi, aspirasyon sayısı, nodülün niteliği (solid/kistik) yetersiz materyal sonucunu etkileyen faktörler arasındadır.

Hangi Nodüllere İİAB Yapılmalı ?

- Yüksek klinik kuşku
  - İİAB kesinlikle yapılmalı (Öneri gücü **A**)
- US'de kuşkulu bulunan 5 mm'den büyük nodül
  - İİAB kesinlikle yapılmalı (Öneri gücü **A**)
- US'de kuşkulu bulguları olmayan 5 mm'den büyük nodül
  - İİAB endikasyonu tartışmalı (Öneri gücü **I**)
- Lenfadenopati eşlik eden nodül
  - İİAB kesinlikle yapılmalı (Öneri gücü **A**)
- Mikrokalsifikasyon gözlenen 1 cm'den büyük nodül
  - İİAB yapılmalı (Öneri gücü **B**)
- Solid ve hipoekoik 1 cm'den büyük nodül
  - İİAB yapılmalı (Öneri gücü **B**)
- Solid ve izoekoik/hiperekoik 1-1.5 cm'den büyük nodül
  - İİAB yapılabilir (Öneri gücü **C**)
- US'de kuşkulu bulguları olan kistik-solid 1.5-2 cm'den büyük nodül
  - İİAB yapılmalı (Öneri gücü **B**)
- Kistik nodül
  - İİAB kesinlikle yapılmamalı (Öneri gücü **E**)

Öneri gücü A: "Kesinlikle önerilir" Kanıt değeri yüksek en az iki çalışmayla önerilen ve yanlış pozitif (alfa), yanlış negatif (beta) yanılma riski düşük olan yayınlarla desteklenir.

Öneri gücü B: "Önerilir" Kanıt değeri yüksek bir çalışmayla desteklenen ve yanlış pozitif (alfa), yanlış negatif (beta) yanılma riski düşük olan yayınla desteklenir.

Öneri gücü C: "Önerilir" Uzman görüşlerinden oluşan yayınlarla desteklenir.

Öneri gücü D: "Önerilmez" Uzman görüşlerinden oluşan yayınlarla desteklenir.

Öneri gücü E: "Önerilmez" Kanıt değeri yüksek bir çalışmayla desteklenen ve yanlış pozitif (alfa), yanlış negatif (beta) yanılma riski düşük olan yayınlarla desteklenir.

Öneri gücü F: "Kesinlikle önerilmez" Kanıt değeri yüksek en az iki çalışmayla desteklenen ve yanlış pozitif (alfa), yanlış negatif (beta) yanılma riski düşük olan yayınlarla desteklenir.

Öneri gücü I: "Tartışmalı" Önerilmesi veya karşıt olunması yönünde kesin kanıt yoktur.

İnce İğne Aspirasyon Biyopsi Sınıflaması

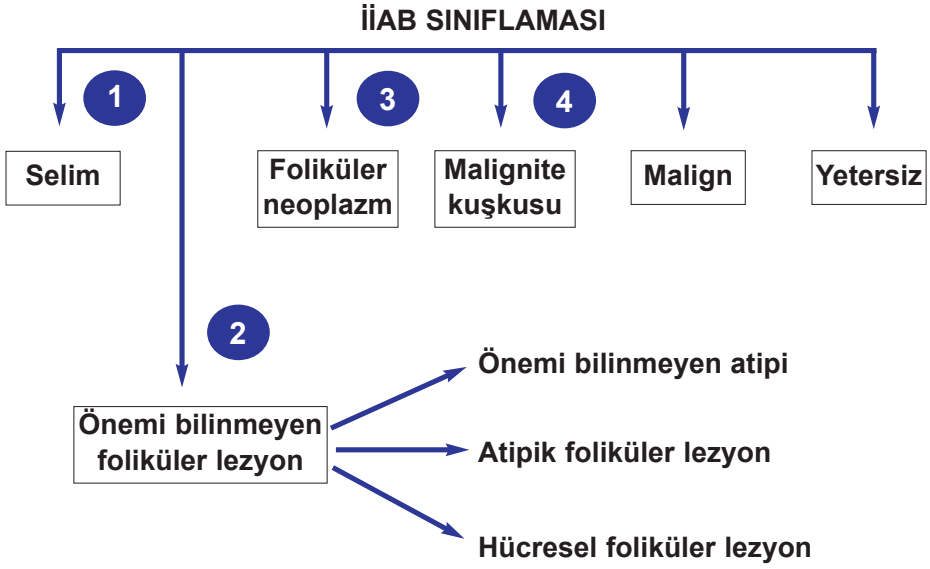

(1) Malignite olasılığı %1'in altındadır. Nodüler guatr, adenomatöz/hiperplastik nodül, lenfositik tiroidit ve kolloidal nodül bu grup içerisinde yer alır. Bu nodüllerde izlem sırasında büyüme saptanırsa biyopsi yinelenir. İİAB sonucunun selim olduğu nodüllerde cerrahi endikasyon, nodül boyutunun 4 cm'den büyük olmasıdır.

(2) Malignite olasılığı %5-10'dur. Atipik hücrelerin yapısı tam olarak değerlendirilemediğinden, selim veya malign sitolojik tanıyı kesinleştirecek yeterli veri yoktur. İİAB sonuçlarında "önemi belirlenemeyen foliküler lezyon" oranının %7'den yüksek olmaması amaçlanır. Bu grupta yer alan hastalarda İİAB'nin yinelenmesi ve nodüllerin radyolojik ve klinik yönden değerlendirilmesi önerilmektedir.

(3) Malignite olasılığı %20-30'dur. Bu grup non-papiller foliküler paternli lezyonları veya neoplazmları içermektedir. Nodül çapı 3.5 cm'den büyük olduğu zaman malignite olasılığı artar ve önerilen girişim lobektomidir. Hastaların çoğunda kesin tanı, cerrahi girişim sonrası koyulabilir.

(4) Malignite olasılığı %50-75'dir. Papiller kanser kuşkusu olan sitolojik bulgularda "kuşkulu" sınıflaması kullanılır. Bu gruptaki hastaların büyük bölümünde patolojik inceleme sonucu foliküler varyantlı papiller kanser belirlenir. Papiller kanser dışında anaplastik kanser, medüller kanser ve sekonder tiroid maligniteleri de "kuşkulu" olarak değerlendirilebilir.

Görüntüleme Yöntemleri: Ultrasonografi

- **US'nin üstünlükleri:** Ulaşım ve uygulama kolaylığı, ucuz bir tetkik olması, iyonize radyasyon içermemesi, biyopsilerde kılavuzluğu, yüksek çözünürlük özelliği, nodüllerin sayısının ve lokalizasyonunun saptanması, nodüllerde solid/kistik ayırımının yapılabilmesi, Doppler US ile kan akımının değerlendirilebilmesi, tiroid volümünün belirlenmesidir (boy X en X derinlik X π/6)
- **US'nin olumsuzlukları:** Aygıta ve uygulayıcıya bağımlılığı, retrosternal guatrların görüntülenememesi, malignite için kesin ölçütlerin olmamasıdır.
- **Malign nodül düşündüren bulgular:** Hipoekojenite, mikrokalsifikasyon, kalın, düzensiz halo veya halo yokluğu, düzensiz sınır, çevre doku invazyonu, lenfadenopati varlığı, longitidunal boyutun transvers boyuttan büyük olması ve Doppler US ile yüksek intranodüler akımdır.
- **Selim nodül düşündüren bulgular:** Normal ekojenite veya hiperekojenite, kaba kalsifikasyon, ince, iyi sınırlı halo, düzenli sınır, çevre dokuya invazyon olmaması, lenfadenopati olmaması ve Doppler US ile düşük intranodüler akımdır.

Mikrokalsifikasyon

- Duyarlılık %26-59
- Özgüllük %85-95
- Pozitif öngörü değeri %24-70
- Negatif öngörü değeri %42-94

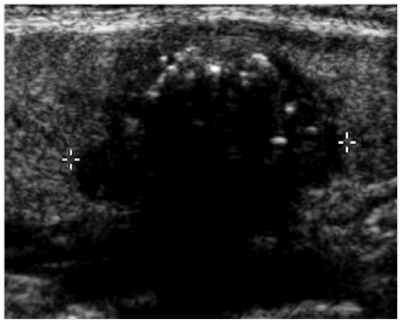

Hipoekojenite

- Duyarlılık %26-87
- Özgüllük %43-94
- Pozitif öngörü değer %11-68
- Negatif öngörü değeri %73-94

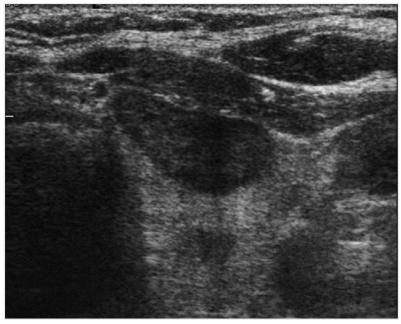

Düzensiz Sınır

- Duyarlılık %17-77
- Özgüllük %38-85
- Pozitif öngörü değeri %10-60
- Negatif öngörü değeri %39-97

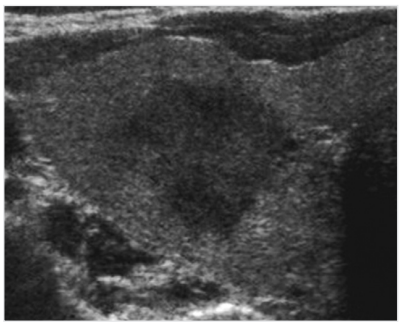

Solid Yapı

- Duyarlılık %69-75
- Özgüllük %52-56
- Pozitif öngörü değeri %15-27
- Negatif öngörü değeri %88-92

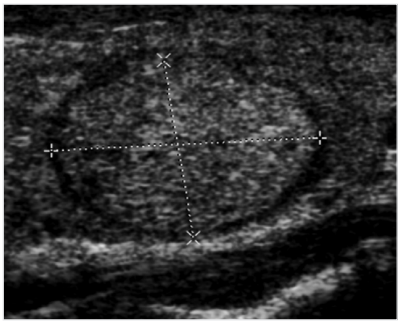

İntranodüler Damarlanma

- Duyarlılık %54-74
- Özgüllük %78-80
- Pozitif öngörü değeri %24-42
- Negatif öngörü değeri %85-97

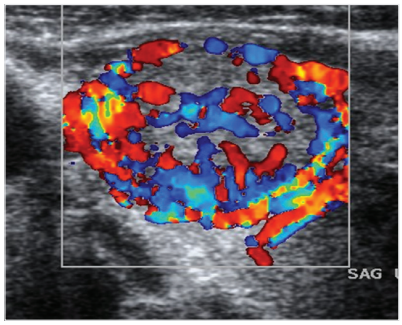

Longitidunal>Transvers Çap

- Duyarlılık %32
- Özgüllük %92
- Pozitif öngörü değeri %66
- Negatif öngörü değeri %74

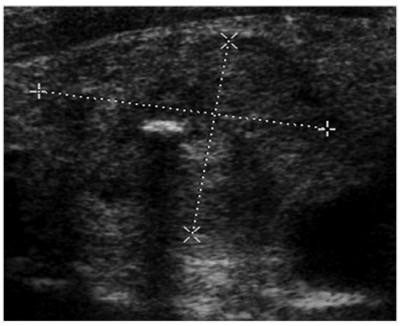

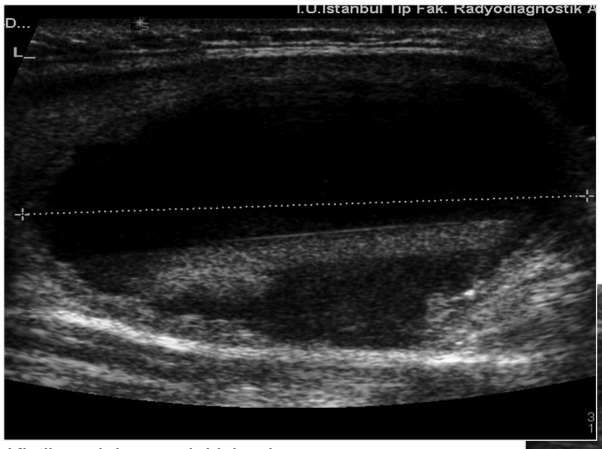

Kistik nodül ve nodül içine kanama

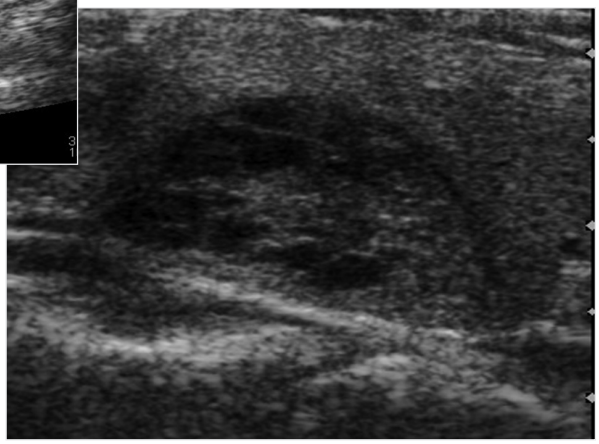

Solid ve kistik komponent içeren nodül

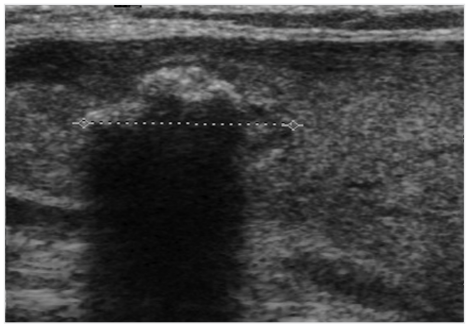

Kaba kalsifikasyon

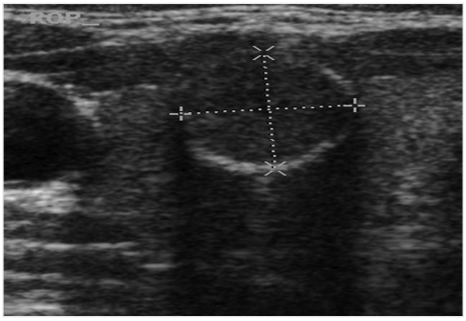

Yumurta kabuğu şeklinde kalsifikasyon



Mikrokalsifikasyon

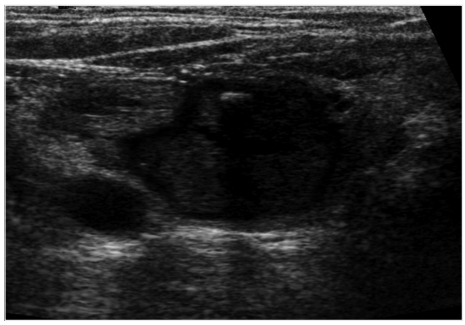

Kalın halo içeren hipoekojen nodül

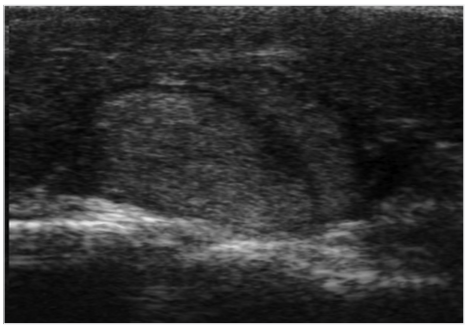

İnce halo içeren hipoekojen nodül

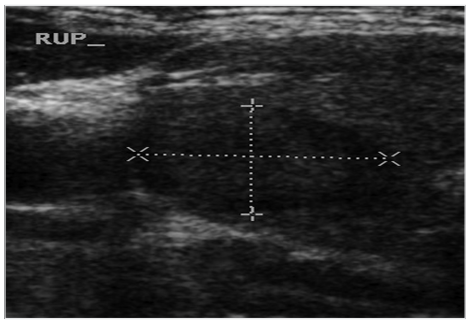

İzoekojen nodül

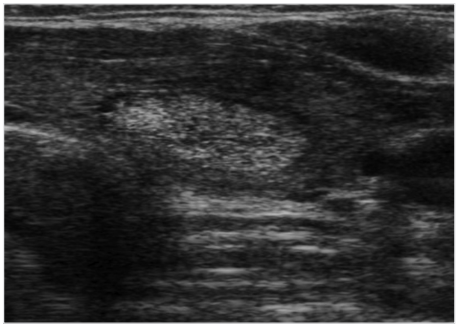

Hiperekojen nodül

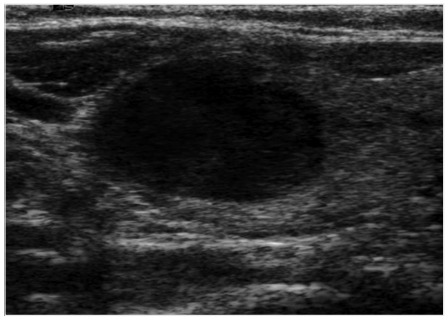

Hipoekojen nodül

Görüntüleme Yöntemleri: Elastosonografi

Tiroid nodüllerinin değerlendirilmesinde yeni geliştirilen bir US yöntemidir. Dokuya uygulanan kompresyon ile doku elastisitesinin ölçümü yapılır. Doku elastisitesi değişik renk skalası ile belirlenir. Elastosonografinin duyarlılığı, nodül çapı ve nodülün konumuna bağlı değildir. Çalışmalarda doku elastisite skoru 1-3 olan nodüllerin tümünün selim, elastisite skoru 4-5 olan nodüllerin ise %95'inin malign olduğu ayrıca yöntemin malignite tanısında duyarlılığının %97, özgüllüğünün %100 olduğu bildirilmektedir. Özellikle foliküler lezyonlarda ve İİAB sonucu belirsiz olarak bildirilen olgularda ayırıcı tanıda yararlı olabileceği vurgulanmaktadır. Elastosonografinin nodüllerin değerlendirme kılavuzlarına girebilmesi süregelen prospektif çalışmaların sonuçlarına bağlıdır.



Skor 1. Nodülün tümünde elastisite

Skor 2. Nodülün büyük bölümünde elastisite

Skor 3. Nodülün periferinde elastisite

Skor 4. Elastisite yok

Skor 5. Posterior gölge var ve elastisite yok

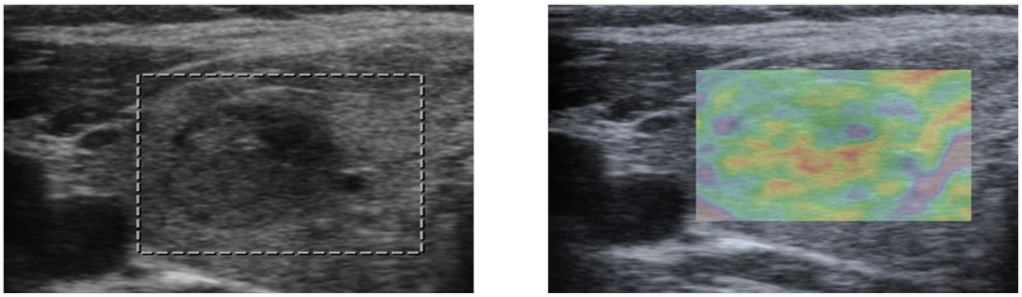

İzoekoik, heterojen iç yapılı nodül. Elastografik incelemede nodülün anteriorda yer alan büyük kısmı yumuşak olarak kodlanırken posterior kısımlar nispeten daha sert.

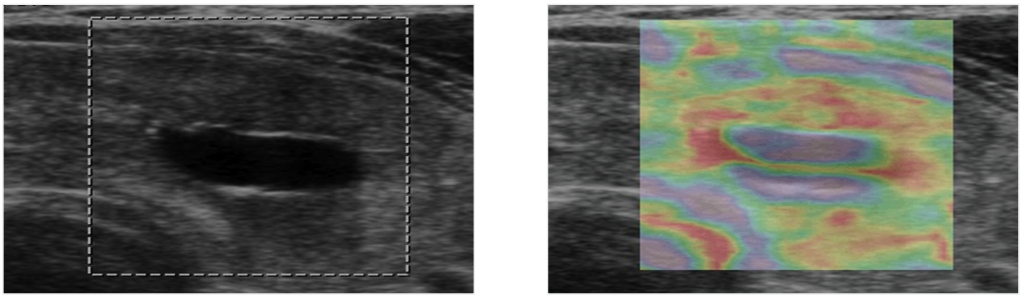

Santralinde anekoik kistik komponenti bulunan izoekoik solid nodül. Elastografide kistik kısım yumuşak kodlanırken solid kısımlar orta sertlikte kodlanıyor.

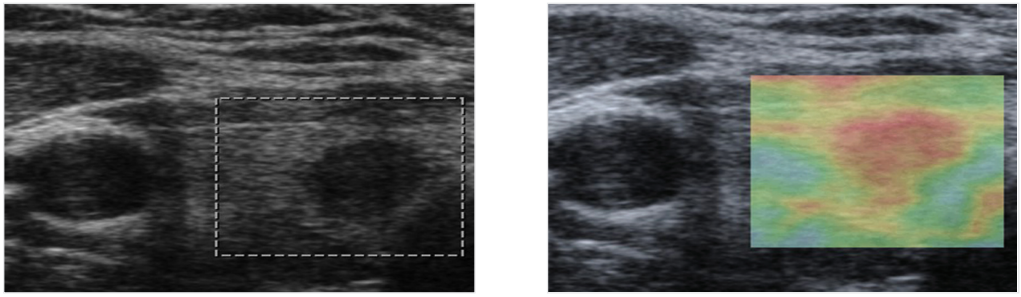

Hipoekoik solid nodül. Elastografik incelemede nodülün tamamı sert kodlanmakta, ayrıca nodülün komşuluğunda yer alan parenkimal alan da daha sert kodlanıyor.

Görüntüleme Yöntemleri: Sintigrafi

Tiroid sintigrafisi, tiroid bezini ve vücudun herhangi bir yerinde fonksiyon gösteren tiroid dokusunu görüntüleyen bir nükleer tıp yöntemidir. Tiroid sintigrafisi tiroid bezinin anatomisi ve fonksiyonu hakkında bilgi verir. Tiroid sintigrafisinde rutin olarak kullanılan radyonüklid, Teknesyum-99m ve İyot-123'dür. Bazı özel endikasyonlarda İyot-131 kullanılır. Radyonüklidin lokalizasyon mekanizması, organik iyodun folikül hücreleri tarafından alınması ve hormon yapımında kullanılması esasına dayanır. Tiroid hastalıklarının büyük bir bölümünü oluşturan tiroid nodüllerinde sintigrafi dışında nodül fonksiyonu hakkında bilgi veren başka bir görüntüleme yöntemi yoktur. Günümüzde tiroid nodüllerinde sintigrafinin endikasyonu, biyokimyasal olarak serum TSH düzeyi normalin altında bulunan hastalardır. Ancak tiroid sintigrafisi birçok klinik durumda ayırıcı tanı yapılması ve tedavi kararının verilmesinde yol gösterici olmaktadır. Tiroid nodülleri sintigrafik görünümlerine göre sıcak, soğuk ve ılık nodül olarak değerlendirilir.

Sıcak (Hiperaktif) Nodül

- Sintigrafide çevre dokuya göre daha yoğun aktivite tutulumu gösteren nodüllerdir.
- Tüm nodüllerin %5'ini oluşturur.
- Sıcak nodüller, toksik adenom ve toksik multinodüler guatr olarak görülür.
- Sıcak nodüller hipertiroidiye neden olabilirler.
- Malignite oranları çok düşüktür (<%1).

Soğuk (Hipoaktif) Nodül

- Sintigrafide etraf dokuya göre aktivite tutulumu göstermeyen nodüllerdir ve tüm tiroid nodüllerinin %85'ini oluşturur.
- Tiroid adenomları, kolloid ve dejeneratif nodüller, kistik ve nekrotik nodüller, enflamatuar değişiklikler ve tiroid kanserleri soğuk nodül niteliğinde görüntü verir.
- Soğuk nodüllerde malignite oranı %15-20'dir.

Ilık (Normoaktif) Nodül

- Sintigrafide nodül dışı doku ile aynı oranda aktivite tutulumu gösterir.
- Tüm tiroid nodüllerinin yaklaşık %10'unu oluşturur.
- Ilık nodüller kanser riski açısından soğuk nodül gibi kabul edilir.

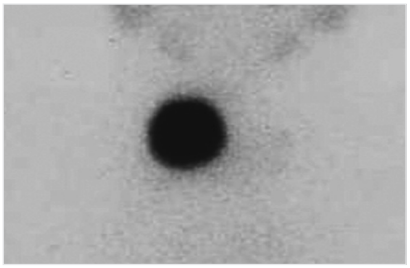

Toksik adenom

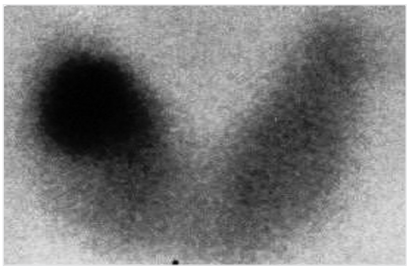

Sıcak nodül

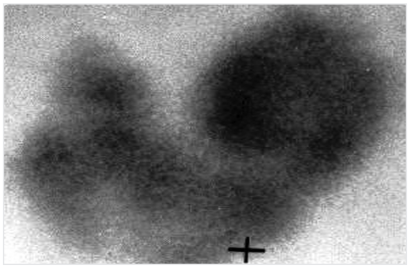

Multinodüler toksik guatr

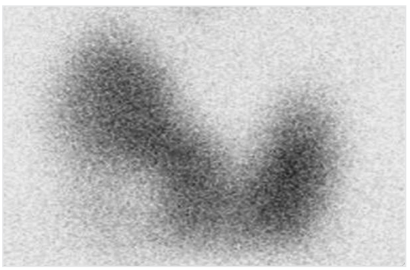

Soğuk nodül

Hipertiroidik Hastada Sintigrafi Endikasyonları

- Palpabl nodül veya nodüllerin fonksiyonunun gösterilmesi.
- Diffüz hiperfonksiyonlu tiroid bezinde gizli soğuk nodüllerin belirlenmesi.
- Graves hastalığı ile toksik nodüler guatr ve diğer tirotoksikoz nedenlerinin (tiroidit) ayırıcı tanısının yapılması.
- İyot-131 tedavisinden önce fonksiyonel dokunun gösterilmesi.

Ötiroidik Hastalarda Sintigrafi Endikasyonları

- Multinodüler guatrda ince iğne aspirasyon biyopsisinden önce hipoaktif nodüllerin gösterilmesi.
- Biyopsi sonucu foliküler tümör gelen hastalarda nodül fonksiyonunun belirlenmesi.
- Biyopsi sonucu ile malignite dışlandığı ve tiroksin tedavisi düşünülen hastalarda nodül fonksiyonunun gösterilmesi.
- Cerrahi düşünülen hastalarda fonksiyonel dokunun gösterilmesi.

Özel Durumlarda Sintigrafi Endikasyonları

- Ektopik doku araştırması: Substernal guatr, linguinal tiroid, tiroglossal kist kuşkusu ve boyunda palpe edilen kitlenin ayırıcı tanısının yapılması.
- Tiroid kanseri nedeniyle girişim uygulanan hastada bakiye tiroid dokusunun görüntülenmesi.
- Konjenital hipotiroidi etyolojisinin araştırılması (agenezi, ektopi, dishormonogenezis, geçici hipotiroidi).

Görüntüleme Yöntemleri: Tomografi ve Magnetik Rezonans

Tiroid bezinin yüksek çözünürlüklü, üç boyutlu görüntülemesi sağlanır. Ancak tiroid parankiminin değerlendirilmesinde US'den daha üstün bir yöntem yoktur. BT ve MR görüntüleme yöntemleri; retrosternal guatrların, tiroid kanserlerinin çevre doku ve organlara invazyonunun değerlendirilmesinde yardımcı olur. Selim ve malign nodüllerin ayırıcı tanısında MR görüntüleme çalışmaları bildirilmekle birlikte klinikte yaygın kullanımı yoktur. Uygulamada tiroid patalojilerinin yalnızca %10-15'inde BT veya MR istenmektedir.

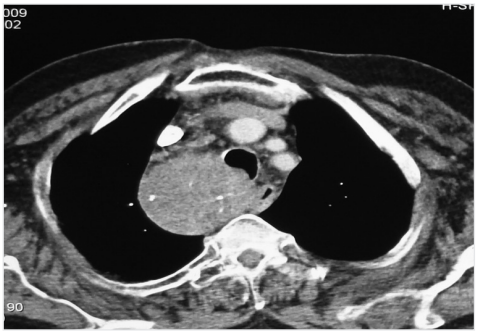

Retrosternal guatr

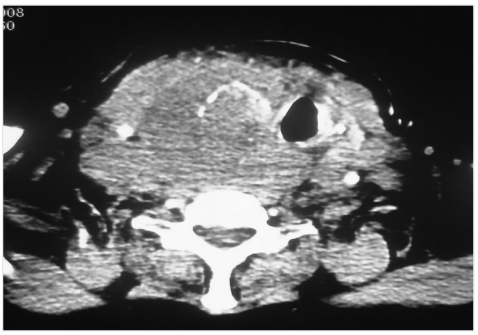

Damar invazyonu ve trakeal deviasyon oluşturan kitle

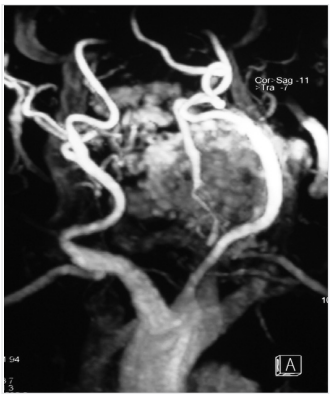

Tiroid kanserinde damar invazyonunun değerlendirilmesinde BT anjiografi



Servikal vertebra metastazlı foliküler tiroid kanseri

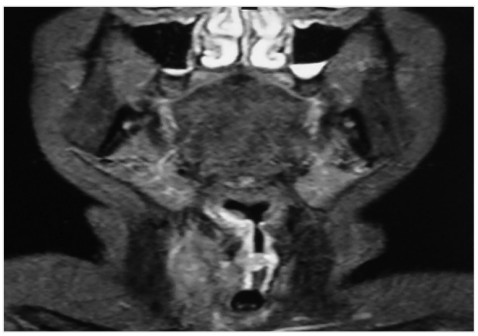

Trakea invazyonu olan papiller kanser

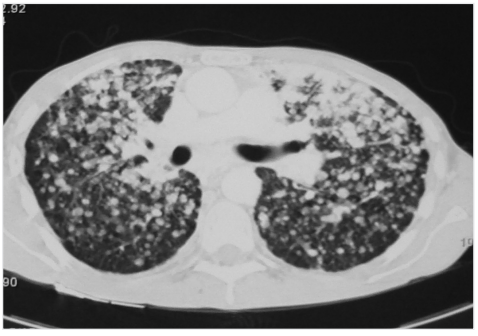

Papiller kanserde multipl akciğer metastazları

Görüntüleme Yöntemleri: Pozitron Emisyon Tomografisi

- Pozitron emisyon tomografi (PET) aygıtları ile yapılan görüntüleme; pozitron (pozitif yüklü elektron) yayan radyonüklidler kullanılarak yapılan ve tüm vücudu görüntüleyen sintigrafik bir yöntemdir. Son yıllarda PET teknolojisinin gelişmesi ile, PET görüntüleme klinik uygulamaya girmiştir. Flor-18 günümüzde PET yönteminde kullanılan radyonüklidtir. Amaçlanan dokuları görüntüleyebilmek amacıyla Flor-18 değişik kimyasal ürünlerle (farmasötik) işaretlenerek radyofarmasötikler oluşturulur. Flor-18'in işaretlenmesinde en yaygın kullanılan farmasötik ürün florodeoksiglukozdur (FDG). Bir D-glukoz analoğu olan FDG, İV yoldan verildiğinde glukoz gibi davranarak hücre membranındaki glukoz taşıyıcı proteinler tarafından hücre içine alınır ve heksokinaz ile FDG-6-fosfata dönüştürülür. Ancak, FDG-6-fosfat bundan sonraki basamaklara ilerlemeyerek hücre içinde birikir. Kanserli dokuların çoğunda normal dokulara göre glikoliz artışı ve glikoz taşıyıcı proteinlerde yoğunlaşma oluştuğundan, F-18 ile işaretli FDG bu bölgelerdeki tümör dokusunu görünür hale getirir. F-18 FDG ile PET görüntülemenin yaygın bir şekilde kullanıma girmesinden sonra PET ve BT sistemleri aynı dedektör içinde birleştirilerek kombine aygıtlar oluşturulmuştur. Bu aygıtlarda PET ve BT görüntüleri aynı anda alınmakta ve görüntülerin üst üste getirilmesi sonucu füzyon görüntüleri elde edilmektedir. Bu füzyon görüntüleri incelenerek FDG-PET görüntülerindeki patolojik aktivite tutulumlarının çakıştığı anatomik bölge belirlenebilmektedir.
- Diferansiye tiroid kanserli hastaların izlem sürecinde, tümör dokusunun küçük olması, yeterli TSH stimülasyonu olmaması, tümörün dediferansiye olması gibi nedenlere bağlı olarak, İyot-131 sintigrafisi negatif kalabilmektedir. Bu hastalarda uygun tedavinin yapılabilmesi, cerrahi tedavi uygulanabilmesi ve hastalık yaygınlığının belirlenmesi amacıyla nüks veya metastatik dokunun lokalize edilmesi gerekmektedir. Dediferansiye olan tümör dokusu iyot tutma özelliğini yitirmesine karşın, artmış metabolik aktivitesi nedeniyle FDG tutulumu gösterebilmektedir. İyot sintigrafisi negatif olup tiroglobulini yüksek bulunan hastalarda metastatik dokuyu göstermede FDG-PET'in duyarlılığı %70-94 arasındadır. Tiroglobulin düzeyi arttıkça (>10 ng/ml) duyarlılık yükselmektedir. İyot-131 sintigrafisini uygulayabilmek için tiroksin tedavisinin kesilmesi ve dolayısıyla TSH stimülasyonuna gereksinim varken FDG PET sintigrafisi L-tiroksin tedavisi altında da yapılabilmektedir.
- Tiroid dışı onkolojik hastalıkların değerlendirilmesi amacıyla yapılan FDG-PET görüntülemelerde, %1.2-2.3 oranında rastlantısal olarak tiroid bezine ilişkin fokal veya diffüz aktivite tutulumu dikkati çekmiştir. Fokal artmış aktivite tutulumunun % 30 dolayında tiroid kanseri riski taşıdığı, diffüz aktivite tutulumunun tiroidit ve Graves hastalığı ile ilgili olduğu bulunmuştur. Bu gerekçelerle FDG-PET yapılan hastalarda rastlantısal olarak fokal tiroid tutulumu saptandığında ultrasonografi ve biyopsi önerilmektedir.

Olgu - 1

Papiller tiroid kanseri tanısı ile total tiroidektomi uygulanan hastanın izleminde bazal Tg düzeyinin yüksek bulunması üzerine tüm vücut sintigrafisi planlandı. TSH: 81.8 mIU/L, Tg: 24.4 ng/ml, antiTg: 10 IU/ml iken yapılan 5 mCi iyot-131 sintigrafisinde patolojik iyot tutulumu izlenmedi. Tg yüksekliğinin nedenini araştırmak amacıyla yapılan F-18 FDG PET/BT incelemede trakea solunda ve anteriorda yerleşimli 5 mm'lik nodüler lezyonda artmış FDG tutulumu (SUVmax: 3.66) saptandı. Sol santral kompartmanda 5 mm ve 2 mm çapında papiller kanser invazyonu gösteren iki lenf nodu çıkarıldı.

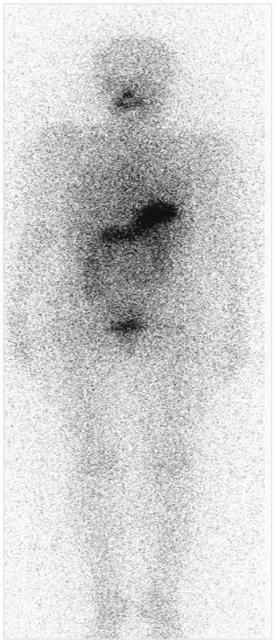

Tutulum göstermeyen tüm vücut sintigrafisi

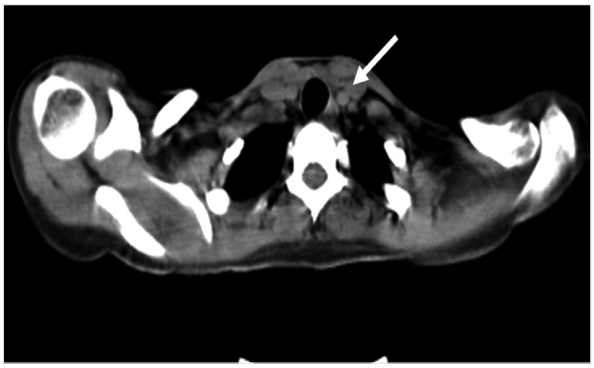

Sol paratrakeal bölgede artmış FDG tutulumu

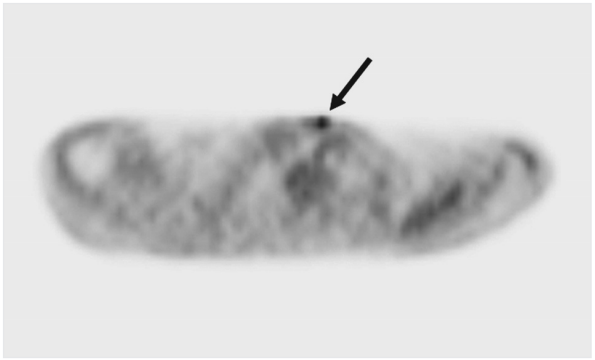

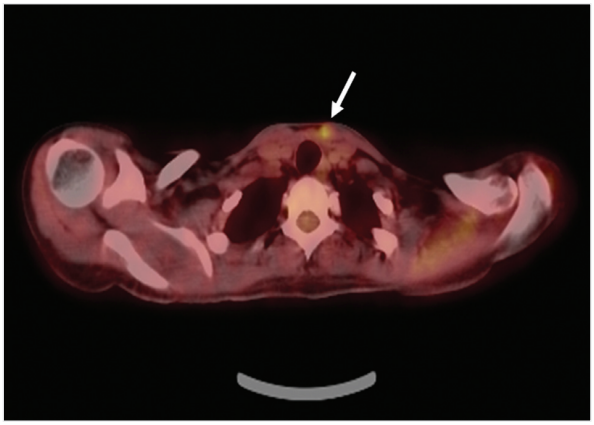

Sol paratrakeal bölgede artmış FDG tutulumu

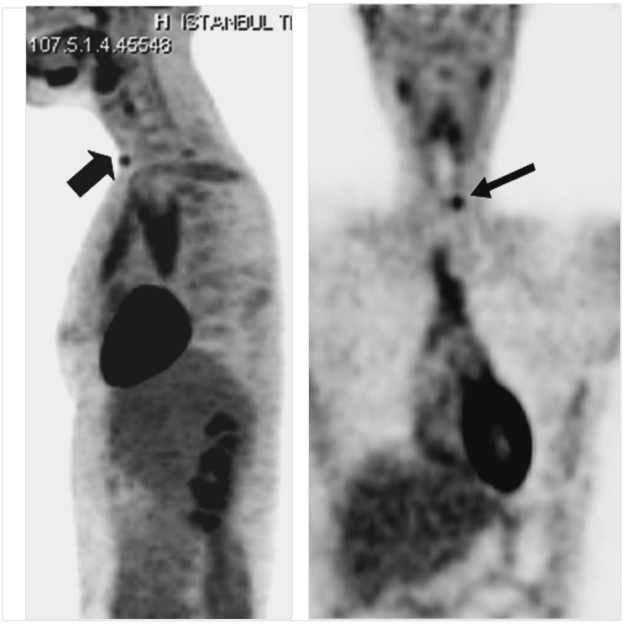

Olgu - 2

Papiller tiroid kanseri tanısı ile total tiroidektomi uygulanan hastada yüksek doz iyot-131 tedavisinden 1 yıl sonra ablasyon kontrolü amacıyla yapılan incelemelerde TSH: 141.5 mIU/L, Tg: 103 ng/ml, anti-Tg: 21.88 IU/ml bulundu. 5 mCi iyot-131 sintigrafisinde patolojik tutulum olmaması nedeniyle yapılan F-18 FDG PET/BT'de boyunda sol lateral kompartmanda metastatik lenf ganglionları, üst mediasten ve prevasküler alanda metastatik yayılım, sağ akciğer üst lob anterior ve lateral bazal segment ile sol akciğer alt lob posterobazal segmentte metastatik yayılımları düşündüren tutulumlar saptandı.



Tutulum göstermeyen tüm vücut sintigrafisi

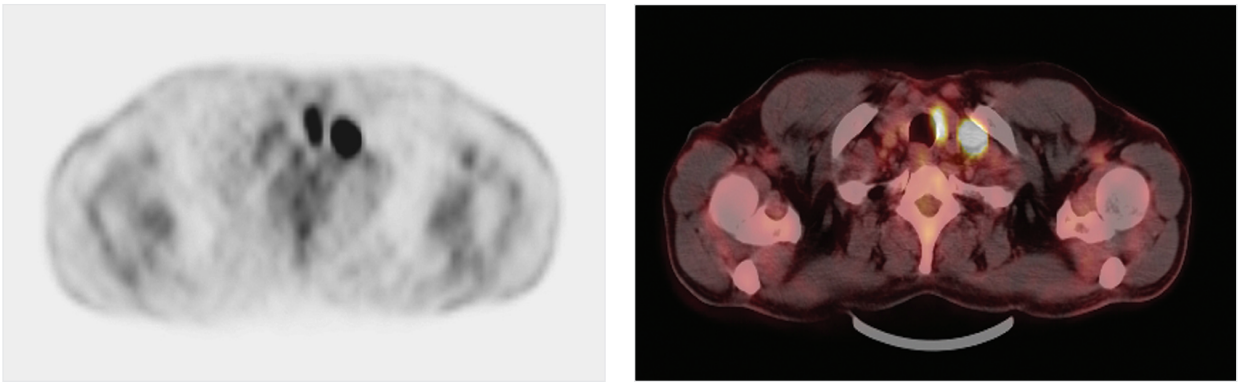

Boyunda sol lateral kompartmanda artmış FDG tutulumu

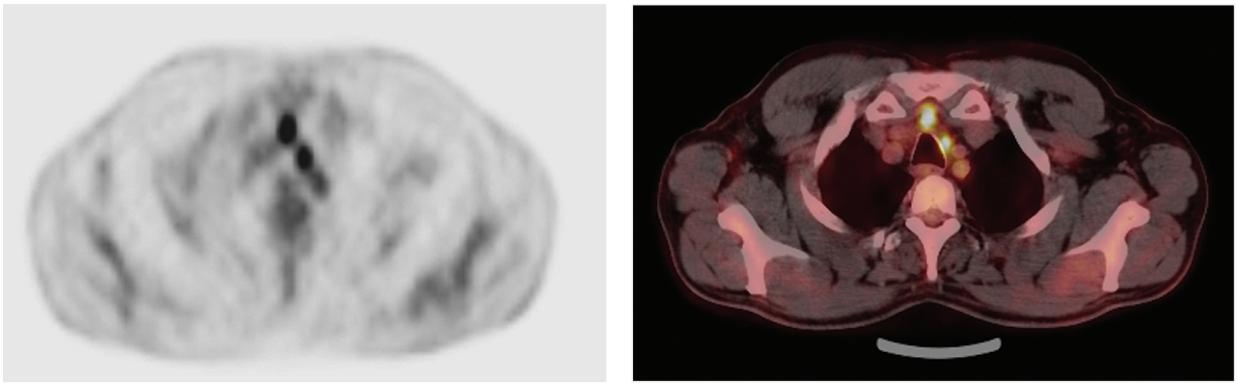

Üst mediastende artmış FDG tutulumu

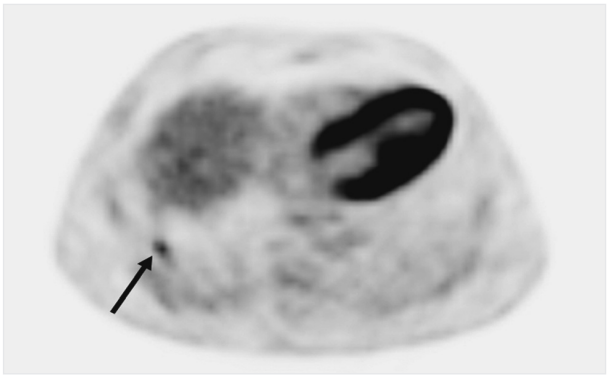

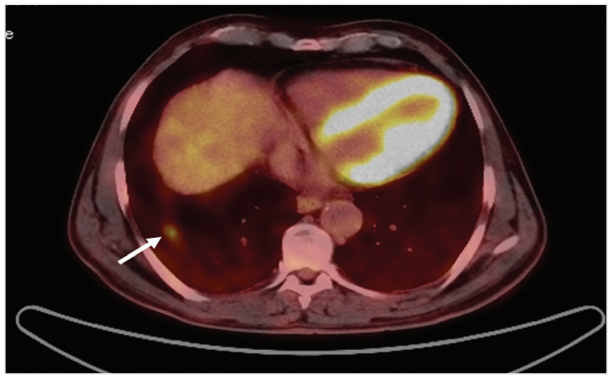

Sağ akciğer üst lob anterior ve alt lob lateral bazal segmentte metastatik yayılımları düşündüren tutulumlar

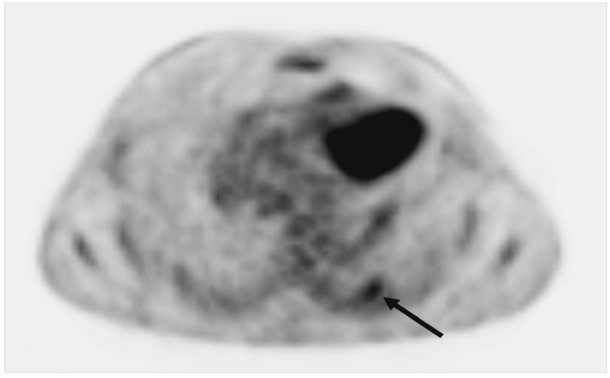

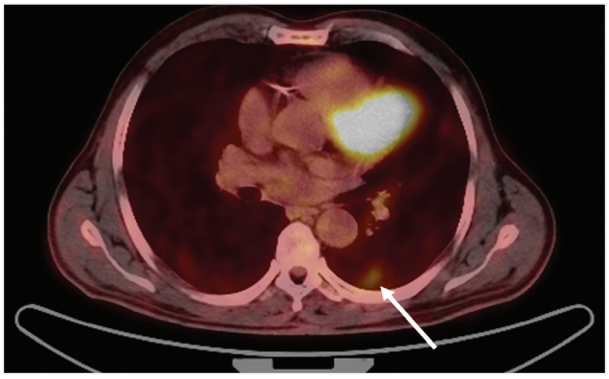

Sol akciğer alt lob posterobazal segmentte metastatik yayılım düşündüren tutulumlar

Olgu - 3

Sağ bacağında ağrı nedeniyle incelenen hastanın sağ femur distal metafizinde kitle saptanması üzerine primer tümörün bulunması amacıyla yapılan F-18 FDG PET/BT görüntülemede tiroid sağ lobunda izlenen nodüler lezyonda yoğun hipermetabolik tutulum saptandı (SUV max: 24,25). Sağ femur distal metafizinde anteriora doğru ekspansiyona yol açan kitlede artmış FDG tutulumu (SUV max: 7,95) izlendi. Tiroid İİAB'de Hürthle hücrelerine benzeyen atipik hücrelerin görülmesi üzerine kemik lezyonundan biyopsi yapıldı ve sonuç diferansiye tiroid kanser metastazı olarak bildirildi. Bilateral total tiroidektomi sonrası patolojik incelemede foliküler varyantlı tiroid kanseri tanısı konuldu.

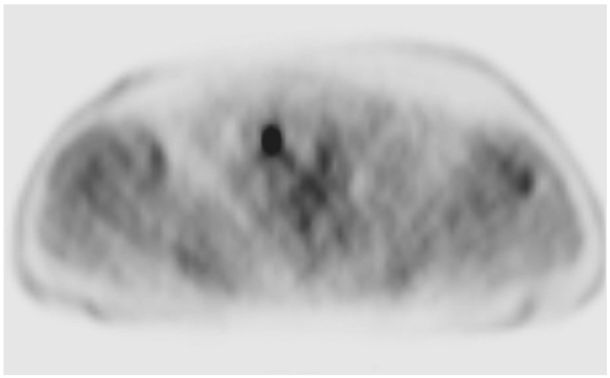

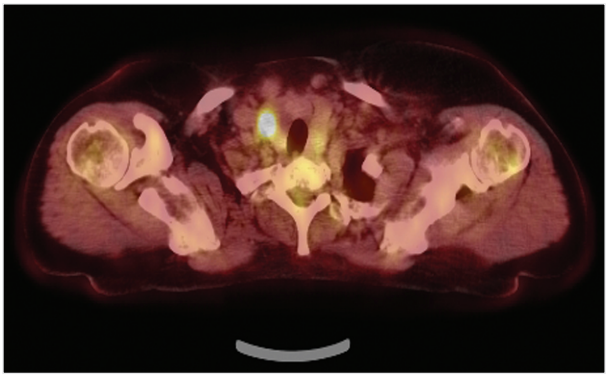

Tiroid sağ lobunda izlenen nodüler lezyonda yoğun hipermetabolik tutulum

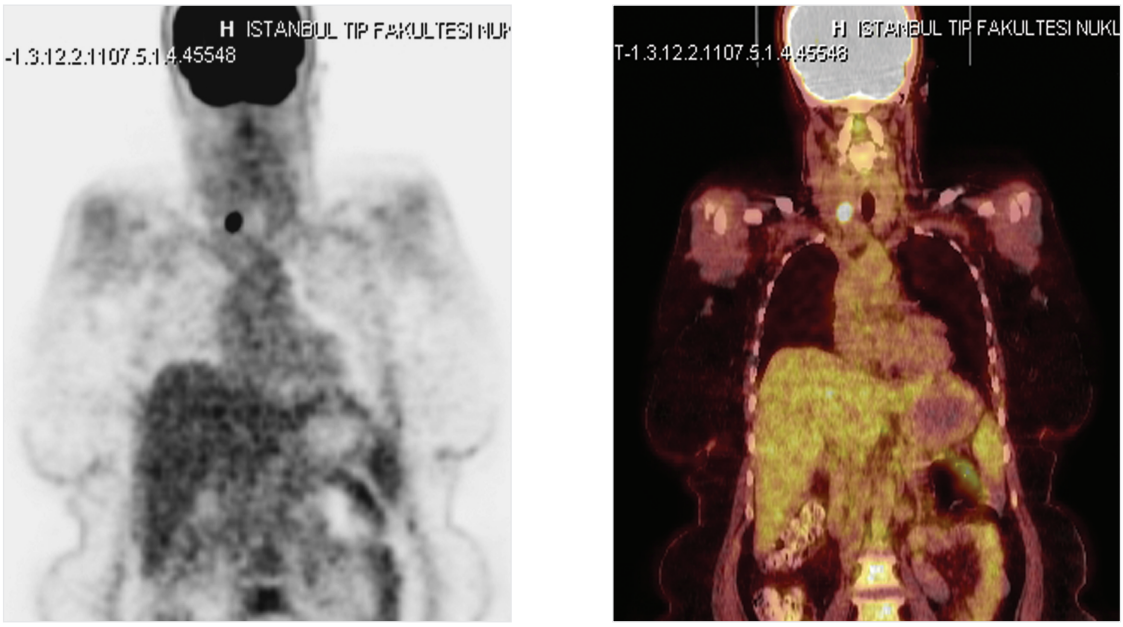

Tiroid sağ lobunda izlenen nodüler lezyonda yoğun hipermetabolik tutulum

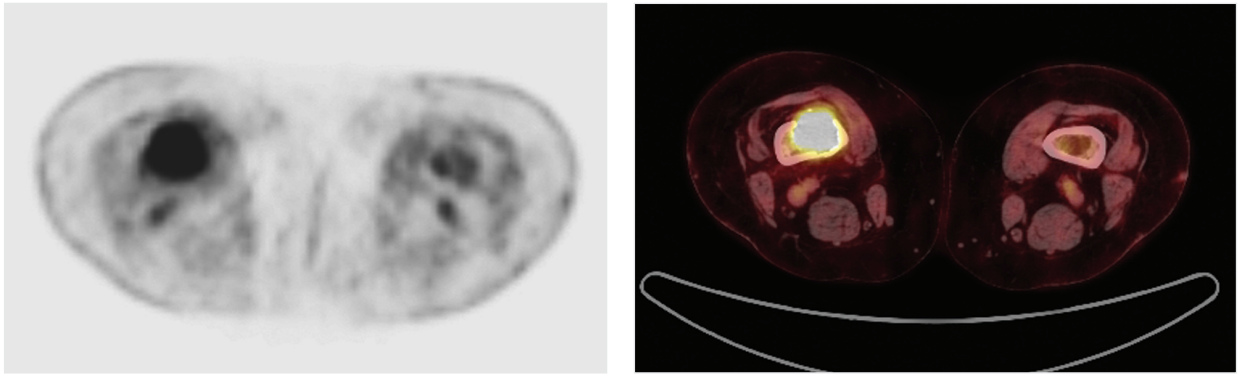

Sağ femur distal metafizinde anteriora ekspansiyona yol açan kitlede artmış FDG tutulumu

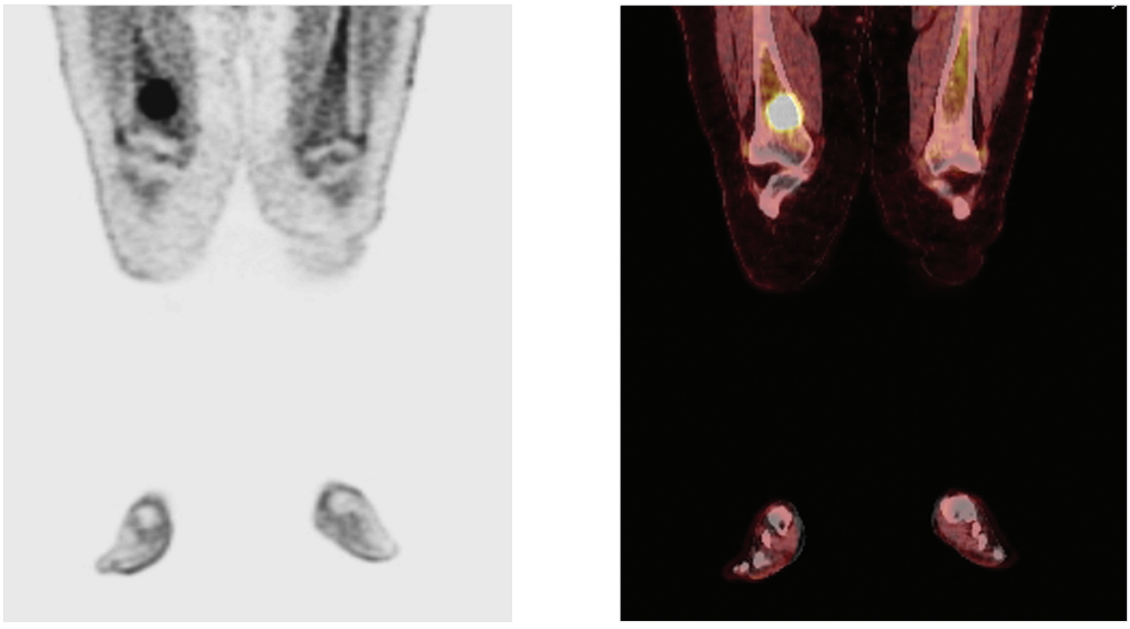

Sağ femur distal metafizinde anteriora ekspansiyona yol açan kitlede artmış FDG tutulumu

Kılavuzlara Karşın Tartışmalı Konular

American Association of Clinical Endocrinologists/Associazione Medici Endocrinologi (AACE/AME), American Thyroid Association (ATA) ve European Thyroid Association (ETA) tarafından değişik kılavuzlar yayınlanmasına karşın, tiroid patolojilerine yaklaşımda tartışmalar süregelmektedir. Kılavuzlarda yer alan ve "deneyimlere" dayalı öneriler en çok tartışılan konular arasındadır. Prospektif klinik çalışma sonuçları elde edildikçe, kılavuzlardaki öneriler ortak uygulama niteliğine ulaşabilir. Bu kurumların düzenlediği sempozyumlara katılan 200 klinisyene olgu örnekleri verilerek sorular sorulmuş ve yanıtları alınmıştır. Ortak görüşün olmadığı, aşağıdaki olgu örneklerinde görülmektedir.

Soru - 1

Kırk yaşında kadında tiroid nodülü saptanıyor. Radyasyon öyküsü, ağrı, duyarlılık, disfoni ve disfaji yok. Fizik muayenede sağ tiroid lobunda yaklaşık 2.5 cm boyutunda palpe edilen, sert, soliter nodül belirleniyor.

Tiroid ultrasonografisi istermisiniz?

a) Evet, her zaman (%89) **b)** Hayır, hiçbir zaman (%5) **c)** Duruma bağlı (%6)

AACE/AME kılavuzuna göre palpe edilebilen nodüllerde, radyasyon ya da ailede tiroid kanseri öyküsü olanlar ile açıklanamayan servikal lenfadenopati saptananlarda US istenmesi önceliklidir. ATA kılavuzunda bir veya birden fazla nodülü olan tüm hastalarda, ETA kılavuzunda ise palpe edilebilen nodüllerden US istenmesi önerilmektedir.

Soru - 2

Serum TSH düzeyi 0.6 mIU/l (normal 0.5-4.5 mIU/l) bulunuyor.

Tiroid sintigrafisi istermisiniz?

a) Evet (%45) **b)** Hayır (%41) **c)** Belki (%12)

AACE/AME kılavuzunda tiroid sintigrafisi TSH düzeyi alt sınırda ya da büyük soliter nodüllü veya iyot eksikliği bölgesindeki multinodüler guatrlı hastalarda, ATA ve ETA kılavuzlarında ise TSH düzeyi alt sınırda olan hastalarda önerilmektedir. Yapılan anketlerde ATA üyelerinin sintigrafik incelemeyi ETA üyelerinden daha az istediği gözlenmektedir.

Soru - 3

İnce iğne aspirasyon biyopsisini nasıl yaparsınız?

a) Palpasyon eşliğinde (%26) **b)** US eşliğinde (%74)

Çalışmalarda US eşliğinde yapılan İİAB sonuçlarında yanlış pozitiflik ve yanlış negatiflik oranının daha az olduğu bildirilmektedir. AACE/AME kılavuzunda US bulguları kuşkulu olan her nodülden yapılacak İİAB'nin, US eşiliğinde uygulanması gerekliliği vurgulanmaktadır. ATA ve ETA kılavuzlarının bu konuya ilişkin özel bir önerisi yoktur.

Soru - 4

Palpasyon eşliğinde yapılan İİAB sonucu "yetersiz materyal" olarak bildiriliyor.

Nasıl bir yol izlersiniz?

a) Palpasyon eşliğinde İİAB yinelenmesi (%3) **b)** US eşliğinde İİAB yinelenmesi (%76)
c) Nodül, solid karakterdeyse İİAB yinelenmesi (%15) **d)** Cerrahi (%6)

AACE/AME kılavuzunda biyopsinin nodülün periferinden alınması önerilir. Bu yöntemle İİAB sonuçlarının yalnızca %5'inin "yetersiz materyal" olacağı ve elde edilen sonuçla cerrahi girişim kararı verilebileceği bildirilmektedir. ATA kılavuzunda ise İİAB'nin yinelenmesi ya da solid nitelik taşıyan nodüllerde cerrahi girişim önerilir.

Soru - 5

İİAB sonucu selim. Hasta 6-12 ay sonra kontrole geldi.

Ne yaparsınız?

a) Tiroid palpasyonu (%6) **b)** Tiroid palpasyonu ve US (%59) **c)** Tiroid palpasyonu ve İİAB (%4) **d)** Tiroid palpasyonu, US ve İİAB (%27) **e)** Hiçbiri (%4)

AACE/AME ve ATA kılavuzlarında selim nodülleri US ile izlemenin gerekli olmadığı bildirmektedir. Nodülde büyüme saptandığı zaman AACE/AME kılavuzu biyopsinin yinelenmesini, ATA kılavuzu ise biyopsi yinelenmesi ya da cerrahi girişimi önermektedir.

Soru - 6

Kırk yaşında kadın hastada 2.5 cm çapında soliter nodül saptanıyor. İİAB sonucu selim olarak bildiriliyor. Serum TSH düzeyi 0.6 mIU/l.

T_4 supresyon tedavisi önerirmisiniz?

a) Evet (%14) **b)** Kesinlikle hayır (%65) **c)** Yalnızca iyot eksikliği olmayan bölgelerdeki hastalarda (%12) **d)** Bu soruyu sevmedim (%9)

Son 20 yılda selim tiroid nodüllerinde T4 tedavisine ilişkin büyük değişimler olmuştur. Eskiden çoğu endokrinolog T4 tedavisini uygularken, günümüzde kılavuzlar rutin T4 tedavisini onaylamamaktadır. AACE/AME ve ATA kılavuzlarında iyot eksikliği olmayan bölgeler dışında bu tedavi öngörülmemektedir.

Soru - 7

İİAB sonucu "malignite kuşkulu foliküler neoplazm" olarak bildiriliyor.

Ne önerirsiniz?

a) İmmunhistokimyasal inceleme (%6) **b)** Sintigrafi (%12) **c)** İİAB yinelenmesi (%2)
d) Cerrahi (%80)

AACE/AME, ATA ve ETA kılavuzlarına göre en uygun tedavi cerrahidir.

Soru - 8

İİAB sonucu "foliküler neoplazm" olarak bildiriliyor ve cerrahi girişim öneriliyor.

Cerrahi girişim nasıl olmalı?

a) Lobektomi ve patolojik sonucu beklemek (%24) **b)** Totale yakın tiroidektomi (%34)
c) Lobektomi ve frozen inceleme (%36) **d)** Cerrahın seçimine bırakılması (%6)

AACE/AME ve ATA kılavuzları lobektomiyi yeterli bulurken, ETA kılavuzu soliter nodülde lobektomi, multinodüler guatrda totale yakın tiroidektomiyi önermektedir. Frozen incelemenin tanıda katkı sağlamayacağı da bildirilmektedir.

Soru - 9

Kırk yaşında kadın hastada palpe edilebilen soliter nodül saptanıyor. Serum TSH düzeyi 0.6 mIU/l. US incelemede sağ lobda 3x2.5x2 cm boyutlarında soliter nodül belirleniyor, sol lob normal, servikal lenfadenopati izlenmiyor.

Serum kalsitonin ölçümü yaparmısınız?

a) Evet (%49) **b)** Hayır (%43) **c)** Ücretsizse evet (%8)

Tartışmaların en yoğunlaştığı konulardan biri nodüllerin incelenmesi aşamasında serum kalsitonin ölçümüdür. AACE/AME kılavuzu ailede medüller tiroid kanser öyküsü olmayan hastalarda, rutin kalsitonin ölçümünü önermemektedir. ATA kılavuzu bu ölçümün yapılıp yapılmaması konusunda kesin bir öneri getirmezken, ETA kılavuzu tiroid nodüllerinde ilk aşamada kalsitonin düzeyine bakılması gerektiğini bildirmektedir.

Kaynaklar

- Cooper DS, et al. Management Guidelines for Patients with Thyroid Nodules and Differentiated Thyroid Cancer The American Thyroid Association Guidelines Taskforce Thyroid, 2006.
- Cooper DS, et al. Revised American Thyroid Association Management Guidelines for Patients with Thyroid Nodules and Differentiated Thyroid Cancer. "The American Thyroid Association (ATA) Guidelines Taskforce on Thyroid Nodules and Differentiated Thyroid Cancer" Thyroid, 2009.
- Balochi ZW, et al. The National Cancer Institute Thyroid Fine Needle Aspiration State of the Science Conference: a Summation. CytoJournal, 2008.
- Ogilvie JB, et al. Current Status of Fine Needle Aspiration for Thyroid Nodules. Advances in Surgery, 2006.
- Frates MC, et al. Management of Thyroid Nodules Detected at US Society of Radiologists in Ultrasound Consensus Conference Statement. Ultrasound Quarterly, 2006.
- Baloch ZW. Fine-needle Aspiration of the Thyroid: Today and Tomorrow. Best Practice & Research Clinical Endocrinology & Metabolism, 2008.
- Hegedu L, et al. Management of Simple Nodular Goiter: Current Status and Future Perspectives. Endocrine Reviews, 2003.
- Gharib H, Thyroid nodules: a Review of Current Guidelines, Practices, and Prospects. European Journal of Endocrinology, 2008.
- Gough J. Thyroid Incidentaloma: An Evidence-based Assessment of Management Strategy. World J Surg, 2008.
- Data RV, et al. Evaluation and Management of Incidentally Discovered Thyroid Nodules. Surgical Oncology, 2006.
- Robbins RJ, et al. The Value of Positron Emission Tomography (PET) in the Management of Patients with Thyroid Cancer. Best Practice & Research Clinical Endocrinology & Metabolism, 2008.

Tiroid Kanserlerine Yaklaşım



Tiroid Kanserlerinin Sınıflaması

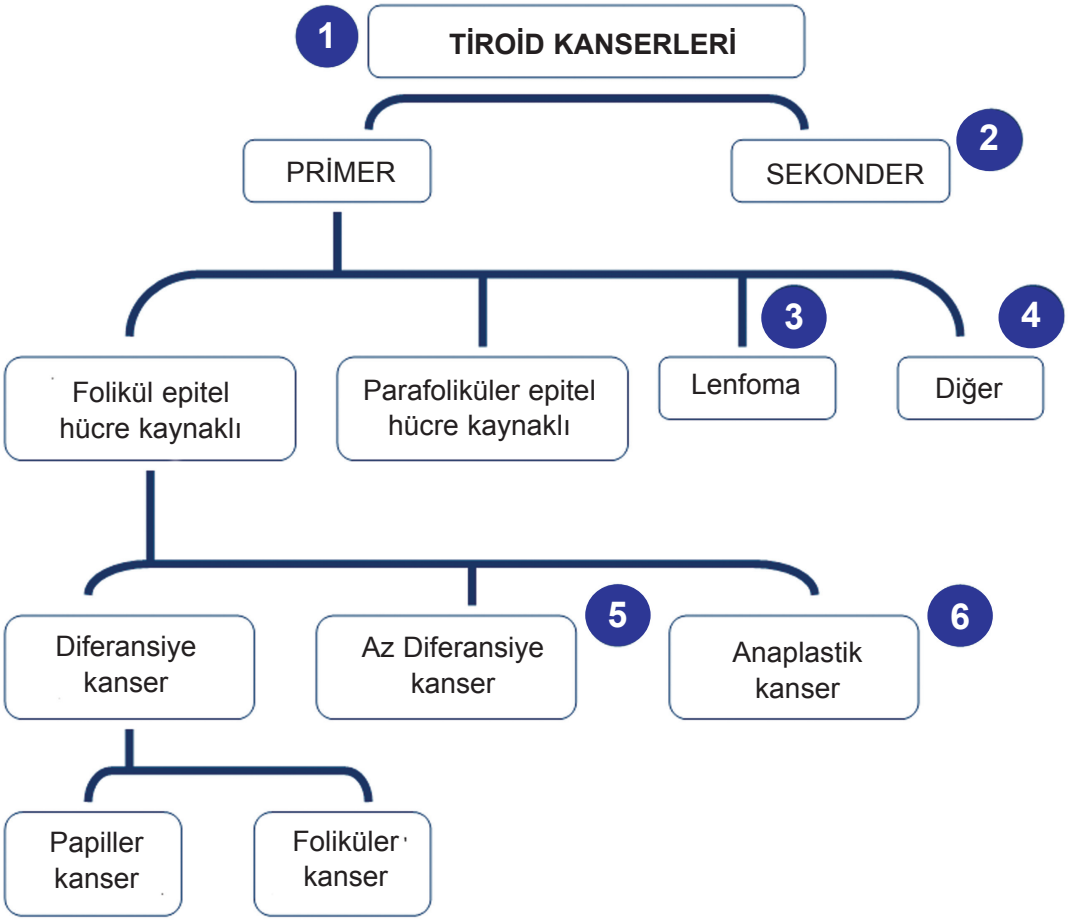

(1) En sık görülen endokrin malignite olan tiroid kanserleri, tüm kanserlerin %1'ini oluşturur. Tümörün türü ne olursa olsun, ileri yaş ve uzak metastaz varlığı tiroid kanserlerinin prognozunu olumsuz etkiler.

(2) Metastatik tiroid kanserleri klinikte çok ender görülmekle birlikte, tiroid dışı malignite nedeniyle ölen hastaların otopsilerinde %3-20 oranında tiroid bezine metastaz saptanır. En sık böbrek, meme, akciğer, gastrointestinal sistem kanserleri tiroid bezine metastaz yapar.

(3) Primer tiroid lenfomaları tiroid kanserlerinin %1-5'ini, ekstranodal lenfomaların %2'sini oluşturur. Hastaların %30-50'sinde disfaji, stridor, ses kısıklığı gibi bası bulguları görülür. Tiroid lenfoması ile Hashimoto tiroiditi arasındaki ilişki kanıtlanamamakla birlikte, Hashimoto tiroiditi tiroid lenfoması gelişiminde risk faktörü olarak bildirilmektedir. Tiroid bezinde en sık B hücrelerinden kaynaklanan non-Hodgkin lenfoma görülür. Deneyimli sitolog tarafından incelenen İİAB ile lenfoma tanısı koyulabilir. Kemoradyoterapi ve/veya cerrahi girişim kararı hastalığın evresi değerlendirilerek verilir.

(4) Sarkom, fibrosarkom, epidermoid kanser ve mukoepidermoid kanser çok ender karşılaşılan primer tiroid kanserleridir.

(5) Az diferansiye tiroid kanserleri morfolojik özellikleri ve davranışları yönünden diferansiye ve anaplastik tiroid kanserleri arasında yer alır. Hastaların büyük bölümünde uzun yıllardır var olan multinodüler guatr ve son dönemlerde bu nodüllerde büyüme öyküsü söz konusu

olmakla beraber, ani ve hızlı büyüme öyküsü enderdir. Tanı konulduğunda hastaların %60'ında lokal invazyon ve lenf ganglionlarına metastaz, %50'sinde uzak metastazlar saptanır. Az diferansiye kanserlerin %90'ına İİAB ile ameliyat öncesi tanı koyulabilir. İyot tutulumu olan tüm az diferansiye tümörlerde cerrahi girişim sonrası RAI tedavisi önerilmektedir. Tümörün tamamen çıkarılamadığı hastalarda RAI tedavisi öncesi eksternal radyoterapi uygulanması gerekir. Cerrahi girişim düşünülmeyen hastalarda ise kemoterapi tedavi seçenekleri arasındadır. Beş yıllık sağkalım %70, 10 yıllık sağkalım %50 olarak bildirilmektedir.

(6) Anaplastik (İndiferansiye) kanserler tiroid kanserlerinin %2'sini oluşturur. Hastaların büyük bölümünde boyunda hızla büyüyen kitle öyküsü vardır. Kısa sürede bası bulguları gelişir. İİAB ile %90 oranında tanı koyulabilir. Hastaların %20'sinde diferansiye tiroid kanser öyküsü vardır ve ortalama sağkalım 12 aydır. Anaplastik tiroid kanserlerinde cerrahi girişimin sağkalıma etkisinin olmadığı bilinmektedir. Ancak tiroidektomi sonrası uygulanan radyoterapinin daha yararlı olabileceği vurgulanmaktadır. Trakeostomi uygulanan hastalarda genellikle yara iyileşmesinde yaşanan sorunlar, radyoterapinin gecikmesine neden olmaktadır. Bu nedenle solunum sıkıntısı olmayan hastalarda proflaktik trakeostomi önerilmemektedir.

Papiller Tiroid Kanserleri

- Papiller tiroid kanserleri (PTK) tüm tiroid kanserlerinin %75'ni, diferansiye tiroid kanserlerinin %90'ını oluşturur.
- PTK 20-50 yaş aralığında, kadınlarda ve iyottan zengin bölgelerde daha sık görülür.
- Daha önce boyun bölgesine radyasyon alma öyküsü olanlarda, normal popülasyondan daha sık görülür.
- Genel sağkalım 45 yaşın altında %100'e yakın, 45 yaşın üzerinde %90'ın üzerindedir.
- PTK'de lenf ganglionlarına metastaz oranı yüksektir. US ve/veya klinik muayene ile hastaların %15-30'unda lenf ganglion metastazı belirlenir.
- PTK'li olguların %30-80'inde hastalık multifokaldir.
- **PTK varyantları:** Foliküler varyant, makrofoliküler varyant, diffüz sklerozan varyant, onkositik (Hürthle hücreli) varyant, yüksek silendrik hücreli (Tall cell) varyant, kolumnar hücreli varyant, solid varyant, kribriform varyant.
- Diffüz sklerozan, yüksek silendirik hücreli ve kolumnar hücreli varyantlar agresif davranışlı olarak kabul edilmektedir. Papiller kanserlerin bu türlerinde RAI tutulumu azdır veya yoktur.
- PTK'lerinde risk faktörleri; **TNM** (tümör boyutu, ganglion metastazı, uzak metastaz), **AMES** (yaş, uzak metastaz, tiroid dışı yayılım, tümör boyutu), **AGES** (yaş, grade, tiroid dışı yayılım, tümör boyutu), **MACIS** (metastaz, yaş, yetersiz cerrahi girişim, invazyon, tümör boyutu) sınıflamaları ile belirlenir.

Papiller Tiroid Kanserlerinde Evreleme

	45 yaş altı	45 yaş üzeri
EVRE I	Herhangi T, Herhangi N, M0	T1, N0, M0
EVRE II	Herhangi T, Herhangi N, M1	T2, N0, M0
EVRE III	---	T3, N0, M0 T1, N1a, M0 T2, N1a, M0 T3, N1a, M0
EVRE IVA	---	T4a, N0, M0 T4a, N1a, M0 T1, N1b, M0 T2, N1b, M0 T3, N1b, N0 T4a, N1b, M0
EVRE IVB	T4b, Herhangi N, M0	T4b, Herhangi N, M0
EVRE IVC	---	Herhangi T, Herhangi N, M1

American Joint Committee on Cancer (AJCC)

T1 Tümör boyutu 2 cm veya daha küçük
T2 Tümör boyutu 2-4 cm arasında
T3 Tümör boyutu 4 cm'den büyük, tiroid içine sınırlı veya minimal ekstratiroidial invazyon
T4a Tümör herhangi bir boyutta, tiroid kapsülü dışına yayılım, çevre yumuşak doku ve organlara invazyon (larenks, özofagus, trakea, larengeal sinir)
T4b Tümör prevertebral fasyaya, karotis artere veya mediastinal damarlara invaze
TX Tümör boyutu bilinmiyor, ekstratiroidial invazyon yok

N0 Metastatik ganglion yok
N1a Santral kompartmanda lenf ganglion metastazı
N1b Unilateral, bilateral, kontrlateral servikal veya superior mediastinal lenf ganglion metastazı
NX Girişim sırasında lenf ganglionları değerlendirilmemiş

MO Uzak metastaz yok
M1 Uzak metastaz var
MX Uzak metastaz değerlendirilmemiş



Papiller Tiroid Kanserlerinde Cerrahi Tedavi

- 1 cm'in üzerindeki PTK'de önerilen cerrahi girişim bilateral total tiroidektomidir (TT) (Öneri gücü **A**).
- PTK'de multifokal tümör olasılığı yüksek olduğu için, TT karşı lobdaki olası tümör odağının da çıkarılmasını sağlamış olur.
- Etkin bir RAI tedavisi için TT gereklidir.
- PTK nedeniyle TT uygulanmış hastaların ameliyat sonrası izleminde, Tg ölçümünün ve tüm vücut tarama sintigrafisinin duyarlılığı yüksektir.
- Boyutu 1 cm'den küçük, tek odaklı ve intratiroidal tümörlerde, baş-boyun radyasyon öyküsü ve lenf ganglion metastazı yoksa, düşük risk grubundaki bu hastalarda lobektominin yeterli olacağı bildirilmektedir (Öneri gücü **A**).
- Lobektomi sonrasında yapılan histopatolojik incelemede yukarıda sıralanan koşulları taşımayan hastalarda tamamlayıcı tiroidektomi önerilmektedir (Öneri gücü **B**).
- Girişim öncesi veya sırasında santral kompartmanda lenf ganglion metastazı varsa önerilen cerrahi girişim TT ve ipsilateral santral kompartman diseksiyonudur (Öneri gücü **B**).
- Girişim öncesi veya sırasında lateral kompartmanda lenf ganglion metastazı varsa önerilen cerrahi girişim TT, ipsilateral santral ve lateral kompartman diseksiyonudur (Öneri gücü **B**).
- Preoperatif US incelemede PTK'li hastaların %20-30'unda lenf ganglion metastazı belirlenebilmektedir.
- US ile yapılan değerlendirme sonucunda, hastaların %20'sinde cerrahi girişim planlamasının değişebileceği bildirilmektedir.
- Kuşkulu lenf ganglionlarından yapılan İİAB veya İİA-Tg (Tg washout) ölçümü metastaz varlığının belirlenmesinde yardımcıdır.
- Tg antikoru pozitif olan hastalarda İİA-Tg ölçümünün duyarlılığı azalmaz.
- PTK'li hastalarda cerrahi girişim öncesi boyun US yapılması önerilmektedir (Öneri gücü **B**).

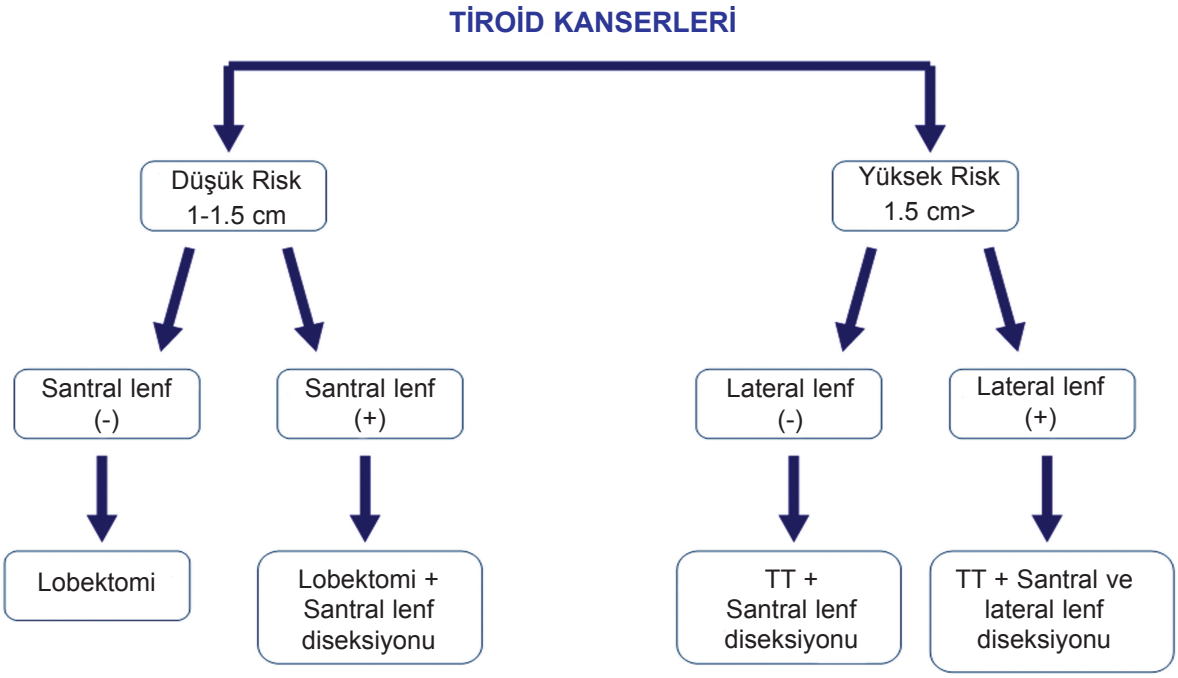

Papiller Tiroid Kanserlerinde Proflaktik Lenf Diseksiyonu

- PTK'lerinde tanı sırasında %20-90 oranında lenf ganglion metastazı vardır. Bu metastazların ancak %15-30'u klinik muayene veya US incelemeyle belirlenebilir.
- Rutin santral lenf diseksiyonu yapılan merkezlerde %90 oranında mikroskopik metastaz saptandığı ve bu metastazların %60'ında girişim öncesi tanı konulamadığı bildirilmektedir.
- PTK'de lenf ganglionlarına makrometastaz, lokal nüksü etkileyen bağımsız risk faktörüdür.
- Makrometastaz saptanan düşük risk grubundaki PTK'li hastalarda lokal nüks oranı %3-20, yüksek risk grubundaki PTK'li hastalarda ise bu oran %60 olarak bildirilmektedir.
- Karşıt görüşler olmasına karşın PTK'de lenf ganglion metastazları sağkalımı etkilemez, ancak yaşlı hastalarda ve pake yapmış ganglion metastazları varlığında sağkalımı etkilediğini gösteren çalışmalar vardır.
- PTK'de lenf metastazları öncelikle santral kompartmanda görülür.
- 2006 yılında yayınlanan ATA kılavuzunda; tümör boyutu 2 cm'in üzerinde olan hastalarda proflaktik santral lenf diseksiyonu önerilirken, 2009 yılında güncellenen ATA kılavuzunda ise T3 ve T4 tümörlerde proflaktik santral lenf diseksiyonu önerilmektedir.
- Makroskopik lenf metastazı olmayan T1-T2 tümörlerde yalnız total tiroidektominin yeterli olacağı bildirilmektedir (Öneri gücü **C**).
- Bu öneriler prospektif randomize çalışmaların sonuçlarına dayanmadığı için, PTK'de proflaktik santral lenf diseksiyonu günümüzde tartışılan konulardan biridir.
- PTK'de proflaktik santral lenf diseksiyonunun uygulanmasını savunan yazarlar, santral bölgede mikroskopik lenf metastazları oranının yüksek olduğunu ve bu mikroskopik lenf metastazlarının izlem sırasında lokal nükse neden olabileceğini ileri sürmektedir. Ayrıca ikincil girişimle santral kompartman diseksiyonu veya metastatik lenf ganglionlarının çıkarılması, teknik güçlükler taşımakta olup komplikasyon riski yüksek bir işlemdir.
- Karşıt görüşte olanlar ise, bu metastazların klinik öneminin olmadığını, sağkalımı etkilemediğini, RAI ile tedavi edilebileceğini ve ikincil girişimle çıkarılmasının güvenli olarak yapılabileceğini savunmaktadır.
- Bu karşıt görüşlere karşın günümüzde pek çok merkez tümör boyutu 2 cm'den büyük PTK'li hastalarda proflaktik santral lenf diseksiyonunu uygulamaktadır.

Papiller Tiroid Kanserlerinde RAI Ablasyon Tedavisi

- TT sonrasında kalmış olabilecek tiroid dokusunun ablasyonu, erken dönemde gelişebilecek lokal nükslere serum Tg düzeyi ve tüm vücut sintigrafisi ile tanı koyulabilmesini kolaylaştırır.
- RAI ablasyon tedavisinden 1 hafta sonra uygulanan tüm vücut sintigrafisinde, girişim öncesi belirlenemeyen metastazlar saptanabilir.
- Yüksek doz RAI tedavisi sonrası uygulanan tüm vücut tarama sintigrafisinin metastazları belirlemedeki duyarlılığı yüksektir. Düşük doz RAI ile uygulanan tarama sintigrafileriyle karşılaştırıldığında, %10-30 oranında ek metastazlar saptanabilir.
- PTK'de TT sonrası verilen ilk doz **"adjuvan tedavi"** olarak kabul edilir. RAI ablasyonu lokal nüks riskini ve hastalığa bağlı mortaliteyi azaltır.
- Remnant doku ablasyonu, TSH uyarısı (Tiroksinin kesilmesi veya rekombinan TSH kullanımı) sonrası yapılır (Öneri gücü **A**).
- RAI ablasyon tedavisinde radyoaktif maddenin kalan tiroid dokusu veya tümör hücresi tarafından tutulabilmesi için önerilen TSH düzeyi 30 uIU/ml'dir.
- Tiroid hormonu kullanan hastalarda, RAI ablasyon tedavisinden 3 hafta önce L-tiroksin, 2 hafta önce T3 kesilmelidir.
- İyot kontaminasyonunu önleme amacıyla RAI tedavisinden 2 hafta önce deniz ürünleri, iyotlu tuz ve iyot içeren ilaçların kullanılmaması gerekir.
- Son yıllarda rekombinan insan TSH'un (rhTSH) dışarıdan verilmesinin, endojen Tg sentezini uyarmada, tiroid hormonunun kesilmesi kadar başarılı olduğu saptanmıştır. Bu yöntemde tiroid hormon tedavisine ara verilmesi gerekmediğinden hastaların uzun süreli hipotiroidik kalması engellenebilmektedir.
- rhTSH; PTK izlemi ve tiroidektomi sonrası kalan dokunun ablasyonu dışında, metastatik hastalıklarda radyoaktif iyot tedavisi öncesi TSH uyarısı amacıyla kullanılmaktadır.

ATA 2009 Kılavuzuna Göre "RAI Ablasyon" Önerileri

- Tümör boyutu 1 cm'den küçük, intratiroidal veya mikroskopik multifokal
  - RAI ablasyonu kesinlikle yapılmamalı (Öneri gücü **E**)
- Tümör boyutu 1-2 cm ve intratiroidal
  - RAI ablasyonu tartışmalı (Öneri gücü **I**)
- Tümör boyutu 2-4 cm ve intratiroidal
  - RAI ablasyonu yapılabilir (Öneri gücü **C**)
- Tümör boyutu 4 cm'den büyük ve 45 yaşın altında
  - RAI ablasyonu yapılmalı (Öneri gücü **B**)
- Tümör boyutu 4 cm'den büyük ve 45 yaşın üzerinde
  - RAI ablasyonu yapılmalı (Öneri gücü **B**)
- Tümör herhangi bir boyutta, hasta herhangi bir yaşta, minimal ekstratiroidal invazyon
  - RAI ablasyonu tartışmalı (Öneri gücü **I**)
- Metastatik ganglionlar değerlendirilmemiş veya metastaz yok (NX, N0)
  - RAI ablasyonu tartışmalı (Öneri gücü **I**)
- Lenf ganglion metastazı var ve 45 yaşın altında
  - RAI ablasyonu yapılabilir (Öneri gücü **C**)
- Lenf ganglion metastazı var ve 45 yaşın üzerinde
  - RAI ablasyonu yapılabilir (Öneri gücü **C**)
- Uzak metastaz var
  - RAI ablasyonu kesinlikle yapılmalı (Öneri gücü **A**)

Papiller Tiroid Kanserlerinde İzlem

- Tiroglobulin (Tg) yalnızca tiroid folikül hücrelerinden salgılanan bir glikoproteindir.
- Tiroid kanserli hastalarda TT sonrasında serum Tg düzeyi ölçülemeyecek düzeye iner. İzlem sırasında serum Tg düzeyinin yükselmesi metastatik hastalığın varlığını gösterir.
- RAI ablasyon tedavisi veya TSH uyarısı sonrası ölçülen Tg'in (Stimüle Tg) duyarlılığı yüksektir.
- Foliküler hücrelerden kaynaklanan tiroid kanserlerinin izleminde, Tg ölçümü ve boyun US incelemesi önerilmektedir (Öneri gücü **A**).
- PTK'lerin izleminde her 6-12 ayda bir mümkünse aynı laboratuarda Tg ve anti-Tg ölçümü yapılır (Öneri gücü A).
- Serum Tg düzeyi neoplastik tiroid dokusunun miktarına bağlıdır ve 1 g neoplastik tiroid dokusu serum Tg düzeyini 1 ng/ml yükseltir.
- Tg ölçümü TSH uyarısı ile yapılıyorsa, 1 g neoplastik tiroid dokusu serum Tg düzeyini 2-10 ng/ml yükseltir.
- Diferansiye tiroid kanserlerinin izleminde başlangıç tedavisinden 6-12 ay sonra fizik inceleme, boyun US ve rhTSH uyarısı ile Tg ölçümü yapılması tiroidektomi ve RAI ablasyonunun yeterli olup olmadığını belirlemek için önerilmektedir.
- Normal US ve ölçülemeyecek düzeyde serum Tg olan düşük riskli hastalarda nüks riski yok denecek kadar düşüktür. Bu hastalar yıllık klinik muayene ve L-T4 replasmanı altında Tg ölçümüyle izlenebilir.
- Yüksek riskli veya ablasyon sonrası tüm vücut sintigrafisinde tiroid yatağında tutulum saptanan hastalarda rhTSH uyarısı ile tüm vücut tarama sintigrafisi yapılabilir (Öneri gücü **C**).
- İzlem sırasında stimüle Tg 1-2 ng/ml ise, 6-12 ay sonra stimüle Tg'nin yinelenmesi, Tg düzeyinde artış varsa metastatik hastalık yönünden ileri inceleme yapılması önerilir (Öneri gücü **C**).
- İzlem sırasında stimüle Tg >2 ng/ml ise ileri inceleme yapılması önerilmektedir (Öneri gücü **C**).
- Remnant tiroid doku ablasyonu yapılmış olan ve olmayan düşük riskli olgularda TSH düzeyinin başlangıçta 0,1-0,5 mU/l olması önerilmektedir. Bu olguların izleminde, klinik olarak hastalık yoksa, stimüle Tg ölçülemeyecek düzeylerde ve boyun US incelemesi normalse TSH normal aralığın alt sınırında (0,3-2 mU/l) olabilir.
- Yüksek risk grubundaki hastalarda TSH düzeyinin 0.1 mU/l'nin altında olması önerilmektedir.
- Tg antikoru pozitif olan olguların izleminde kan Tg ölçümünden yararlanılamaz. Böyle hastaların izleminde boyun US ve tüm vücut tarama sintigrafisi ile olası metastazlar araştırılır.

Foliküler Tiroid Kanserleri

- Foliküler tiroid kanserleri (FTK) tiroid kanserlerinin %5-10'unu, diferansiye tiroid kanserlerinin %10-30'unu oluşturur.
- US incelemede papiller tiroid kanserlerinde malignite kuşkusu olarak kabul edilen özelliklerin FTK'lerde duyarlılığı düşüktür.
- Histopatolojik incelemede FTK tanısı, kapsül ve damar invazyonlarının değerlendirilmesi sonucunda koyulabilir.
- Foliküler kanserlere İİAB ve frozen inceleme ile genellikle tanı koyulamaz.
- Foliküler kanser tanısı için kapsülün tamamının farklı seviyelerden alınan kesitlerin ayrıntılı incelenmesi gereklidir. Bu nedenle frozen incelemenin yanlış negatiflik oranı yüksektir.
- Girişim öncesi uygulanmış İİAB'ye bağlı "psödokapsül" ve "psödodamar" invazyonu ile gerçek invazyonu frozen incelemede ayırmak çok güçtür, yanlış pozitif sonuçlara neden olabilir.
- İİAB ile FTK tanısı koyulamaz, İİAB sonucu genellikle **"foliküler lezyon"** veya **"foliküler neoplazm"** olarak bildirilir.
- **"Foliküler lezyon"**un ayırıcı tanısında kolloidal nodül, foliküler adenom, foliküler kanser ve foliküler varyantlı papiller kanser düşünülmelidir.
- **"Foliküler neoplazm"** kapsamında foliküler adenom ve foliküler kanser vardır. İİAB sonucu foliküler neoplazm olarak bildirilen hastalarda FTK olasılığı %20'dir.
- Yeni İİAB sınıflamasında foliküler lezyonların değerlendirilmesinde daha yönlendirici bilgiler verilmekle birlikte, tüm sitologların bu sınıflamayı kullanmaması veya yorum farklılıkları, cerrahi girişim kararında ve cerrahi girişimin boyutları konusunda sorunların devam etmesine neden olmaktadır.
- FTK'ler kan yoluyla kemik, karaciğer, akciğer ve beyine metastaz yapabilir.
- FTK'ler genellikle lenfatik yolla yayılım göstermediğinden, metastatik lenf ganglionları saptanmadıkça boyun diseksiyonu uygulanmaz.
- FTK minimal invaziv, invaziv ve yaygın invaziv olarak sınıflandırılır.
- Minimal invaziv FTK'lerde sağkalım papiller mikrokanserlere benzer.
- İnvaziv foliküler kanserlerde 10 yıllık sağkalım %80-85 olarak bildirilmektedir.
- Damar invazyonu olan FTK'lerde uzak metastaz oranı daha yüksektir.

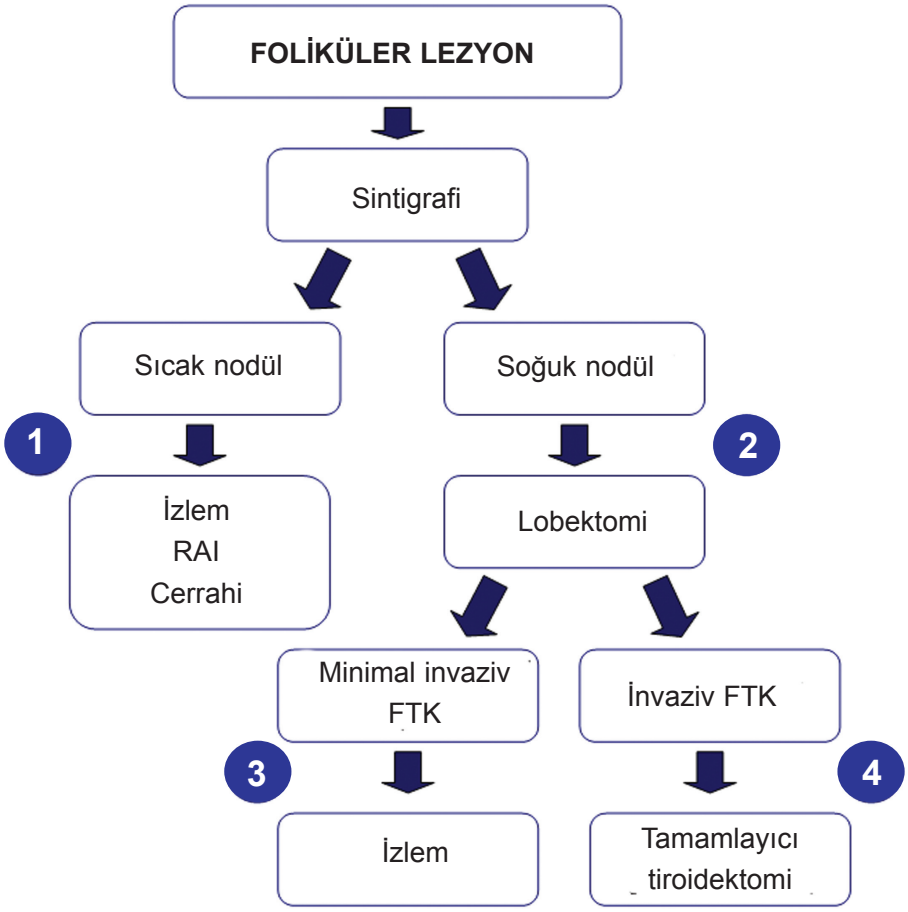

(1) İİAB'de foliküler lezyon olarak değerlendirilen sıcak nodüllerde kanser olasılığı çok düşüktür. Nodül boyutu 3 cm'in üzerinde olan hastalarda cerrahi girişim, küçük nodüllerde ise izlem kararı verilir. Hipertiroidi belirlenen hastalara antitiroid ilaç tedavisi düzenlenir.

(2) İİAB'de foliküler lezyon olarak değerlendirilen soliter soğuk nodüllerde lobektomi, multipl nodül içeren olgularda ise TT uygulanır.

(3) Deneyimli endokrin patolog tarafından değerlendirilen minimal invaziv FTK olgularında izlem yeterlidir.

(4) İnvaziv FTK'larda tamamlayıcı tiroidektomi uygulanır. Tümör boyutu 1 cm'in üzerinde ve patolojik incelemede yaygın invazyon belirlenirse RAI tedavisi planlanır. Tümör boyutu 1 cm'in altında veya multisentrik mikrofoliküler kanserlerde RAI tedavisi önerilmez.

Medüller Tiroid Kanserleri

- Medüller tiroid kanserleri (MTK) nöroendokrin tümörler kapsamındadır.
- MTK'ler tiroid kanserlerinin %5-10'unu oluşturur.
- MTK'lerin %75'i sporadik, %25'i ailevidir. Sporadik olgulara ileri yaşlarda, ailevi olgulara ise daha genç yaşlarda tanı koyulur.
- MTK'ler kalsitonin salgılayan parafoliküler hücrelerden **"(C hücreleri)"** kaynaklanır.
- C hücreleri tüm tiroid hücrelerinin %1'ini oluşturur ve bu hücreler tiroid üst polünün posteriorunda bulunur.
- Tümör hücreleri de parafoliküler hücreler gibi kalsitonin sentezler. Ayrıca kalsitonin dışında somatostatin, serotonin de sentezleyebilirler.
- Serum kalsitonin ölçümü tanıda ve izlemde çok değerlidir.
- Histopatolojik incelemede, stromada amiloid (kalsitonin molekülleri) birikimi sık görülen bir özelliktir.
- İİAB ile olguların %80'ine tanı koyulabilir.
- Serum kalsitonin ölçümü MTK tanısında hassas bir belirteçtir. Kılavuzlarda guatr hastalarında rutin kalsitonin ölçümü tartışmalı olup merkezlerin seçimine bırakılmıştır.
- C hücre hiperplazisi, tiroiditler, kronik renal yetmezlik ve ileri yaşlarda serum kalsitonin düzeyi hafif yüksek olabilir.
- MTK'lerde lenfatik metastazlar en sık santral bölge, sonra sırasıyla ipsilateral, kontrlateral lateral kompartmanlar ve üst mediastinal bölgede görülür.
- Sporadik MTK'lerde ailevi olanların aksine tümör genellikle tek lobda ve tek odaklıdır.
- Primer tümörü palpe edilen hastaların %50-60'ında lenf ganglion metastazı belirlenmektedir.
- Primer tümörü palpe edilen hastaların %75'inde ipsilateral, %47'sinde kontrlateral kompartmanlara lenf ganglion metastazı olduğu bildirilmektedir.
- Hematojen yayılım sıklıkla akciğer, karaciğer, kemik, beyin ve yumuşak dokularda saptanır.
- Sağkalım hastalığın evresine bağlı olmakla birlikte, 10 yıllık sağkalım %75-85 olarak bildirilmektedir.
- Sporadik medüller kanserlerin %20-80'inde RET geninde somatik mutasyonlar saptanmıştır.
- MTK'lerde tek etkin tedavi cerrahi girişimdir.

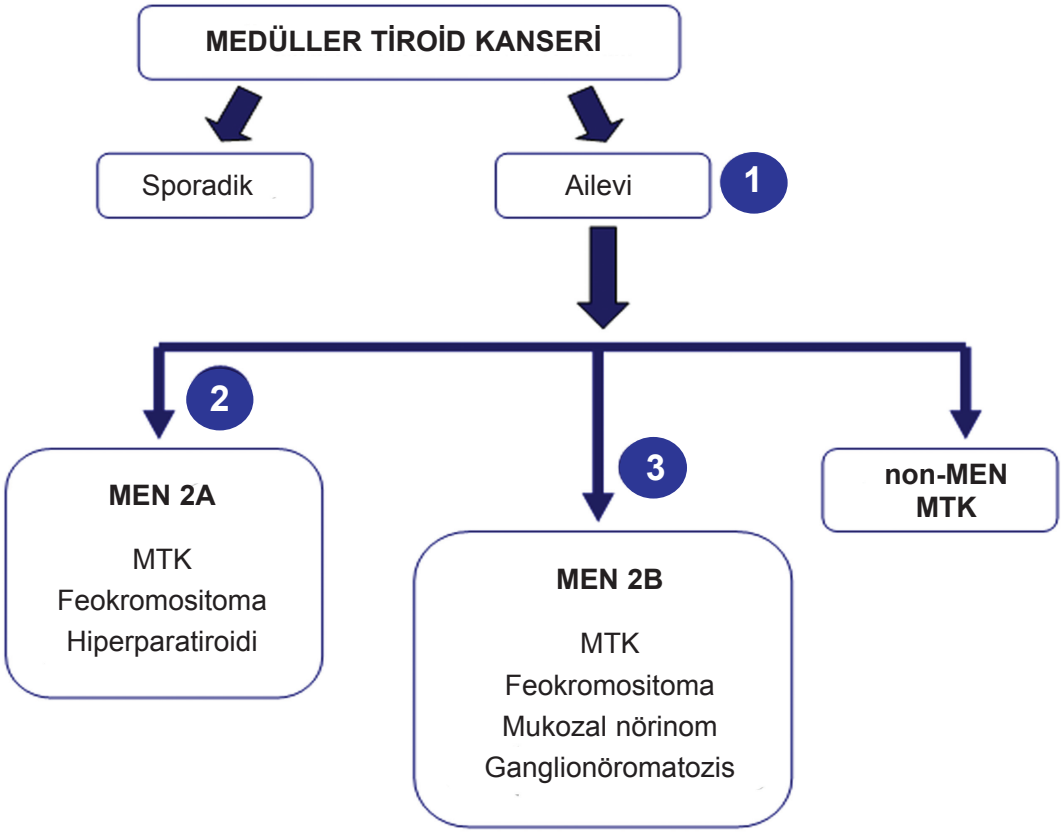

(1) Ailevi MTK'ler genellikle bilateral ve multifokaldir. **"C hücre hiperplazisi"** öncü lezyondur. Ailevi medüller kanser olgularının hemen hepsinde RET'in özel fonksiyonel bölgelerinde germline mutasyonlar bulunur. Ailevi MTK'lerde amaç malign transformasyona dönüşüm olmadan veya tümör tiroid bezi dışına yayılmadan cerrahi girişim uygulamaktır.

(2) Ailevi MTK'lerinin %80'i MEN-2A kapsamındadır. Olguların %100'ünde MTK, %40'ında feokromositoma, %10-30'unda hiperparatiroidi görülür. MEN-2A'da MTK'lerin ortaya çıkış yaşı ortalama 40'tır. MEN 2A mutasyonlarının %90'ı kodon 634'ü etkiler. Proflaktik tiroidektomi 5 yaş civarında uygulanmalıdır. MEN-2A hastalarının incelendiği 8 yaşından küçük olgularda lenf metastaz oranı çok düşüktür. Kan kalsitonin düzeyi 40 pg/ml'nin üzerinde olan veya US incelemede lenf ganglion metastazı saptanan 5 yaşından küçük olgularda, TT'ye ek olarak santral lenf diseksiyonu uygulanır.

(3) Ailevi MTK'lerin %10'u MEN-2B kapsamındadır. Olguların %100'ünde MTK, %40'ında feokromositoma görülür. MEN-2B'de MTK'lerin ortaya çıkış yaşı ortalama 20'dir. MEN 2B mutasyonlarının %80'i kodon 918'i etkiler. MEN-2B'deki MTK'ler, MEN-2A'daki MTK'lerden daha agresif seyirlidir, servikal ve mediastinal lenf ganglionlarına daha erken dönemde metastaz yapar. Proflaktik tiroidektomi ilk 1 yaş içinde uygulanmalıdır.

Medüller Tiroid Kanserlerinde Cerrahi Tedavi

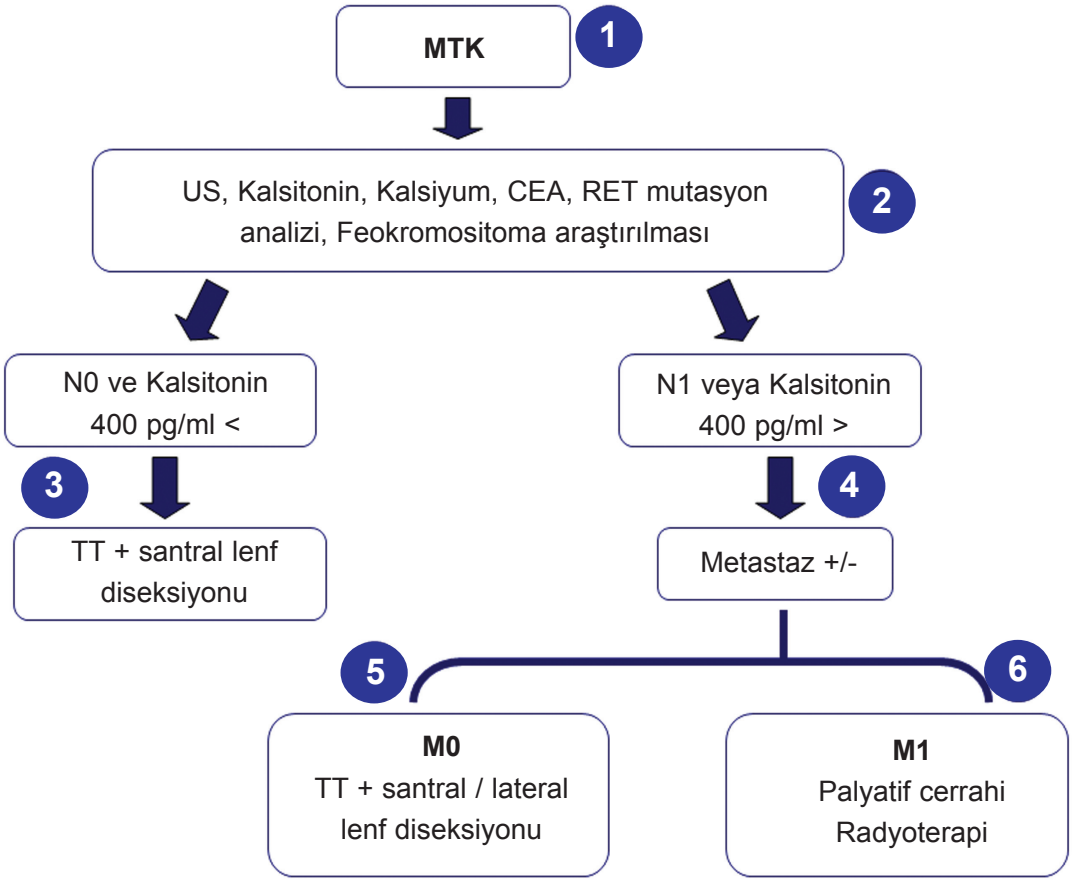

(1) MTK tanısı serum kalsitonin ve İİAB sonucuna ya da kuşkulu aile öyküsüne göre koyulabilir. İİAB'de C hücre hiperplazisi saptanan olgularda ailevi MTK düşünülerek, hastadan ve 1. derece tüm akrabalarından RET mutasyon analizi istenir (Öneri gücü **A**).

(2) MTK tanısı veya kuşkusu olan her olguda boyun US incelemesi yapılır. Primer tümör ve servikal lenf ganglionları değerlendirilir. Serum kalsitonin, kalsiyum, karsinoembriyojenik antijen (CEA) ve RET mutasyon analizi uygulanır. Mutasyon analizinin Sosyal Güvenlik Kurumu kapsamındaki kurumlarda yapılamaması, ailevi MTK olgularının belirlenmesindeki en büyük sorundur. RET mutasyon analizi "Türkiye Endokrinoloji ve Metabolizma Derneği" tarafından yapılmakta ve ödeme güçlüğü söz konusu olan hastaların analizleri dernek tarafından karşılanmaktadır (www.turkendokrin.org). MTK'lerde başlangıç incelemeleri arasında somatostatin reseptör sintigrafisi veya PET görüntüleme yoktur. MTK'de cerrahi girişim öncesi olası feokromositoma araştırılır, bu amaçla 24 saatlik idrarda katekolaminlerin ölçümü yapılır. Katekolamin düzeyleri yüksek bulunan olgularda adrenal bezler BT veya MR ile incelenir. Feokromositoma saptanan olgularda öncelikle adrenalektomi girişimi uygulanır (Öneri gücü **A**).

(3) MTK tanısı kesinleşen, boyun US incelemesinde lenf ganglion metastazı saptanmayan, serum kalsitonin düzeyi 400 pg/ml'in altında olan olgulara TT ve ipsilateral santral lenf diseksiyonu uygulanır (Öneri gücü **B**).

(4) MTK tanısı kesinleşen, boyun US incelemesinde lenf ganglion metastazı saptanan veya serum kalsitonin düzeyi 400 pg/ml'in üzerinde olan olgularda uzak bölgesel ve uzak organ metastazları araştırılır. Boyun, toraks, batın BT veya MR incelemesi önerilmektedir. Lateral boyun kompartmanlarında kuşkulu lenf gangliyonlarından İİAB veya İİA-kalsitonin (kalsitonin washout) ölçümü yapılarak, ganglion metastazları değerlendirilir. Konvansiyonel görüntüleme yöntemleri ile karaciğer metastazlarının %20'si belirlenemez. Karaciğer metastazları varlığını kesinleştirmek amacıyla, tanısal laparoskopi uygulanabilir. Kemik metastazlarının araştırılmasında kemik sintigrafisi veya MR inceleme önerilmektedir (Öneri gücü **B**).

(5) Uzak organ metastazı saptanmayan olgulara TT ve ipsilateral santral lenf diseksiyonu uygulanır. Lateral boyun kompartmanlarında ganglion metastazı belirlenen olgulara ise, TT ve ipsilateral santral lenf diseksiyonunun yanı sıra metastaz saptanan kompartmanların diseksiyonu gerçekleştirilir. Santral lenf diseksiyonunda VI. kompartman, lateral lenf diseksiyonunda II.-V. kompartmanların diseksiyonu önerilmektedir (Öneri gücü **B**).

(6) Yaygın uzak organ metastazı belirlenen olgularda, primer tümör boyunda vasküler yapılara ya da trakea, özofagus gibi organlara invazyon gösteriyorsa, palyasyon amaçlı cerrahi girişim önerilmektedir. Radyoterapinin etkinliği tartışmalıdır. Karaciğer metastazlarında embolizasyon uygulanabilir. Somatostatin analoglarının yarar sağlamadığı bildirilmektedir.

İnsidental Medüller Tiroid Kanserlerine Yaklaşım

- Tiroidektomi piyeslerinin histopatolojik incelemesi sonucu belirlenen MTK'ler, boyutu ne olursa olsun **"insidental MTK"** olarak adlandırılır.
- İnsidental MTK'lerin boyutu genellikle 1.5 cm'in altındadır.
- Serum kalsitonin, kalsiyum, karsinoembriyojenik antijen ve RET mutasyon analizi uygulanır (Öneri gücü **A**).
- Serum kalsitonin düzeyi 150 pg/ml'in altında olan olgularda boyun US incelemesinin yeterli olacağı kabul edilmektedir (Öneri gücü **B**).
- Lateral kompartmanlarda lenf ganglion metastazı belirlenirse lateral diseksiyon uygulanır.
- TT sonrası belirlenen insidental MTK olgularında ikincil girişimle santral lenf diseksiyonu uygulanması tartışmalıdır. İkincil girişimlerde komplikasyon riski yüksek olacağı için santral diseksiyon yapılmayabilir (Öneri gücü **C**).
- Serum kalsitonin düzeyi 150 pg/ml'in üzerinde olan olgularda ise uzak metastaz yönünden toraks, batın BT veya MR inceleme uygulanır (Öneri gücü **B**).

Medüller Tiroid Kanserlerinde İzlem

- Tiroid C hücreleri RAI tutmadığından, MTK'lerde RAI tedavisinin etkisiz olduğu bildirilmektedir.
- MTK'lerde tek etkin tedavi cerrahi girişimdir.
- Cerrahi girişim uygulanmış MTK'lerde ilk yıl için 6 ayda bir, sonrasında yıllık kalsitonin ölçümü önerilmektedir.
- İlk ameliyatta yetersiz cerrahi uygulanan veya izlem sırasında görüntüleme yöntemleri ile nüks belirlenen olgularda ikincil girişim gereksinimi vardır.
- Sadece kalsitonin düzeyi yüksek olan ancak görüntüleme yöntemleri ile nüks saptanmayan olgulara izlem önerilmektedir.
- Kalsitonin düzeyi yüksek ve görüntüleme yöntemleri ile nüks saptanan olgularda ikincil cerrahi girişim uygulanır.
- İzlem sırasında kalsitonin düzeyi 150 pg/ml olan olgularda, ilk cerrahi girişimin yeterli olduğu biliniyorsa ve ilk girişim öncesi veya hemen sonrasında görüntüleme yöntemleri ile inceleme yapıldıysa, hastanın izlemine devam edilebilir. Ancak kalsitonin düzeyi yükselmeye devam ederse, hasta metastaz yönünden araştırılmalıdır.

Kaynaklar

- Cooper DS et al. Management Guidelines for Patients with Thyroid Nodules and Differentiated Thyroid Cancer the American Thyroid Association Guidelines Taskforce Thyroid, 2006.
- Cooper DS et al. Revised American Thyroid Association Management Guidelines for Patients with Thyroid Nodules and Differentiated Thyroid Cancer. "The American Thyroid Association (ATA) Guidelines Taskforce on Thyroid Nodules and Differentiated Thyroid Cancer" Thyroid, 2009.
- Mack LA, et al. An Evidence-Based Approach to the Treatment of Thyroid Lymphoma. World J Surg, 2007.
- Sanders EM, et al. An Evidence-based Review of Poorly Differentiated Thyroid Cancer. World J Surg, 2007.
- Lang BH, et al. Surgical Options in Undifferentiated Thyroid Carcinoma. World J Surg, 2007.
- Francis Z et al. Serum Thyroglobulin Determination in Thyroid Cancer Patients. Best Practice & Research Clinical Endocrinology & Metabolism, 2008.
- Reiners C, et al. Radio-iodine Therapy in Differentiated Thyroid Cancer: Indications and Procedures. Best Practice & Research Clinical Endocrinology & Metabolism, 2008.
- Dralle H, et al. Surgical Approaches in Thyroid Cancer and Lymph-node Metastases. Best Pract Res Clin Endocrinol Metab, 2008
- Suliburk J, et al. Surgical Management of Well-differentiated Thyroid Cancer: State of the Art. Surg Clin North Am, 2009
- Moley JF. Evidence-based Approach to the Management of Sporadic Medullary Thyroid Carcinoma. World J Surg, 2007
- Kloos RT. Medullary Thyroid Cancer: Management Guidelines of the American Thyroid Association. The American Thyroid Association Guidelines Task Force. Thyroid, 2009

Santral ve Lateral Boyun Diseksiyonu



Boyunda Lenf Ganglionlarının Dağılımı

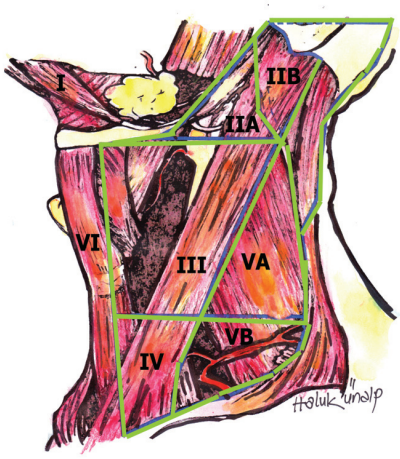

Boyun kompartmanları (I-VI)

- **I. kompartman:** "Submental ve submandibuler ganglionlar" Bu gruptaki ganglionlar submental üçgen, digastrik kas ve hyoid kemik çevresindedir. Submandibuler bez bu bölgede bulunduğu için, diseksiyon sırasında lenf ganglionları ile birlikte çıkarılır.
- **II. kompartman:** "Üst juguler ganglionlar" Bu gruptaki ganglionlar internal juguler venin üçte bir üst bölümünde ve spinal aksesuar sinir çevresindedir. Kompartmanın superior sınırını kafa tabanı, inferior sınırını hyoid kemik, posterior sınırını sternokleidomastoid kasın posterioru, anterior sınırını sternohyoid ve stylohyoid kasın lateral kenarı oluşturur.
  - **IIA:** Spinal aksesuar sinirin anteriorudur.
  - **IIB:** Spinal aksesuar sinirin posteriorudur.
- **III. kompartman:** "Orta juguler ganglionlar" Bu gruptaki ganglionlar internal juguler venin üçte bir orta bölümündedir. Kompartmanın superior sınırını hyoid kemiğin üst kenarı ve karotis bufirkasyonu, inferior sınırını krikoid kartilajın alt kenarı ve omohyoid kasın internal juguler venle çaprazladığı bölge, posterior sınırını sternokleidomastoid kasın posterioru ve anterior sınırını ise sternohyoid kasın lateral kenarı oluşturur. Bu gruptaki ganglionlar internal juguler venin üçte bir alt bölümündedir. Kompartmanın superior sınırını krikoid kartilajın alt kenarı ve omohyoid kas, inferior sınırını klavikula, posterior sınırını sternokleidomastoid kasın posterioru, anterior sınırını sternohyoid kasın lateral kenarı oluşturur.
- **IV. kompartman:** "Alt juguler ganglionlar" Bu gruptaki ganglionlar internal juguler venin üçte bir alt bölümündedir. Kompartmanın superior sınırını krikoid kartilajın alt kenarı ve omohyoid kas, inferior sınırını klavikula, posterior sınırını sternokleidomastoid kasın posterioru, anterior sınırını sternohyoid kasın lateral kenarı oluşturur.
- **V. kompartman:** "Posterior üçgen" Bu gruptaki ganglionlar transvers servikal arter ve spinal aksesuar sinirin alt yarısı etrafında ve supraklavikular bölgededir. Kompartmanın superior sınırını trapezius ve sternokleidomastoid kasın birleştiği bölge, inferior sınırını klavikula, posterior sınırını trapezius kasın ön kenarı, anterior sınırını sternokleidomastoid kasın posterior kenarı oluşturur.
  - **VA:** Krikoid kartilajın alt kenarının superiorudur. Spinal aksesuar sinir etrafındaki ganglionların bir bölümü bu bölgededir.
  - **VB:** Krikoid kartilajın alt kenarının inferiorundaki bölgedir. Transvers servikal arter etrafındaki ganglionlar bulunur.

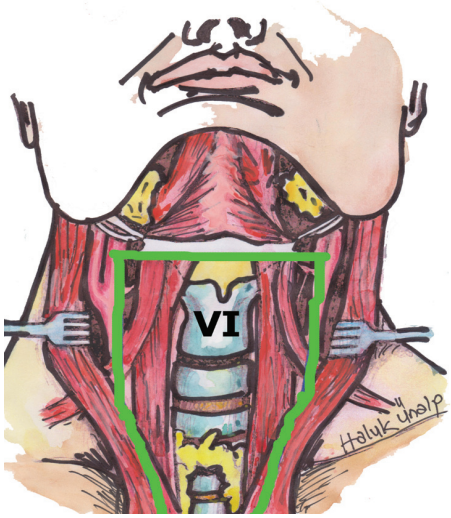

Santral kompartman (Level VI)

- **VI.kompartman:** "Anterior kompartman" Bu grupta pretrakeal, paratrakeal, prekrikoid (Delfian), peritiroidal ve inferior larengeal sinir etrafındaki ganglionlar bulunur. Kompartmanın superior sınırını hyoid kemik, inferior sınırını suprasternal çentik, lateral sınırları karotis arterler oluşturur.

Boyunda Yüzeyel ve Derin Lenfatik Sistem

- Baş ve boynun yüzeyel lenfatikleri, boyunda anterior ve eksternal juguler ven etrafında konumlanan yüzeyel servikal ganglionlara drene olur.
- Yüzeyel lenfatikler **"submental, submandibuler, fasiyal, eksternal juguler, anterior juguler, oksipital, mastoid ve parotis"** grupları olarak adlandırılır.
- **Submental ganglionlar** hyoid kemik ve digastrik kas önündedir. Bu ganglionlar direkt veya submandibuler zincir yoluyla derin servikal ganglionlara drene olur.
- **Submandibuler ganglionlar** mandibula kenarında genellikle submandibuler bez etrafındadır. Bu ganglionlar transvers servikal ve derin servikal ganglionlara drene olur.
- **Eksternal juguler ganglionlar** sternokleidomastoid kasın orta bölümünde eksternal juguler ven etrafındadır. Bu ganglionlar superior derin servikal ganglionlara drene olur.
- **Anterior juguler ganglionlar** anterior juguler vene paralel konumda yer alır. Bu ganglionlar inferior derin servikal ganglionlara drene olur.
- Oksipital, mastoid ve parotis ganglion grupları derin servikal ganglionlara drene olmaz.
- Derin lenfatikler, tiroid, larenks, üst solunum ve sindirim sistemi organları etrafında konumlanan derin servikal ganglionlara drene olur.
- Derin lenfatikler **"internal juguler, spinal aksesuar, transvers servikal, retrofarengeal, derin anterior lenfatik zincir"** olarak adlandırılır.
- Yüzeyel ve derin lenfatik sistem öncelikle en yakınındaki lenf ganglionlara, daha sonra ise merkezdeki ganglionlara drene olur.
- Boynun sağ tarafında juguler, transvers servikal ve subklavian trunkusun lenfatik akımı sağ lenfatik duktusa dökülür. Bu duktus ise sağ internal juguler ven ile sağ subklavian ven bileşkesinde venöz sisteme açılır.
- Sol duktus torasikus karın içinde başlar, toraksı geçerek karotis arter ve subklavian arter arasından boyna ulaşır. Boynun sol tarafındaki lenfatik sistem duktus torasikus yoluyla sol subklavian ven ile internal juguler ven bileşkesinden venöz sisteme açılır.

Boyun Diseksiyon Sınıflaması

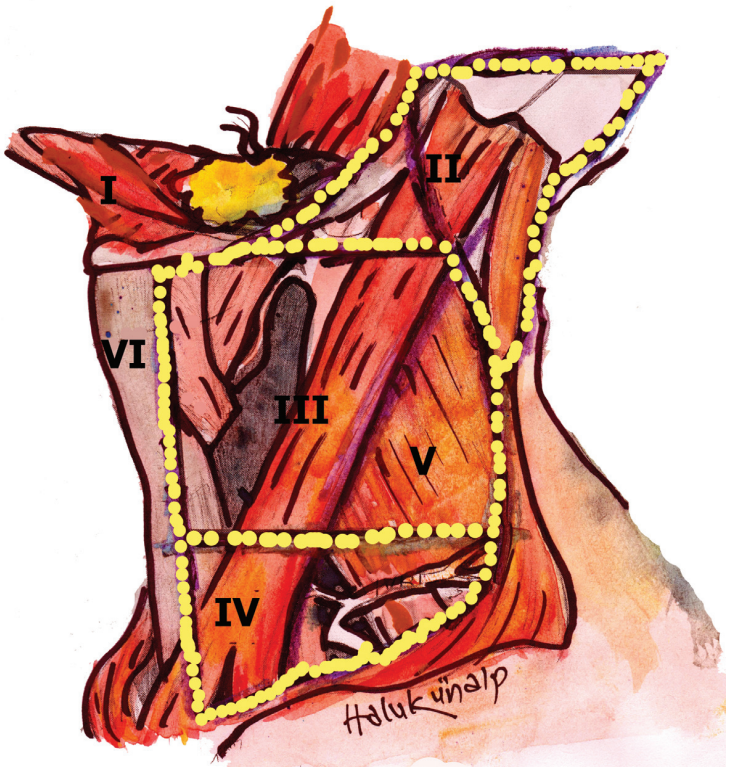

- **Radikal boyun diseksiyonu:** I-V kompartmanlardaki tüm ganglionları içerir. Spinal aksesuar sinir, internal juguler ven ve sternokleidomastoid kas çıkarılır. Suboksipital, periparotid, retrofarengeal ve anterior kompartman ganglionları radikal boyun diseksiyonu kapsamına alınmaz.
- **Modifiye radikal boyun diseksiyonu:** II-V kompartmanlardaki tüm ganglionları içerir. Girişim sırasında spinal aksesuar sinir, internal juguler ven ve sternokleidomastoid kas korunur.
- **Selektif boyun diseksiyonu:** Fonksiyonel boyun diseksiyonu olarak da adlandırılır. Bir veya birden fazla kompartmanın diseksiyonudur.
- **Genişletilmiş boyun diseksiyonu:** Radikal boyun diseksiyonuna ilave olarak bir veya birden fazla lenf grubunun (parafarengeal, mediastinal, paratrakeal, perifasiyal) veya nonlenfatik yapının (karotis arter, hypoglossal sinir, vagus, paraspinal sinir) çıkarılması yöntemidir.

Lateral Boyun Diseksiyonu: İnsizyon

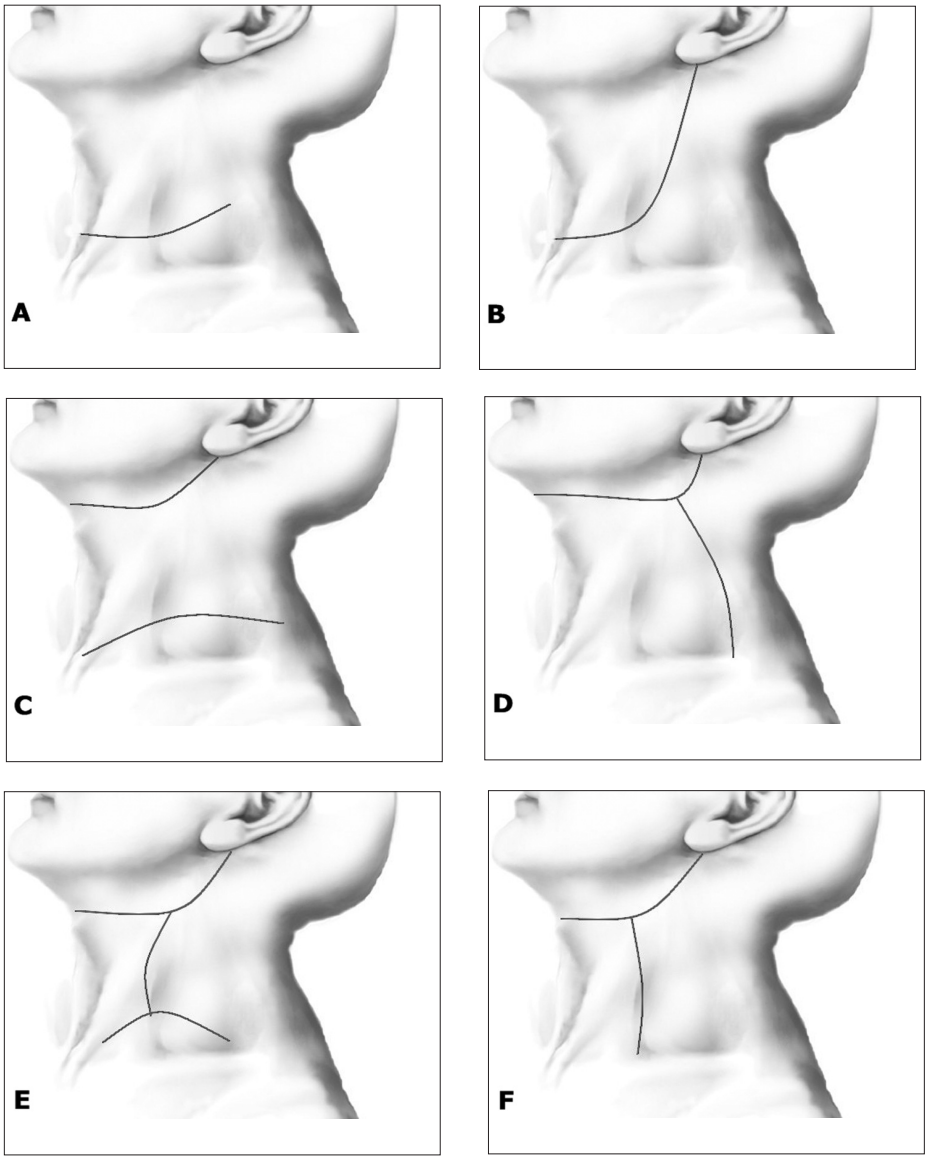

Boyun diseksiyon insizyonları, **(A)** Genişletilmiş Kocher, **(B)** Apron, **(C)** Mac Fee, **(D)** Conley, **(E)** Çift Y, **(F)** Tek Y

- Baş-boyun kanserlerinde cilt insizyonunun seçimi, tümörün yerine, boyun diseksiyonunun tek veya iki taraflı olmasına göre yapılır. Genellikle genişletilmiş Kocher ve Apron kesileri kullanılır.
- Seçilen insizyon girişim sırasında yeterli çalışma alanı sağlamalıdır.
- Cilt fleplerinin vaskülarizasyonunun korunmasına özen gösterilmelidir.
- Daha önce girişim uygulanan hastaların skarları yeni kesinin içinde kalacak biçimde çıkarılmalıdır.
- Cilt insizyonunun seçiminde kozmetik sonuçlar düşünülmelidir. Kocher ve Mac Fee kesilerinin kozmetik sonuçlarının diğer kesilerden daha iyi olduğu bildirilmektedir.
- Cilt flepleri servikal yüzeyel fasya korunarak, platisma kası üzerinden kaldırılarak hazırlanır.
- Lateral boyun diseksiyonu sınırları yukarıda mandibula kenarı, aşağıda klavikula ve sternal çentik, lateralde trapezius kas, medialde boyun orta kenarıdır.

Lateral Boyun Diseksiyonu: SKM Kasın Fasyasının Çıkarılması

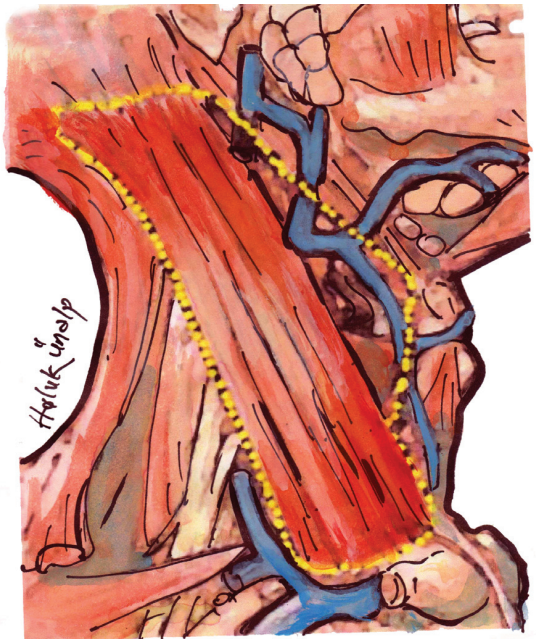

- Boyun diseksiyonunda ilk aşama sternokleidomastoid (SKM) kasın fasyasının çıkarılmasıdır.
- Fasyanın eksizyonuna SKM kasın arka kenarından başlanır.
- Eksternal juguler ven bağlanarak fasya ile birlikte çıkarılır.
- SKM kasdan fasyaya giren küçük perforan damarlar koterize edilir.
- Servikal pleksusun yüzeyel dalları (transvers servikal, aurikularis magnus, supraklavikuler, yüzeyel oksipital), SKM kasın arka kenarının orta bölümünden (Erb noktası) yüzeyel plana çıkar ve boyun cildini inerve eder.
- Erb noktasının 1 cm proksimalinden spinal aksesuar sinir bulunur. V. kompartman diseksiyonu sırasında aksesuar sinirin bulunması için **Erb noktası** önemli bir belirteçtir.

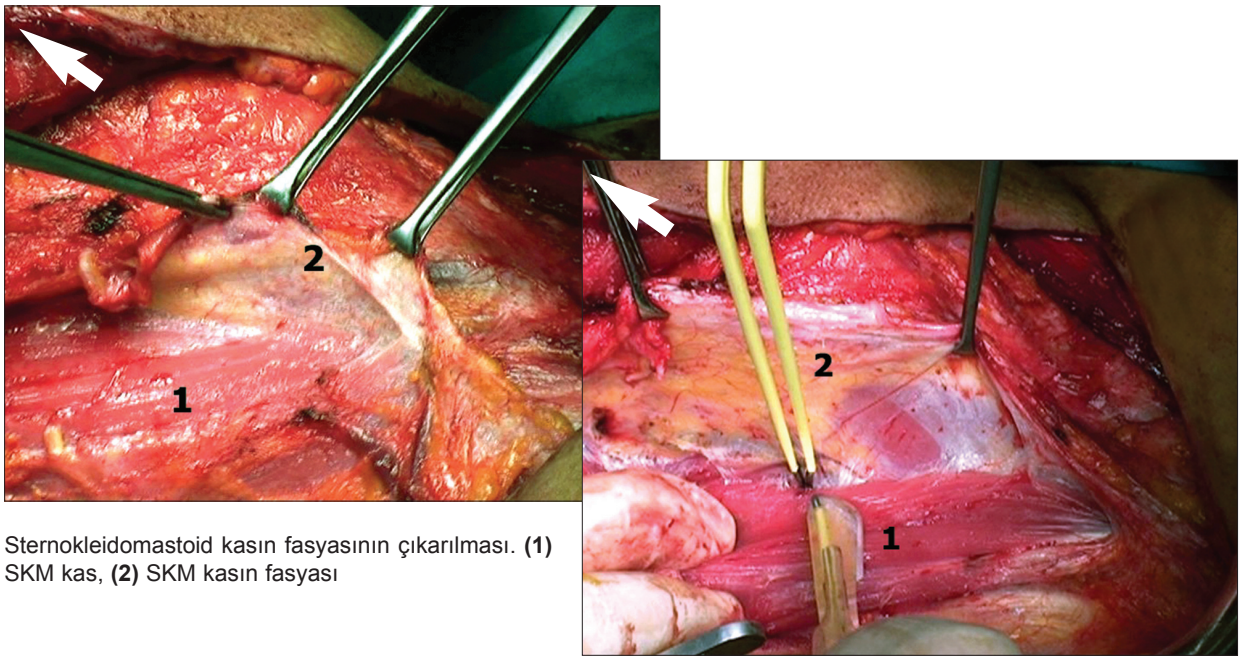

Sternokleidomastoid kasın fasyasının çıkarılması. **(1)** SKM kas, **(2)** SKM kasın fasyası

Lateral Boyun Diseksiyonu: Erb Noktası

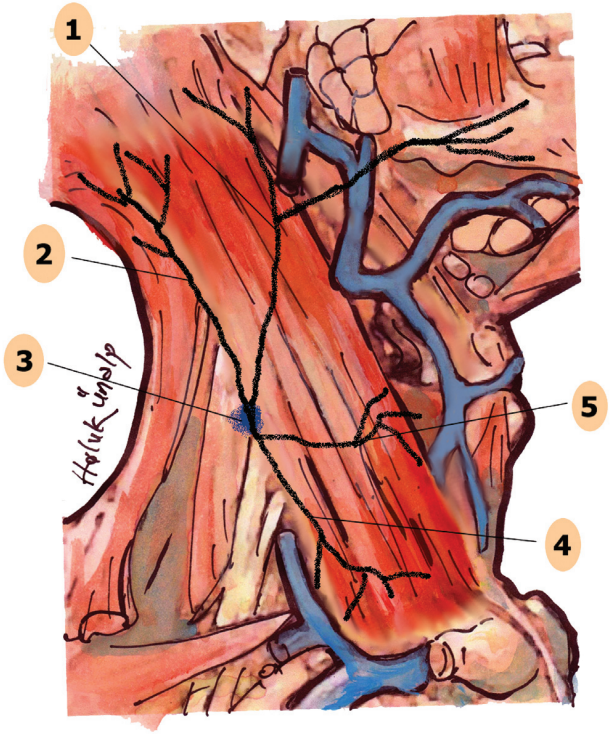

Servikal pleksusun yüzeyel dalları. **(1)** Aurikularis magnus sinir, **(2)** Yüzeyel oksipital sinir, **(3)** Erb noktası, **(4)** Supraklavikuler sinir, **(5)** Transvers servikal sinir

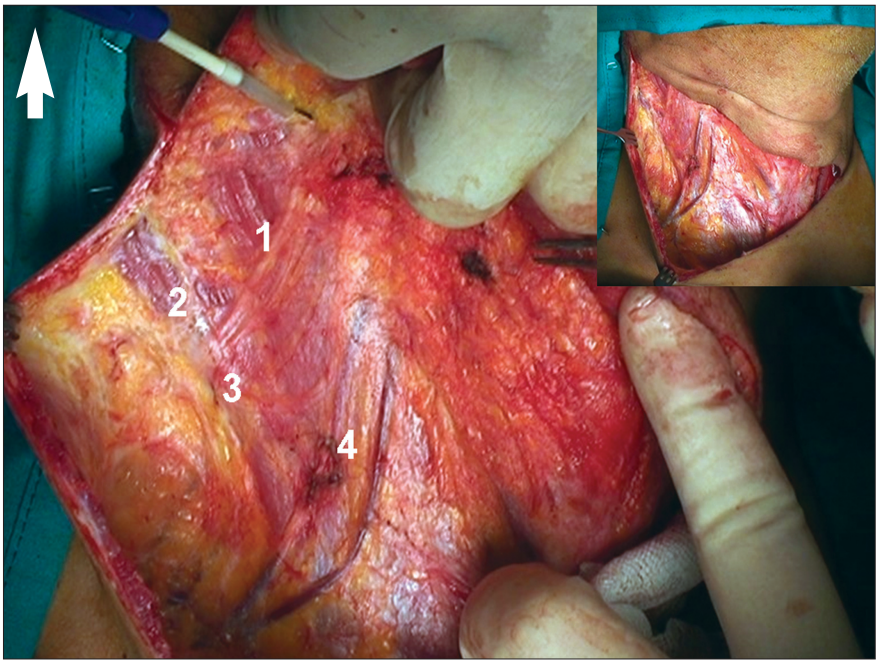

(1) Aurikularis magnus sinir, **(2)** Yüzeyel oksipital sinir, **(3)** Erb noktası, **(4)** Transvers servikal sinir

Lateral Boyun Diseksiyonu: V. Kompartman

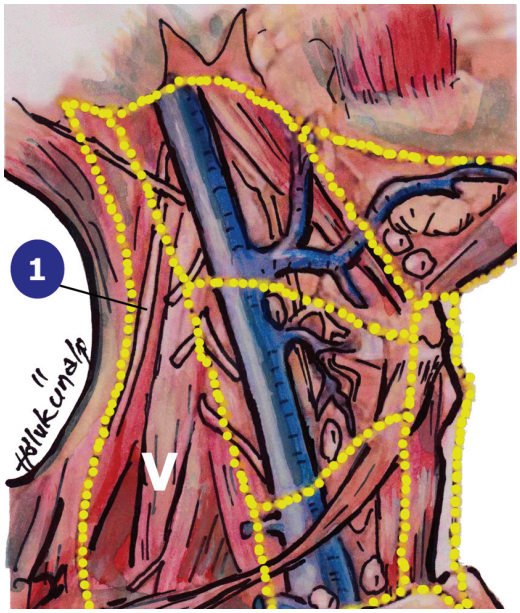

(1) Spinal aksesuar sinir

- **Önemli yapılar:** Eksternal juguler ven, spinal aksesuar sinir, aurikularis magnus, brakial pleksus, transvers servikal arter ve subklavian arter.
- **Kılavuz noktalar:** Klavikula, trapezius kasın ön kenarı, omohyoid kas.
- Bu kompartmandaki lenf ganglionları spinal aksesuar sinir ve transvers servikal artere yakın komşuluktadır.
- V. kompartman diseksiyonu spinal aksesuar sinirin bulunması ile başlar.
- Aksesuar sinir kranium içinde vagal ve spinal aksesuar sinirlerden kaynaklanır. Foramen laserum'dan çıkarak dallara ayrılır. Aksesuar sinirin internal ve medial dalı vagusla birleşerek larenksi inerve eder. Eksternal ve lateral dalı ise, internal juguler venin önünden geçerek, inerve ettiği SKM kasa girer. Daha sonra SKM kasın arka kenarının proksimalinden çıkarak V. kompartmanda inerve ettiği trapezius kasa girer. V. kompartmanda spinal aksesuar sinirin **"periferik bölümü"** bulunmaktadır.
- Aksesuar sinir anomalisi %6 oranında görülür. Anomalilerin %30'unda sinir SKM kasa girmez, kasın posteriorunda yer alır.

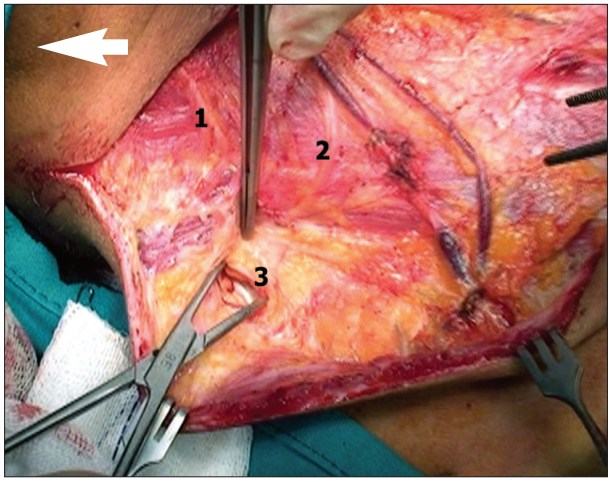

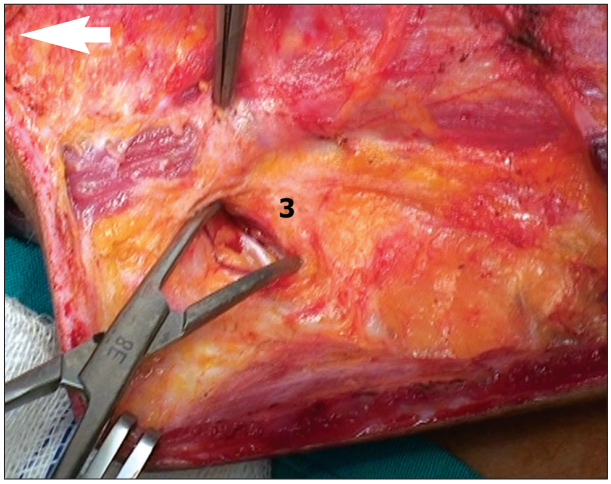

Spinal aksesuar sinirin V. kompartmanda bulunması. **(1)** Aurikularis magnus sinir, **(2)** Transvers servikal sinir, **(3)** Spinal aksesuar sinir

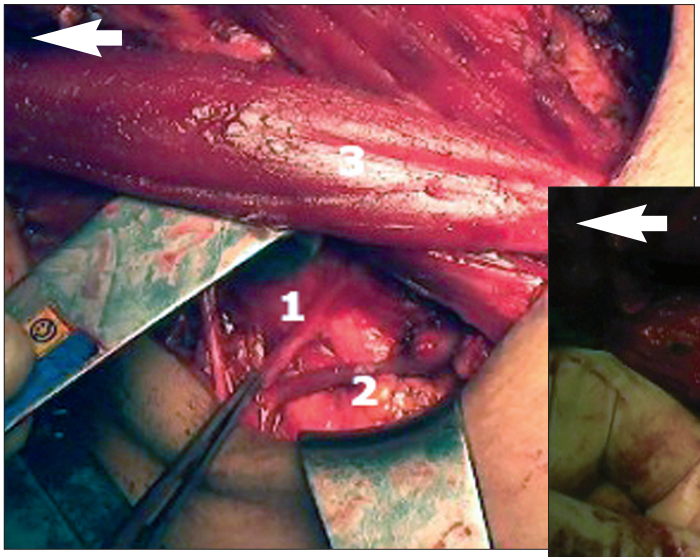

V. kompartmandaki önemli yapılar. **(1)** Transvers servikal arter, **(2)** Transvers servikal ven, **(3)** SKM kas

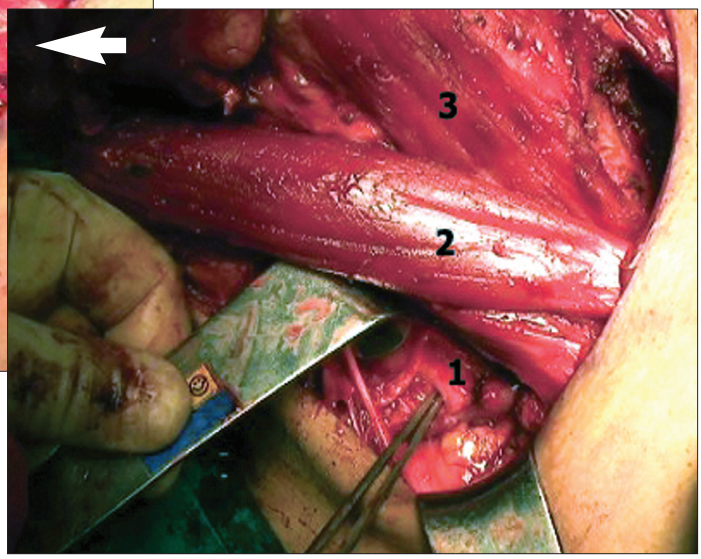

V. kompartmandaki önemli yapılar. **(1)** Brakial pleksus, **(2)** SKM kas, **(3)** Strep kaslar

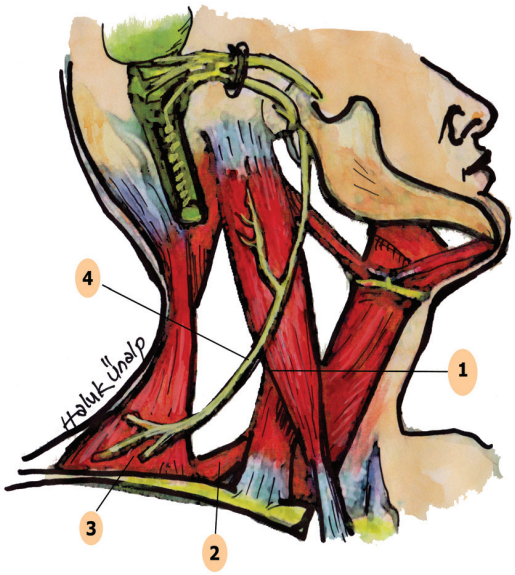

Aksesuar sinirin periferik bölümünün bulunması.
(1) Erb noktası, **(2)** Omohyoid kasın arka bacağı,
(3) Trapezius kas, **(4)** Spinal aksesuar sinir

- Aksesuar sinirin periferik bölümünün bulunmasında kılavuzluk yapan noktalar; **(1)** Sinirin SKM kasın arka kenarından çıktığı yer (Erb noktasının 1 cm proksimali), **(2)** Sinirin trapezius kasa girdiği yer (Trapezius ve omohyoid kasın arka bacağının kesiştiği noktanın 2 cm üzeri).
- Trapezius ve SKM kaslar, spinal aksesuar sinir ve servikal pleksusun dalları tarafından inerve edilir. Sinir hasarında gelişen **"omuz sendromu"**nda, kolun anterolateral rotasyon hareketinde kısıtlılık, kolun aşağıya indirilmesi ve kaldırılmasında ağrı gibi belirtiler gözlenir.

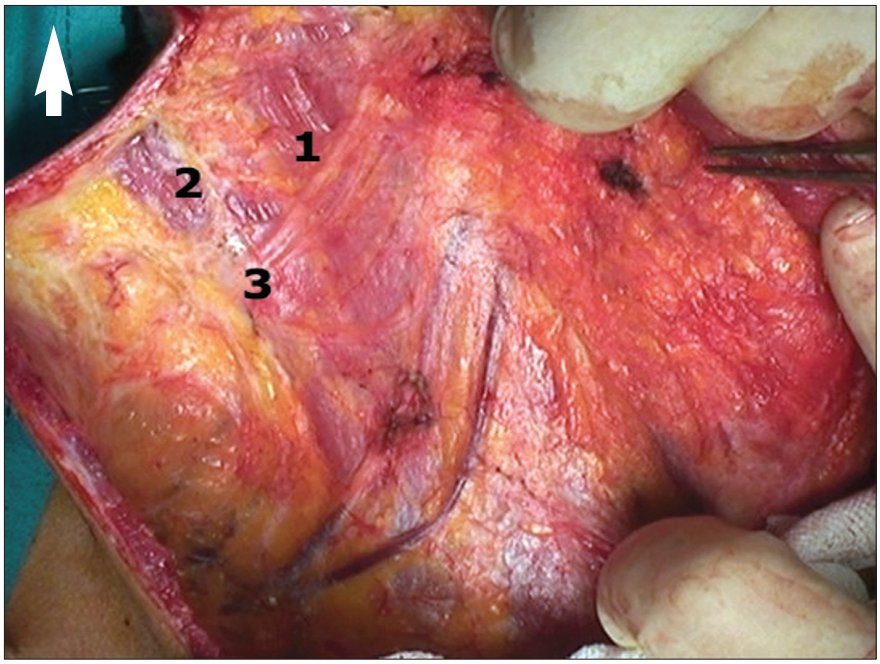

Aksesuar sinirin periferik bölümünün bulunması. **(1)** Aurikularis magnus sinir, **(2)** Yüzeyel oksipital sinir, **(3)** Erb noktası

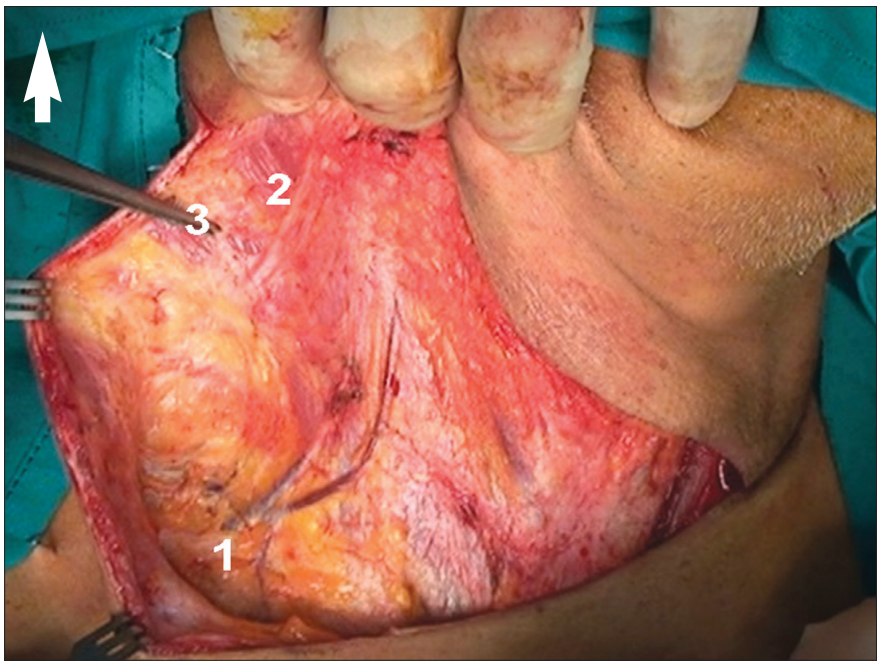

Aksesuar sinirin periferik bölümünün bulunması. **(1)** Aksesuar sinirin trapezius kasa girdiği yerin iz düşümü, **(2)** Aurikularis magnus sinir, **(3)** Yüzeyel oksipital sinir

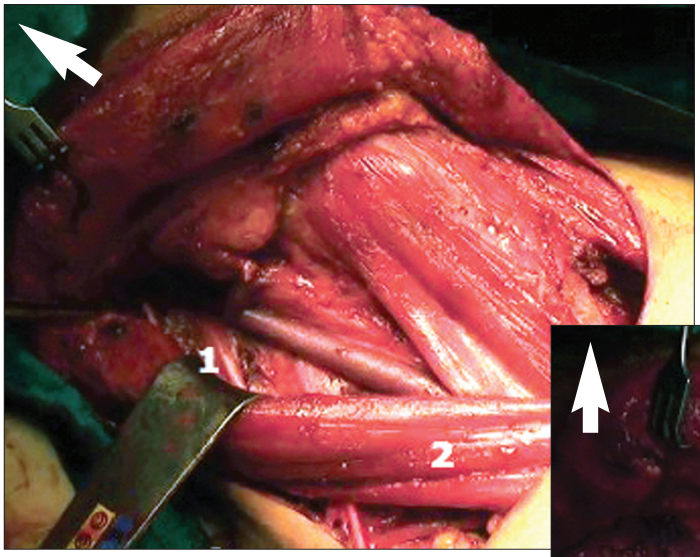

Spinal aksesuar sinirin II. kompartmandaki görünümü. **(1)** Spinal aksesuar sinir, **(2)** SKM kas

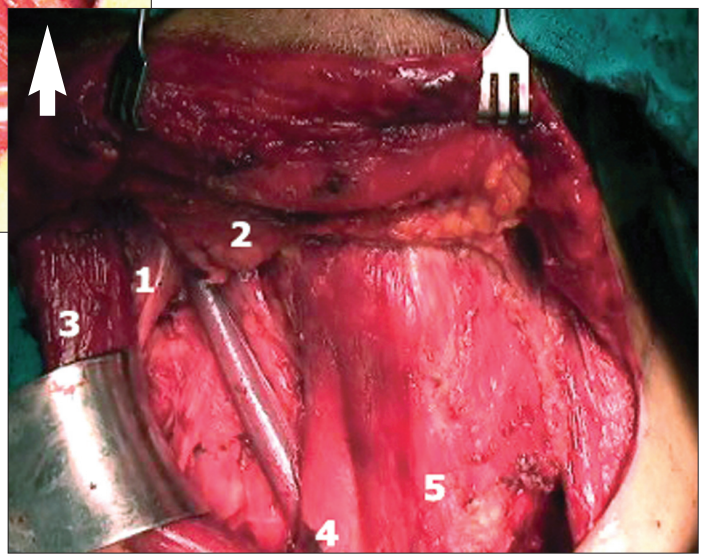

Spinal aksesuar sinirin II. kompartmandaki görünümü. **(1)** Spinal aksesuar sinir, **(2)** Submandibuler bez, **(3)** SKM kas, **(4)** Omohyoid kas, **(5)** Strep kaslar

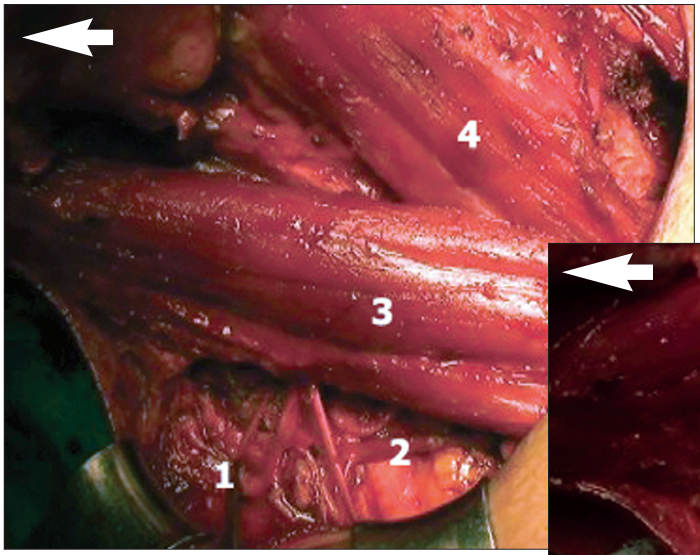

Spinal aksesuar sinirin V. kompartmanda trapez kasa girişi. **(1)** Spinal aksesuar sinirin trapezius kasa girişi, **(2)** Transvers servikal ven, **(3)** SKM kas, **(4)** Strep kaslar

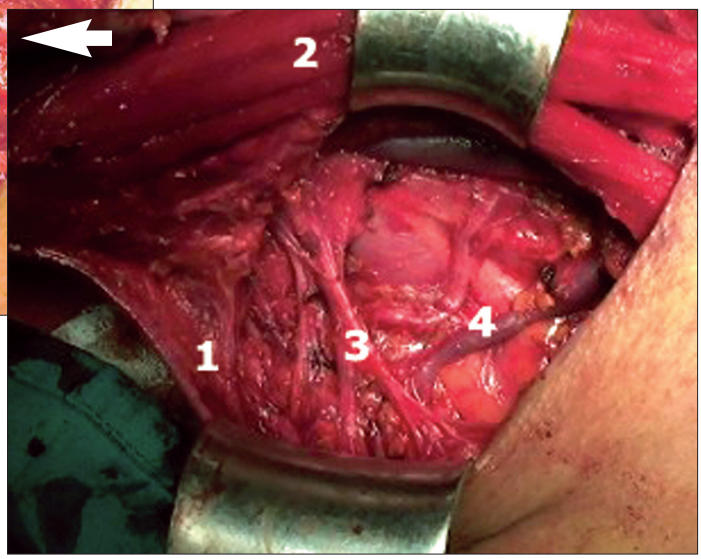

Spinal aksesuar sinirin V. kompartmanda trapez kasa girişi. **(1)** Spinal aksesuar sinirin trapezius kasa girişi, **(2)** SKM kas, **(3)** Servikal pleksus dalları, **(4)** Transvers servikal ven

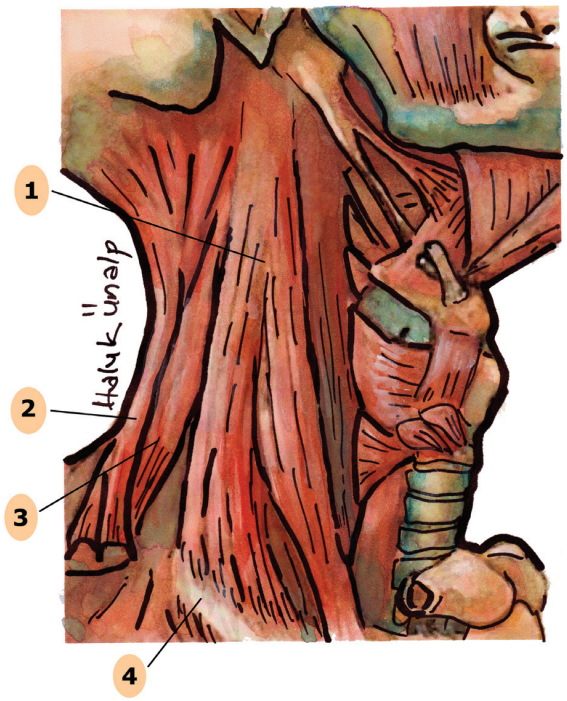

V. kompartman (şematik resimde SKM kas kaldırılmış durumda). **(1)** Skalen kaslar, **(2)** Levator skapula kas, **(3)** Trapezius kas, **(4)** Klavikula

- V. kompartmandaki yağlı gözeli dokular kaldırıldığında levator skapula ve skalen kaslar ortaya çıkar.
- Spinal aksesuar sinirin arkasında transvers servikal arterin distali ve servikal pleksusun dalları bulunur.
- Supraklavikuler alanın diseksiyonu amacıyla omohyoid kasın arka bacağı kesilir.
- V. kompartmanın medial bölümünde brakial pleksus ve frenik sinir bulunur. Bu iki önemli yapıyla III. ve IV. kompartmanların diseksiyonu sırasında da karşılaşılır.

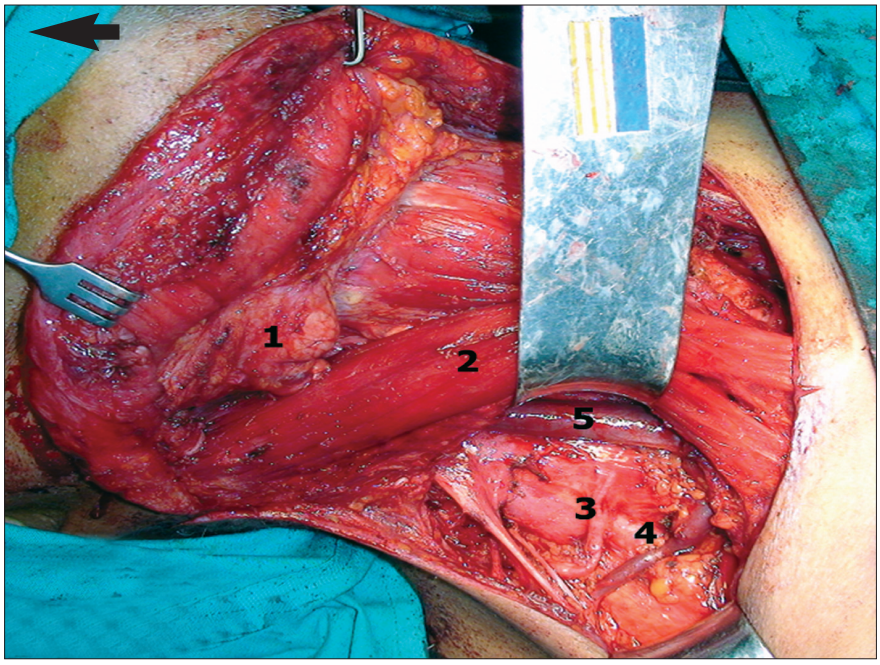

V. kompartman diseksiyonunun tamamlanmış görünümü. **(1)** Submandibuler bez, **(2)** SKM kas, **(3)** Transvers servikal arter, **(4)** Transvers servikal ven, **(5)** Vena jugularis interna

Lateral Boyun Diseksiyonu: II., III. ve IV. Kompartman

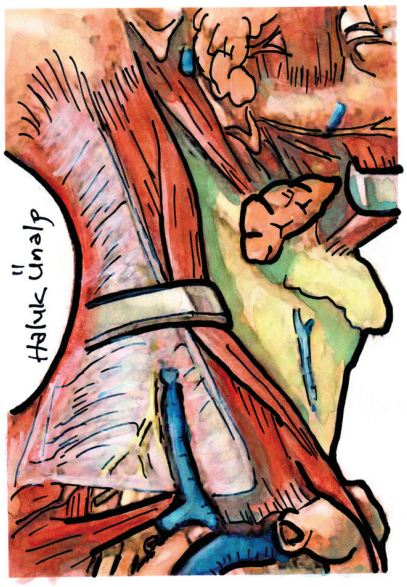

- **Önemli yapılar:** Spinal aksesuar sinir, servikal pleksus, brakial pleksus, karotis arter, internal juguler ven, vagus, hypoglossal sinir, frenik sinir, duktus torasikus.
- **Kılavuz noktalar:** Atlas kemiğin transvers çıkıntısı, omohyoid kas, digastrik kasın arka karnı.
- Bu bölgenin diseksiyonuna başlanmadan önce SKM kas posteriora doğru ekarte edilir. Digastrik kasın arka bacağı yukarıya doğru kaldırılarak, aksesuar sinir SKM kasa girdiği yere kadar diseke edilir.
- II. kompartmanda, aksesuar sinir levator skapula kasının üzerindedir.
- Digastrik kasın arka tarafında fasyal arterin dalları, lingual arter ve ven bulunur.
- Aksesuar sinirin proksimal bölümü internal juguler vene çok yakındır.
- Aksesuar sinirin medialinde tirohyoid kası inerve eden hypoglossal sinir bulunur.
- Hypoglossal sinir, dilin motor inervasyonunu sağlar. Bu sinirin yaralanmalarında dil ağız içinde lezyon tarafının karşıt yönüne, ağız dışına çıkarıldığında ise lezyon tarafına doğru yönelir.
- II. kompartman diseksiyonunun üst sınırı atlas kemiğin transvers çıkıntısıdır, bu bölgede oksipital arter dallarının diseksiyon sırasında yaralanabileceğini bilmek gerekir.

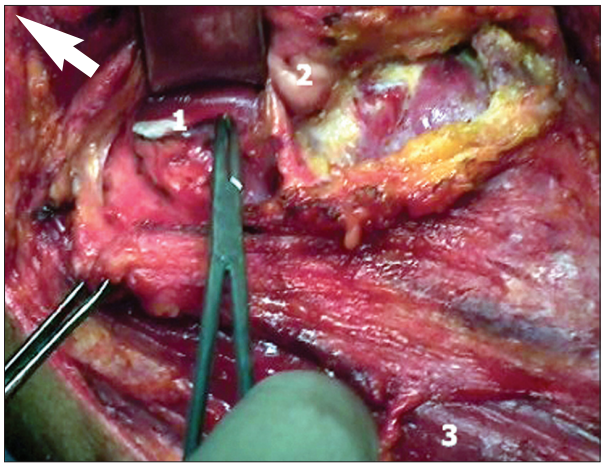

Sağ lateral kompartman diseksiyonu. **(1)** Digastrik kasın arka bacağı, **(2)** Submandibuler bez, **(3)** SKM kas

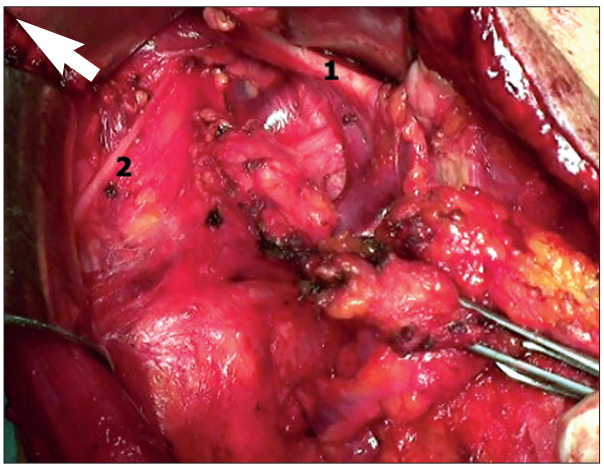

Sağ lateral kompartman diseksiyonu. **(1)** Digastrik kasın arka bacağı, **(2)** Spinal aksesuar sinir



Lateral kompartman. **(1)** Vagus, **(2)** Omohyoid kas, **(3)** Strep kaslar, **(4)** Frenik sinir, **(5)** Levator skapula kas, **(6)** Trapezius kası, **(7)** Spinal aksesuar sinir

- III. ve IV. kompartmandaki yağlı gözeli doku kaldırılınca servikal pleksus, brakial pleksus ve frenik sinir görülür. Bu yapılar diseksiyon sırasında bulunup korunmalıdır.
- Brakial pleksus 5., 6., 7., 8. servikal sinir ile 1. torasik sinirin birleşmesiyle oluşur.
- Brakial pleksus beyaz renkte, fibrotik yapıda, üçgen şeklindedir.
- Servikal lenf metastazlarının veya akciğer apeks tümörlerinin brakial pleksusa basısı sonucu **"Pancoast sendromu"** gelişebilir.
- Servikal pleksusu, C1-C4 servikal sinirin anterior dallarının yaptığı anastomozlar oluşturur.
- Servikal pleksus, anterior ve median skalen kasların arasındadır.
- Frenik sinir anterior skalen kasın yüzeyinde ve brakial pleksunun medialinde konumlanır.
- Frenik sinir yaralanmalarında diafragma elevasyonu gelişir. Genellikle asemptomatiktir ancak bazı olgularda vital kapasite ve inspiratuar kapasitede %25, zorlu ekspiratuar volümde %40 dolayında azalmaya neden olabilir.
- Omohyoid kas, kural olarak internal juguler venin üzerinden geçip SKM kası çaprazladığı yerden kesilir. Omohyoid kas kesilince transvers servikal arter kolaylıkla bulunur.
- İnternal juguler ven ve karotis üzerindeki fasya ile birlikte bölgedeki tüm yağlı gözeli dokular çıkarılır.
- IV. kompartman diseksiyonu sırasında lenfatik damarların veya duktus torasikusun yaralanabileceği unutulmamalıdır.

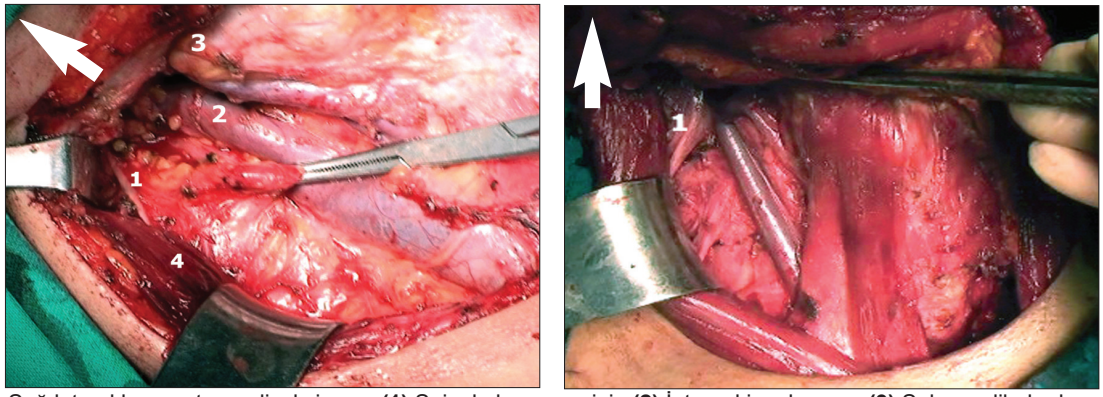

Sağ lateral kompartman diseksiyonu. **(1)** Spinal aksesuar sinir, **(2)** İnternal juguler ven, **(3)** Submandibuler bez, **(4)** SKM kas

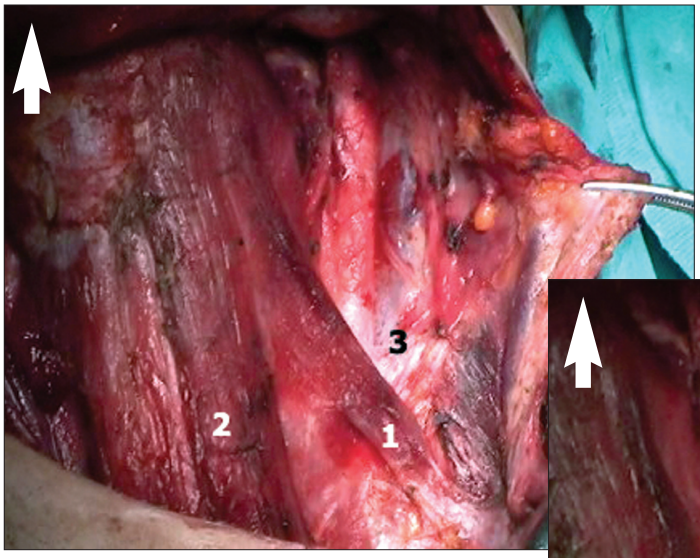

Sol lateral kompartmanda omohyoid kasın kesilmesi. **(1)** Omohyoid kas, **(2)** Strep kaslar, **(3)** Vena jugularis interna

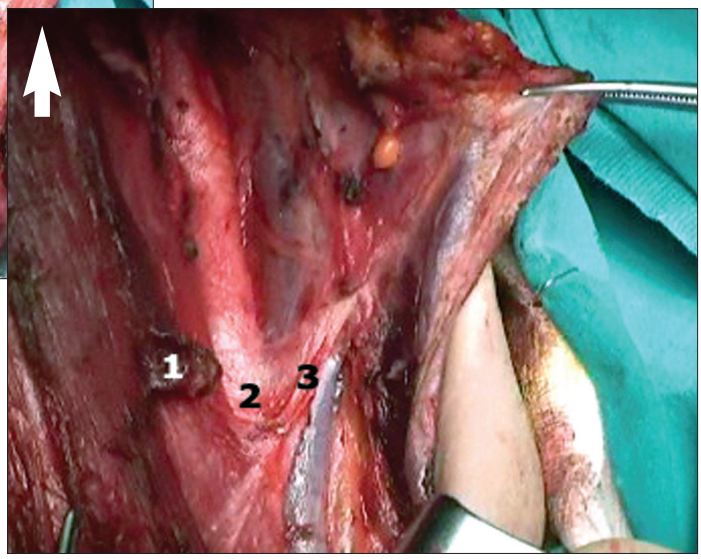

Sol lateral kompartmanda omohyoid kasın kesilmesi. **(1)** Kesilmiş omohyoid kas, **(2)** Karotis arter, **(3)** Vena jugularis interna

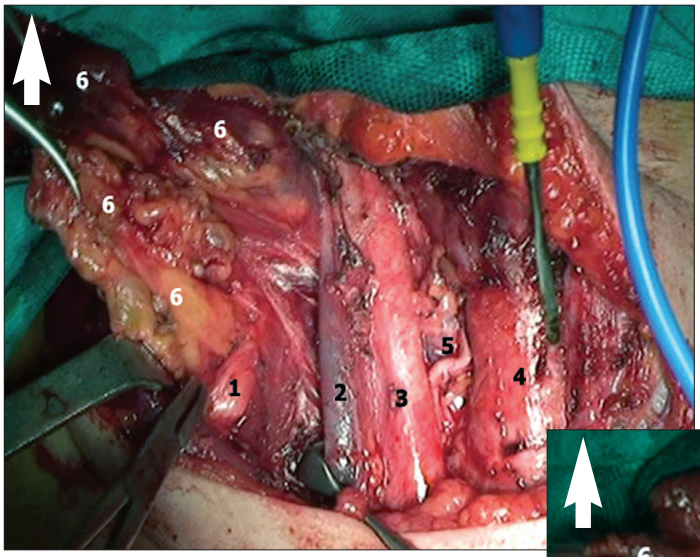

Lateral kompartman diseksiyonunda önemli yapılar. **(1)** Brakial pleksus, **(2)** Vena jugularis interna, **(3)** Karotis arter. **(4)** Trakea, **(5)** İnferior larengeal sinir, **(6)** Diseksiyon materyali

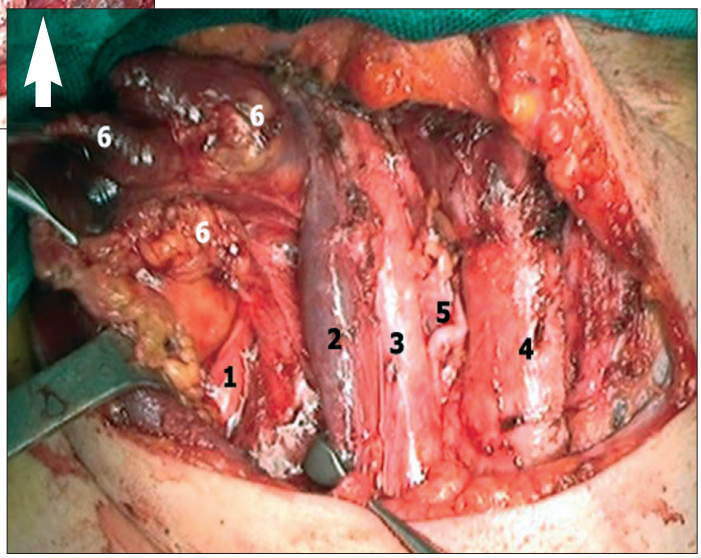

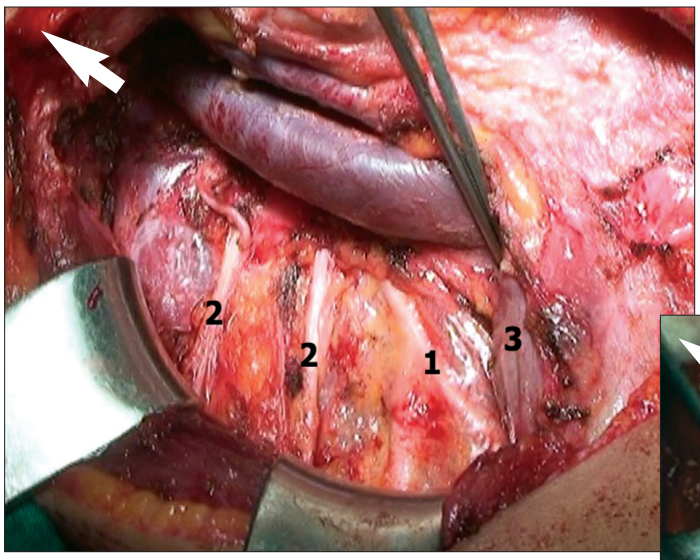

Lateral kompartman diseksiyonunda önemli yapılar. **(1)** Frenik sinir, **(2)** Servikal pleksus, **(3)** Vena jugularis interna

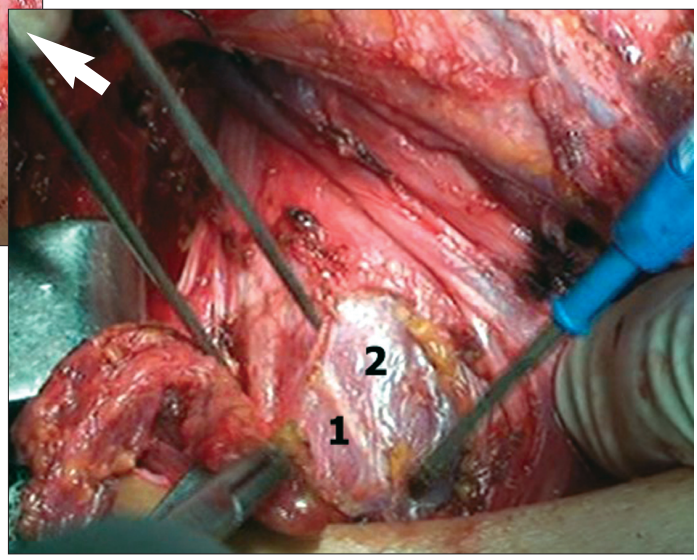

Lateral kompartman diseksiyonunda önemli yapılar. **(1)** Frenik sinir, **(2)** Skalen kaslar

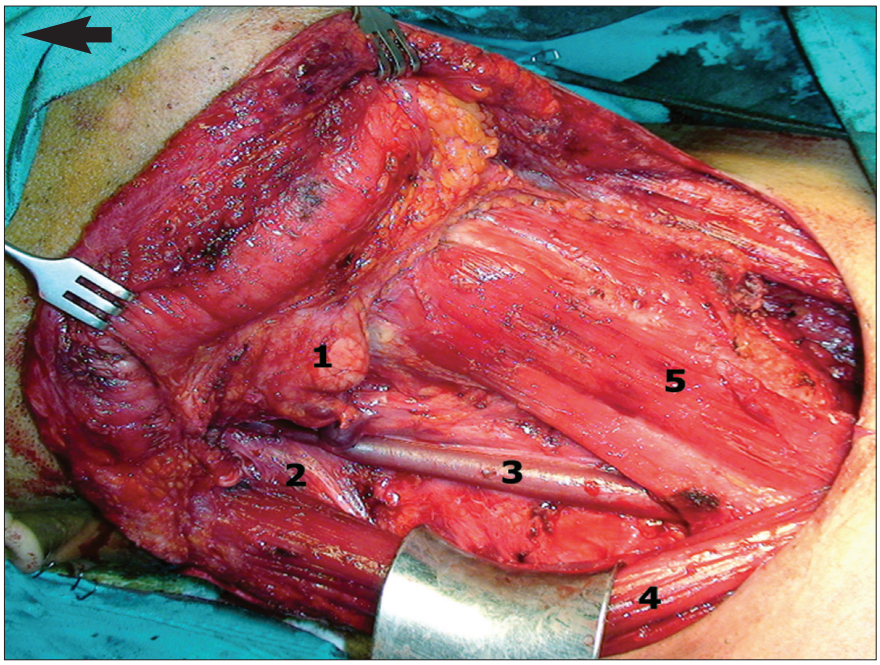

Tamamlanmış II-IV kompartman diseksiyonu. **(1)** Submandibuler bez, **(2)** Spinal aksesuar sinir, **(3)** Vena jugularis interna, **(4)** SKM kas, **(5)** Strep kaslar

Santral Boyun Diseksiyonu: VI. Kompartman

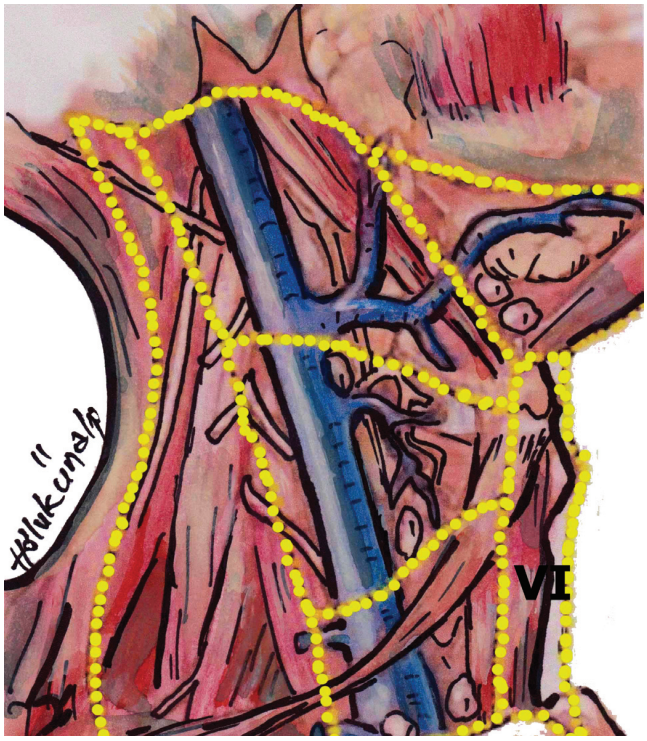

- **Önemli yapılar:** Anterior juguler ven, infrahyoid kaslar, tiroid, paratiroid bezler, inferior tiroid arter, inferior larengeal sinir, trakea, servikal özofagus, brakiosefalik arter, vagus, subklavian arter.
- **Kılavuz noktalar:** Jugulum, hyoid kemik, karotis arter.
- Santral kompartman olarak adlandırılan VI. bölge, prelarengeal (Delfian), pretrakeal ve rekürren lenf ganglionlarını içerir.
- Tiroid kanserleri, lenf metastazlarını öncelikle santral kompartmana yapar.
- Diseksiyonun üst sınırı hyoid kemik, alt sınırı sternumun juguler çentiği, lateral sınırı karotis arterdir.
- Santral kompartmandaki ganglionların çoğu trakeoözofageal oluk ve inferior larengeal sinir etrafındadır.
- Diseksiyon sırasında inferior larengeal sinir, üst mediastenden çıkış yerinden larenkse girene kadar diseke edilip görünür hale getirilmelidir.
- İnferior larengeal sinir ve paratiroid bezler korunarak bölgedeki yağlı gözeli doku çıkarılır.
- Özellikle alt paratiroid bezlerin beslenmesi bozulabilir. Beslenmesi bozulan paratiroid bez veya bezler SKM kasa ototransplante edilir.
- Medüller kanserlerde servikal timusun çıkarılması önerilmektedir.
- Standart tiroidektomi insizyonu santral lenf diseksiyonu için yeterlidir.

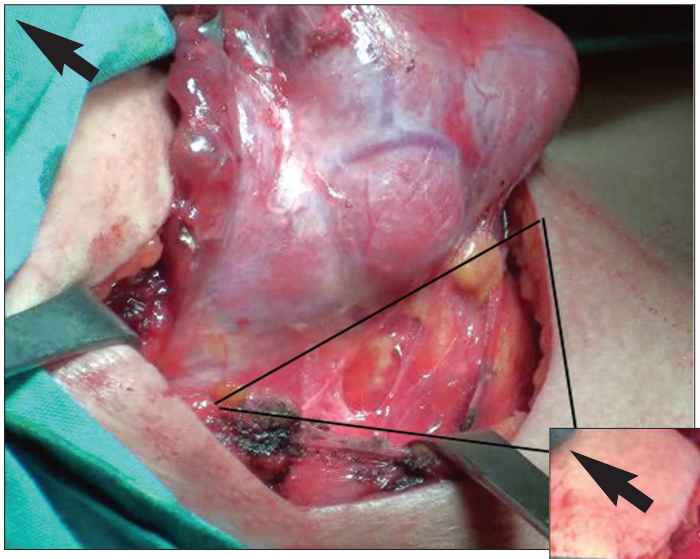

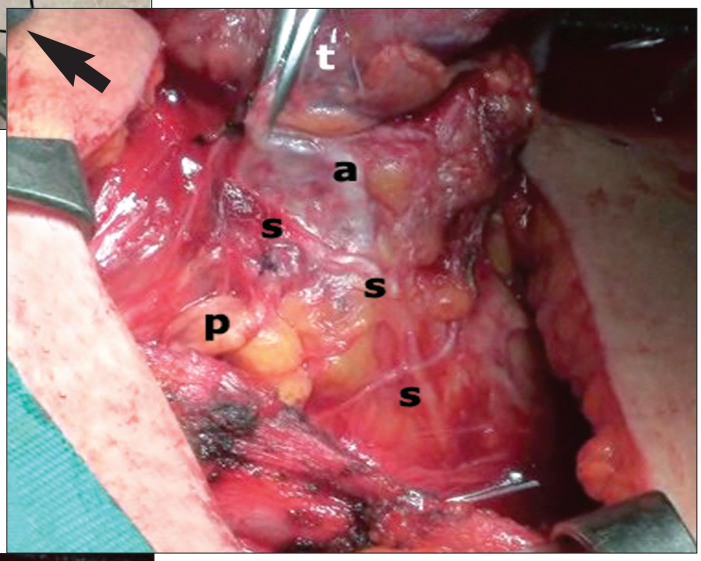

Sağ santral diseksiyon. **(s)** İnferior larengeal sinir, **(a)** İnferior tiroid arter, **(p)** Üst paratiroid

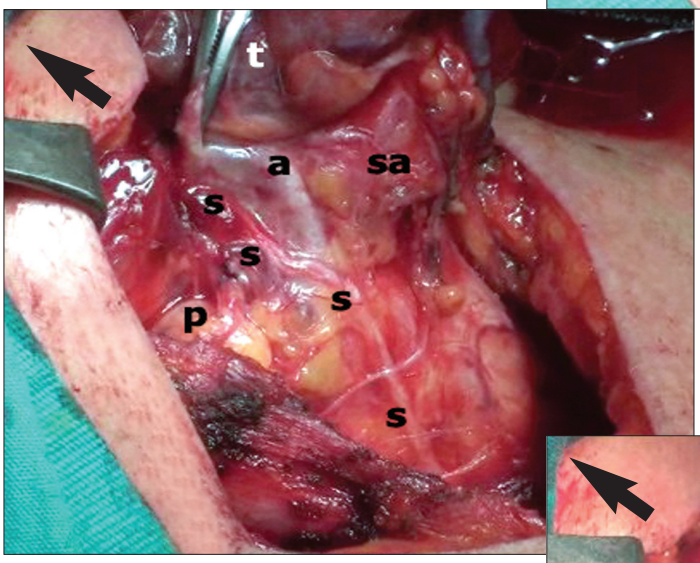

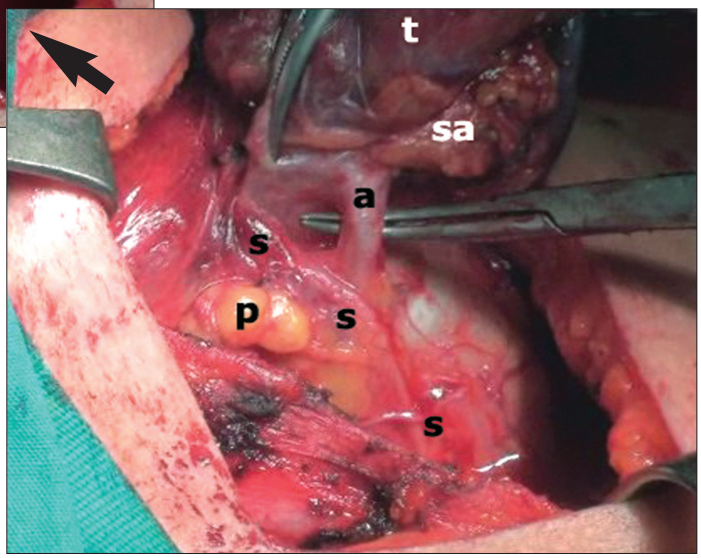

Sağ santral diseksiyon. **(s)** İnferior larengeal sinir, **(a)** İnferior tiroid arter, **(p)** Üst paratiroid, **(sa)** Santral diseksiyon materyali, **(t)** Tiroid

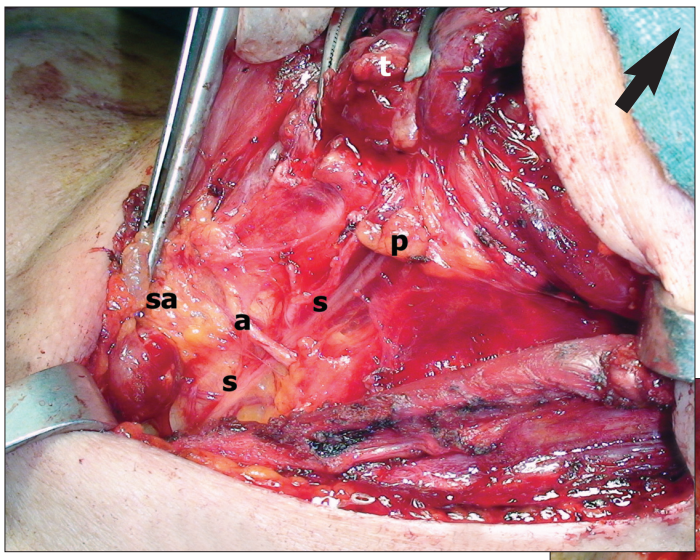

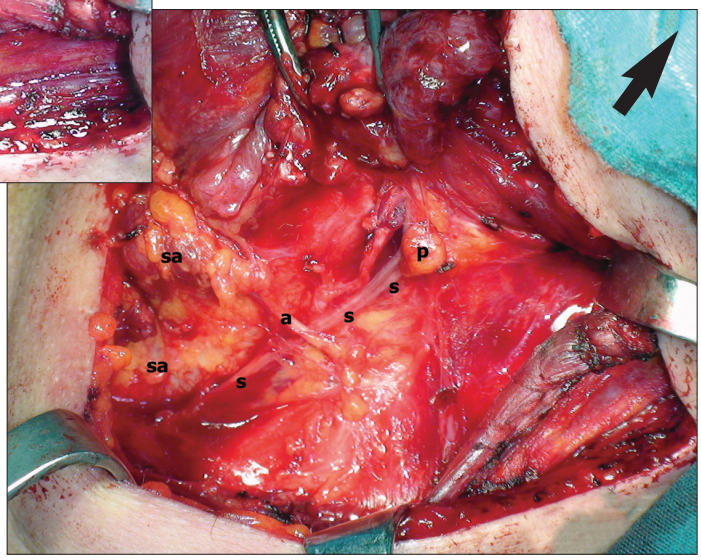

Sol santral diseksiyon. **(s)** İnferior larengeal sinir, **(a)** İnferior tiroid arter, **(p)** Üst paratiroid, **(sa)** Santral diseksiyon materyali, **(t)** Tiroid

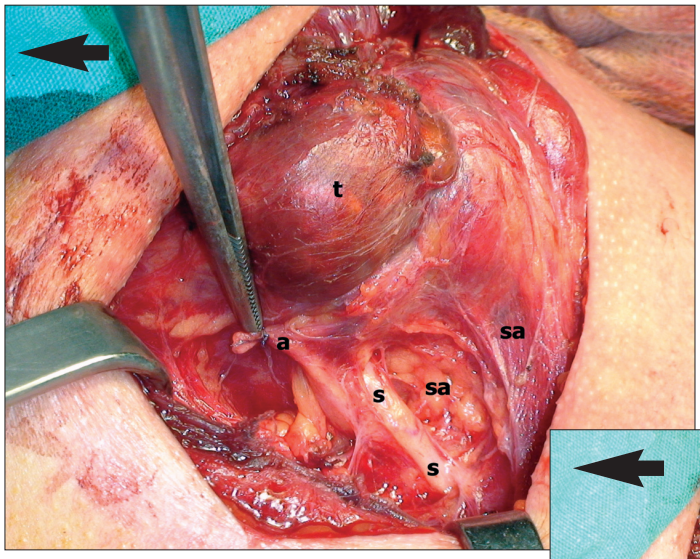

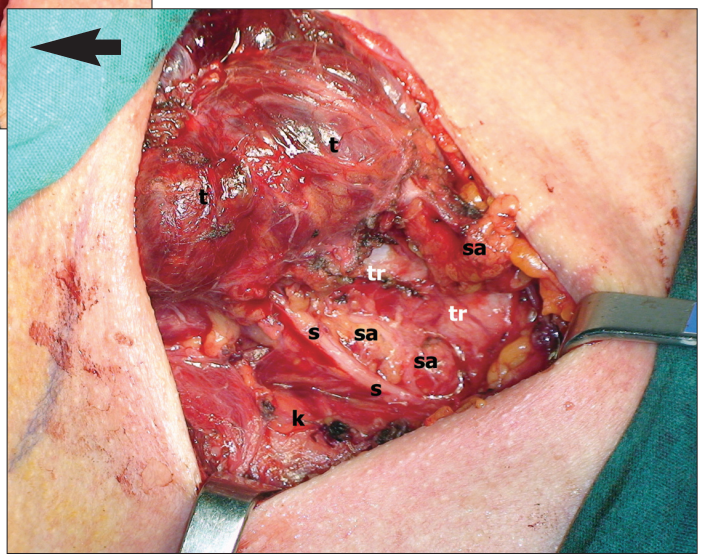

Sağ santral diseksiyon. **(s)** İnferior larengeal sinir, **(a)** İnferior tiroid arter, **(p)** Üst paratiroid, **(sa)** Santral diseksiyon materyali, **(t)** Tiroid, **(k)** Karotis arter, **(tr)** Trakea

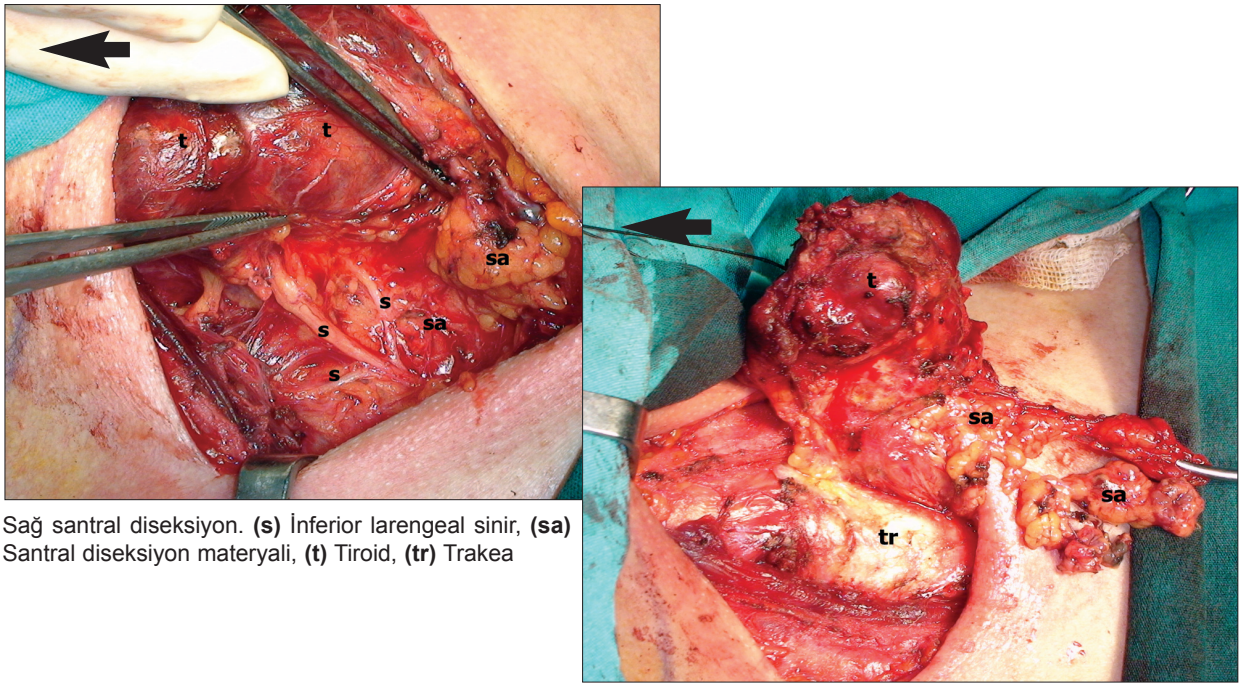

Sağ santral diseksiyon. **(s)** İnferior larengeal sinir, **(sa)** Santral diseksiyon materyali, **(t)** Tiroid, **(tr)** Trakea

Kaynaklar

- Bocca E, et al. Functional neck dissection. A description of operative technique. Arch Otolaryngol Head Neck Surg,1980.
- Medina JE. A rational classification of neck dissection. Otolaryngol Head Neck Surg,1989.
- Robbins KT, et al. Standardizing neck dissection terminology. Official report of the Academy's Committee for Head and Neck Surgery and Oncology. Arch Otolaryngol Head Neck Surg,1991.
- Gavilan J, et al. Functional neck dissection: three decades of controversy. Ann Otol Rhinol Laryngol,1992.
- Udelsman R. Modified Radical Neck Dissection. Surgery of the Thyroid and Parathyroid Glands, Springer, 2007.
- Robbins KT, et al. Neck Dissection Classification: Update. Arch Otolaryngol Head Neck Surg,1992.
- Lucioni M. Practical Guide to Neck Dissection. Springer, 2007
- Gavilan J, et al. Functional and Selective Neck Dissection. Thieme Medical Publishers, Inc., 2002.

Paratiroid Cerrahisinin Tarihsel Gelişimi



Küçük oluşumlar, özellikle işlevleri bilinmiyorsa, cerrahi girişimler sırasında gözden kaçabilirler. Günümüzde bile erişilmesi bazen güç olabilen paratiroid bezler için de bu görüşün geçerli olduğunu söylemek yanlış olmaz. Thomas Wharton 1656'da "glandula thyroidea"ya ilişkin ayrıntılı yazısında paratiroid bezlerden söz etmedi. Paratiroid bezlerin ilk tanımı 1850 yılında, Londra Doğal Tarih Müzesi yöneticisi ve anatomist, Sir Richard Owen tarafından yapıldı. Müzeye Hindistan Devleti tarafından armağan edilen bir gergedanın ölümü üzerine yaptığı otopside Owen paratiroid bezleri gözlemledi. Konuya ilişkin Zoological Proceedings of London dergisinde yayınlanan makalesinde, paratiroid bezleri "tiroid bezin her iki yanında yerleşik gizemli yapılar" olarak betimlendi. Ancak histolojik kanıttan yoksun olan makale ilgi görmedi.

İsveç, Uppsala Üniversitesi'nde bir tıp öğrencisi olan Ivar Sandström 1887'de, 50 insan kadavrası üzerinde yaptığı çalışmalar sonucu; bu küçük glandüler yapıların konum, boyut ve beslenmelerini içeren kapsamlı bir tanımlamasını yaptı. Sandström bu yapıları "glandüle paratyroideae" olarak adlandırdı. "İnsanlar ve Bazı Hayvanlardaki Yeni Bir Bez Üzerine" başlıklı makalesi, gladüler yapıların beslenmelerinin inferior tiroid arterden sağlandığı ve beslenmeyi sağlayan dalların birden fazla olabileceği gibi çok önemli konulara değiniyordu. Ancak, Almanca yazılarak Alman dergilerine sunulan, bu değerli çalışma Alman editörler tarafından yayına kabul edilmedi. Sonradan İsveç dilinde Uppsala Madical Journal'da basıldı. Beklide bu yeteneğin genç yaşta intiharına, buluşunun anlaşılmamasının ve kabul edilmemesinin olumsuz sonuçları yol açtı.

Sandström'ün paratiroidler ve beslenmelerine ilişkin ayrıntılı çalışmaları, Johns Hopkins, Baltimore'den Herbert M. Evans'ın katkılarıyla pekiştirildi. Evans beslenme çeşitliliklerini saptayarak glandüler işlevin kan beslenmesiyle sürdürülebileceğini bildirdi. Evans'ın hocası olan William Halsted cerrahi sezgileriyle sonucu çıkardı; inferior tiroid arter, tiroid bezine yakın ve paratiroid bezine giden dalı korunarak bağlanmalıydı.

Tiroid cerrahisinin tarihsel gelişiminde, Halsted'in Billroth ve Kocher'in cerrahi yaklaşım biçimleriyle ilgili gözlemlerini aktarmıştık. Özetlersek; Halsted "Kocher kansız bir alanda, tiroid kapsülü içinden yavaş ve titiz çalışırdı. Billroth ise kanamalara aldırış etmeden ve dokulara fazla özen göstermeden hızlı çalışırdı. Bu nedenle Billroth, girişimlerinde paratiroidleri çıkartmış ya da beslenmelerini bozmuş olabildiği gibi çoğu kez kalıntı tiroid dokuları da bırakırdı" diyordu. Bu gözlem günümüzde de önemini sürdürüyor; çünkü başarılı endokrin cerrahi girişimleri için gerekli olan erdemleri içeriyor.

Billroth'un öğrencileri girişim sonrası oluşan hipokalseminin tanımını sağladılar. Anton Wölfler, Billroth tarafından total tiroidektomi uygulanmış ilk hastadaki tetaninin tam ve ayrıntılı bir betimlemesini yaptı. Bu hasta üç hafta boyunca tetani bulguları gösterdikten sonra iyileşmişti. Nathan Weiss postoperatif tetani gelişen hastalara ilişkin daha çok veri topladı. Bu deneyimler Mikulicz'in, arka tiroid kapsülünün korunmasını amaçlayan, kendi yöntemini geliştirmesine yol açtı. Paratiroid işlevlerine ilişkin veriler cerrahi komplikasyonlardan doğarak paratiroid görevlerinin tam olarak anlaşılmasından önce ortaya çıkmıştı.

1891'de Fransız fizyolog Eugene Gley paratiroid bezlerinin işleviyle tetani arasındaki ilişkiyi kurdu. Tiroid ve paratiroid bezleri alınmış fareler ve tavşanlardaki tetaniyi tanımlayarak yalnızca paratiroidlerin çıkartılmış olmasının bile aynı sonucu yarattığını ortaya koydu.

İlk paratirod ototransplantasyonu 1892'de Anton von Eiselsberg tarafından Viyana, Avusturya'da gerçekleştirildi. Eiselsberg tiroid ve paratiroid dokularını kedilerin preperitoneal boşluğuna transplante etti. Transplantları besleyen yeni damarlar geliştiğini, transplantlar kaldırıldıktan sonra tetaninin tekrar oluştuğunu kanıtladı.

Johns Hopkins, Baltimore'dan William J. Mac Callum (1908) paratiroid ekstraktının deney hayvanlarında tetaniyi düzelttiğini bildirdi. J. Mac Callum kalsiyumun sinir iletimi ve kas işlevlerindeki etkisini gözleyerek, paratiroid bezlerin kalsiyum metabolizmasında bir katkısı olabileceği varsayımını gündeme getirdi. Bu çarpıcı varsayım daha sonra Carl Voegtlin tarafından deneylerle kanıtlandı. Voegtlin paratiroidektomiden kaynaklanan tetaninin paratiroid ekstraktı ya da kalsiyum enjeksiyonlarıyla düzeltebileceğini gösterdi. Mac Callum 10 yıl süreyle bu buluşunun değerinin ve öneminin farkında olmadı. 1907'de John Hopkins'den William Halsted postoperatif tetaniyi tedavi etmek amacıyla paratiroid ekstraktı ve kalsiyum klorür kullandı ve hipoparatiroidinin paratiroid transplantasyonuyla düzeltilebileceğini bildirdi. Ancak paratiroid ekstraktı ile ilgili sorun; üretiminin güçlüğü yanında, etkinliğinin düzenli olmamasına yol açan değişken biyolojik yapısıydı. Adolf Hansen öküz paratiroid bezlerinden ekstrakt elde etmenin bir yöntemini buldu. Hayvanlardaki deneysel çalışmalarında bu ekstraktın tetaniyi düzelttiğini ve paratiroidektomi uygulanmış köpeklerde serum kalsiyumunu yükselttiğini gözledi. Ancak uzun süre uygulandığında osteoporoza yol açtığını da bildirdi. Elde ettiği

bulgular James P. Collip tarafından gerçekleştirilen bir dizi deneylerle desteklendi.

Periferik dolaşımdaki parathormonun saptanmasını sağlayan immunoassay yöntemi Yalow ve Berson (1963) tarafından geliştirildi. 1977'de paratiroid hormon geninin DNA dizini saptanarak buna ilişkin cDNA 1981'de kopyalandı. Günümüzde hiper paratiroidinin tedavisi amacıyla uygulanan insan rekombinan paratiroid hormonu vardır. Yirminci yüzyılın ilk on yılı boyunca parathormon (PTH) eksikliğine ilişkin sorunların anlaşıldığı sanıldı. Tedavi amacıyla bazı yöntemler uygulandı. Ancak PTH'ın temel işlevi çözülemedi. Gerek fizyologlar gerekse cerrahlar paratiroid aktivitesini ve kalsiyum metabolizmasını çözme uğraşı içindeydi.

1891'de von Recklinghausen kemiklerin fibrokistik hastalığı (osteitis cystica fibrosa) adıyla bir hastalık tanımladı. 1904'te Askanzy, fibrokistik kemik hastalığına eşlik eden paratiroid tümörünü belirledi. 1906'da Jacob Erdheim büyümüş paratiroid bezlerinin osteitis fibrosa cystica ve osteomalasi gibi kemik hastalıklarıyla ilişkili olduğunu bildirdi. Ancak o günkü bilgilere göre paratiroid tümörü organizmanın fibrokistik kemik hastalığına karşı, dengeleyici bir yanıtı olarak düşünüldü. Bu yanlış varsayım, somut bir kanıt gösterilmemesine karşın, desteklendi.

Felix Mandl (1892-1957), femur kırığı ve yaygın kemik ağrılarıyla başvuran hastası, Albert Gahne'de radyologlar tarafından görüntülenmiş birçok kemik kisti ile birlikte serum ve idrarda yüksek kalsiyum düzeyi saptadı. Mandl hastasını paratiroid ekstreleriyle tedavi etmeyi denedi, başarısız oldu. Dozun yetersiz olduğunu düşünerek, bir travma kurbanından taze paratiroid dokusu elde edip hastaya transplante etti. Sonuç yine olumsuzdu. Mandl, Viyana Cerrahi Birliğinin yıllık toplantısında transplante ettiği dokunun gerçek paratiroid dokusu olduğunu kanıtlayamadığından meslektaşlarından sert eleştiriler aldı. Mandl düşünce akımını tümüyle değiştirip hastasını ameliyata aldı ve boynunda saptadığı paratiroid tümörünü çıkarttı (1925). Cerrahi girişimi, klinik başarı ve düzelme dönemi izledi. Mandl o güne kadar süregelen bilimsel ortak görüşü tersine çevirmişti. Daha sonra nüksle kaybedilen bu hasta, belki de girişim uygulanmış ilk paratiroid kanseri vakasıydı. İletişim olanaklarının çok yetersiz olduğu, o dönemde 1926'da Chicago, Cook Country Hastanesi'nde, E. J. Lewis, Mandl'ın uygulamasından habersiz bir paratiroid tümörü çıkarttı. Girişimden bir süre sonra ölen bu hasta da büyük olasılıkla paratiroid kanseriydi.

Kaptan Charles Martell ABD ticaret filosunda uzman bir denizciydi. 1918 yılında 22 yaşında iken, yaklaşık 185 cm. boyunda yakışıklı bir gençti. Kaptan Martell'in hastalığı şiddetli osteopati ve nefrolityaz bulgularıyla ortaya çıktı. Martell 1926'da Massaachusetts General Hospital'a (MGH) başvurduğunda 18 cm kısalmıştı. Bu başvuruya kadar geçen dönemde 8 kez kemik kırılması geçiren hastada, çok belirgin kifoz oluşmuştu ve dayanılmaz kemik ağrılarından yakınıyordu. Dr. E. P. Richardson tarafından gerçekleştirilen iki servikal girişim başarısızlıkla sonuçlandı. Üçüncü girişimi Dr. Russel Patterson, Newyork'ta uyguladı (1932). Sonuç yine olumsuzdu. Martell MGH'a döndü. Dr. Oliver Cope ve Dr. Edward D. Churchill, ard arda her hangi bir lezyon bulamadıkları üç girişim yaptılar. Bu ameliyatlar sırasında Martell'a total tiroidektomi de uygulandı.

MGH'da yattığı süreçte odasında sürekli anatomi ve tıp kitapları okuyan Kaptan, edindiği bilgilerden tümörün göğsünde aranması gerektiği izlenimini edinmiş olmalı ki ve bir mediastinotomi istedi. Churchill tarafından Cope'un yardımıyla gerçekleştirilen 7. girişimde mediastinumda 3 cm çaplı, enkapsüle, kahverengi bir kitle bulundu. Cerrahlar kitlenin %90'ının eksize ederek, kalıntıyı vasküler bir pediküle sternal çentik dolayına iliştirdiler. Ameliyattan 3 gün sonra tetami gelişti. Klinik bulgular olumlu yönde giderken, 6. haftada taşa bağlı üreter tıkanması bulguları ortaya çıktı. Bu tablonun giderilmesi amacıyla yapılan girişim sonrası Kaptan Martell larnygospasm ile kaybedildi. Cope ve Churchill 1932'den sonraki yıllarda birçok başarılı paratiroid girişimi gerçekleştirdi. Aslında ABD'deki ilk başarılı paratiroidektomiyi St. Louis, Missouri'deki Washington Üniversitesi, Barnes Hastanesi'nde İsaac Y. Olch 1928'de yapmıştı. Olch, tiroid sağ alt polünde saptadığı 3x3 cm boyutlarındaki adenomu başarıyla rezeke etmişti.

Paratiroid cerrahisinin kesin atılımı 1920'lerin sonu 1930'ların başında gerçekleşti. Paratiroid hastalığına ilişkin kemik lezyonlarının fizyopatolojisini ayrıntılı biçimde araştırarak, hiperparatiroidiyi ayrı bir klinik sendrom olarak tanımlayan Fuller Allbright'ın bu konudaki katkıları unutulmamalıdır. Bu aşamada gündemdeki en önemli konulardan biri paratiroid adenomunun ameliyatla çıkartılmış olmasına karşın hastalığın sürmesiydi. Yoğun araştırmalar sonunda çift adenomların ve multiglandüler hiperplazilerin olabileceği anlaşıldı. Bu gelişim Paloyan ve arkadaşlarını (1969) her girişimde dominant nodül ve en azından iki paratiroid bezinin çıkartılmasını önermeye yöneltti. Serum kalsiyum ve PTH düzeyleri ölçümünün yaygınlaşması, hastalığın adenom varlığıyla değil PTH düzeyi artışıyla bağlantılı olduğu algısına yol açtı. Bu gözlemler, girişim sırasında tüm paratiroid bezlerin eksplore edilmesini gerektiren bilateral yaklaşımları gündeme getirdi. Tibblin 1982'de elde edilen verilerle

tek taraflı olduğu kesinleşmiş adenomlarda unilateral girişimi savunan karşıt bir görüş ileri sürdü.

1960'ların sonu ve 1970'lerin başında kronik renal yetmezlik sonucu oluşan sekonder hiperparatiroidi girişimleri güncel oldu. Önerilen girişim ototransplantasyon ile birlikte -yada yalnızca- çıkartılan bir bölüm dokunun kriyoprezervasyonunu amaçlayan total veya subtotal paratiroidektomiler idi.

Primer hiperparatiroididekı konumu belirlenemeyen adenomları veya sekonder hiperparatiroididekı olağan dışı, çok sayıdaki bezleri konumlandırabilmek amacıyla uygulanan venöz örnekleme ve bilgisayarlı tomografi yöntemleri beklentileri karşılamadı. Sonuçta "En iyi lokalizasyon yöntemi, deneyimli bir endokrin cerrahın bulunmasıdır" deyişi ortak görüş oldu.

Gelişen inceleme yöntemleri paratiroid cerrahisini önemli ölçüde etkiledi. 1989'da A. J. Coakely tecnetium sestamibi'nin paratiroidler tarafından hızla emildiğini gözledi. Bu gözlemle birlikte girişim öncesi uygulanan sintigrafi ve yönteme eşlik eden servikal ultrasonografi lezyonların konumunun belirlenmesinde etkin yöntemler oldu. 1988'de Nussbaum hızlı PTH ölçümlerinin girişim sırasında yapılabileceğini ve bu aşamada elde edilen verilerle başarının kanıtlanabileceğini bildirdi.

Günümüzde hiperparatiroidizmin tanısı hızla konulabiliyor. Girişim öncesi uygulanan görüntüleme yöntemleri ile tek beze ilişkin olduğu kanıtlanan hastalık durumlarında; fokal ya da endoskopik, minimal invasiv yöntemler kullanılabiliyor. Endoskopik paratiroid ameliyatları ardışık olarak Gagner (1996), Henry (1997) ve Miccoli (1997) tarafından gündeme getirildi.

Sonuç olarak, yüksek PTH düzeyleri ile kemik hastalığı arasındaki ilişkinin iyi bilindiğini, ancak yüksek PTH düzeylerinin merkezi sinir sistemine olan etkileri konusundaki çalışmaların süregeldiğini söyleyebiliriz. Günümüzde hiperparatiroididekı cerrahi başarı %99'a yakın, girişime ilişkin komplikasyonlar %1'in altında ve ölüm oranı ise yaklaşık sıfırdır.

Kaynaklar

- Röher HD, Schulte KM. History of Thyroid and Parathyroid Surgery. Surgery of Thyroid Parathyroid Gland. Daniel Oertli, Robert Udelsman (Eds.) Springer-Verlag Berlin Heidelberg 2007.
- Lal G, Clark OH. Thyroid, Parathyroid and Adrenal. Schwartz's Principles of Surgery. Brunicardi FC (Ed). McGraw-Hill, 2005.
- Bauer W, Federman DD (1962) Hyperparathyroidism epitomized: The Case of Captain Charles E. Martell. Metabolism 11:21-29
- Ellis H. A History of Surgery, Chapter 13, 2001.
- Welbourn RB. Highlights from Endocrine Surgical History. World J Surg, 1996.
- Candy B, et al. History of Thyroid and Parathyroid Surgery. Major Probl Clin Surg, 1980.
- Coakley AJ, et al. 99mTc Sestamibi a New Agent for Parathyroid Imaging. Nucl Med Commun, 1989.
- Cope O. The Story of Hyperparathyroidism at the Massachusetts General Hospital. N Engl J Med, 1966.
- Katz AI, et al. The Place of Subtotal Parathyroidectomy in the Management of Patients With Chronic Renal Failure. Trans Am Soc Artif Intern Organs, 1968.
- Nussbaum SR, et al. Intraoperative Measurement of Parathyroid Hormone in the Surgical Management of Hyperparathyroidism. Surgery, 1988.
- Organ CH. The History of Parathyroid Surgery, 1850-1996: The Excelsior Surgical Society 1998 Edward D. Churchill Lecture. J Am Coll Surg, 2000.
- Paloyan E, et al. Near-total Parathyroidectomy. Surg Clin North Am, 1969.
- Tibblin SA, et al. Unilateral Parathyroidectomy in Hyperparathyroidism due to Single Adenoma. Ann Surg, 1982.
- Wells SA, et al. The Transplanted Parathyroid Gland: Evaluation of Cryopreservation and Other Environmental Factors which Affect its Function. Surgery, 1974.
- Mandl F. Attempt to Treat Generalized Fibrous Osteitis by Extirpation of Parathyroid Tumor. Zentralbl Chir, 1926.

Paratiroid Hastalıkları



Paratiroid Bezlerin Anatomi ve Embriyolojisi

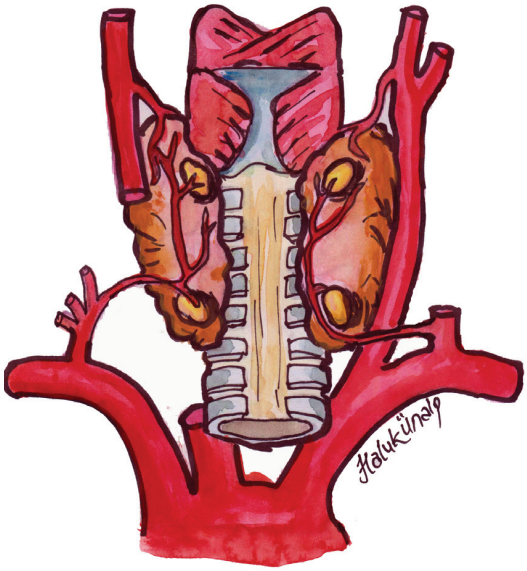

- Paratiroid bezler yaklaşık 35-40 mg ağırlığında olup sarı-kırmızı-kahverengi renkler arasındadır.
- Paratiroid bezde esas, oksifil ve berrak hücreler bulunur.
- Normalde 4 adet olan paratiroid bezlerin bağ dokusundan oluşan kapsülleri vardır.
- Yapılan otopsi çalışmalarında 5 bez olma olasılığı %4-6, üç bez olma olasılığı ise %5-13'tür.
- Parathormon (PTH) paratiroid bezlerin esas hücrelerinde sentezlenir ve bu hücrelerden salgılanır.
- Alt paratiroid bezler 3. farengeal tomurcuk, üst paratiroid bezler 4. farengeal tomurcuktan kaynaklanır.
- Alt paratiroid bezlerin embriyolojik göçü timusla birlikte olduğundan, üst paratiroidlere göre daha ventral pozisyonda konumlanırlar.
- Üst paratiroid bezlerin göç yolu, alt paratiroid bezlere göre daha kısadır.

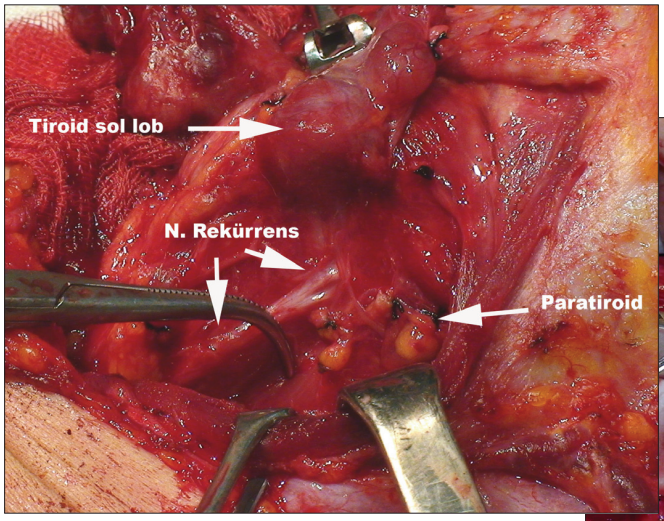

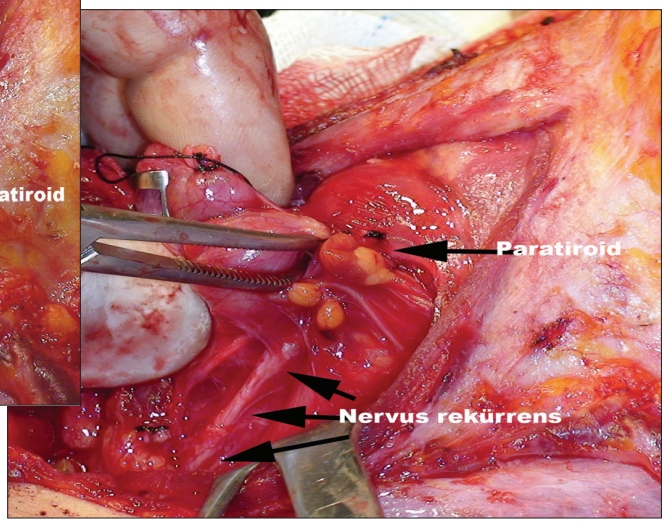

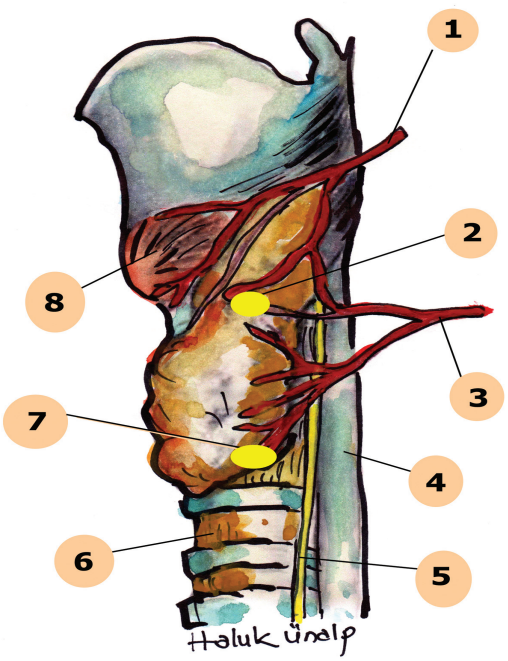

Paratiroid bezlerin damarları. **(1)** Superior tiroid arter, **(2)** Üst paratiroid bez, **(3)** İnferior tiroid arter, **(4)** Özofagus, **(5)** Larengeal sinir, **(6)** Trakea, **(7)** Alt paratiroid bez, **(8)** Krikotiroid kas

- Paratiroid bezlerin arterleri genellikle terminaldir.
- Alt ve üst paratiroid bezler inferior tiroid arterden beslenir.
- Alt paratiroid bezlerin %10'u superior tiroid arterin dalından beslenir.
- Venöz drenaj, tiroid venleri veya tiroid kapsülü üzerindeki venöz ağla sağlanır.
- Üst paratiroid bezler inferior larengeal sinirin altında, alt paratiroid bezler inferior larengeal sinirin üstündedir.

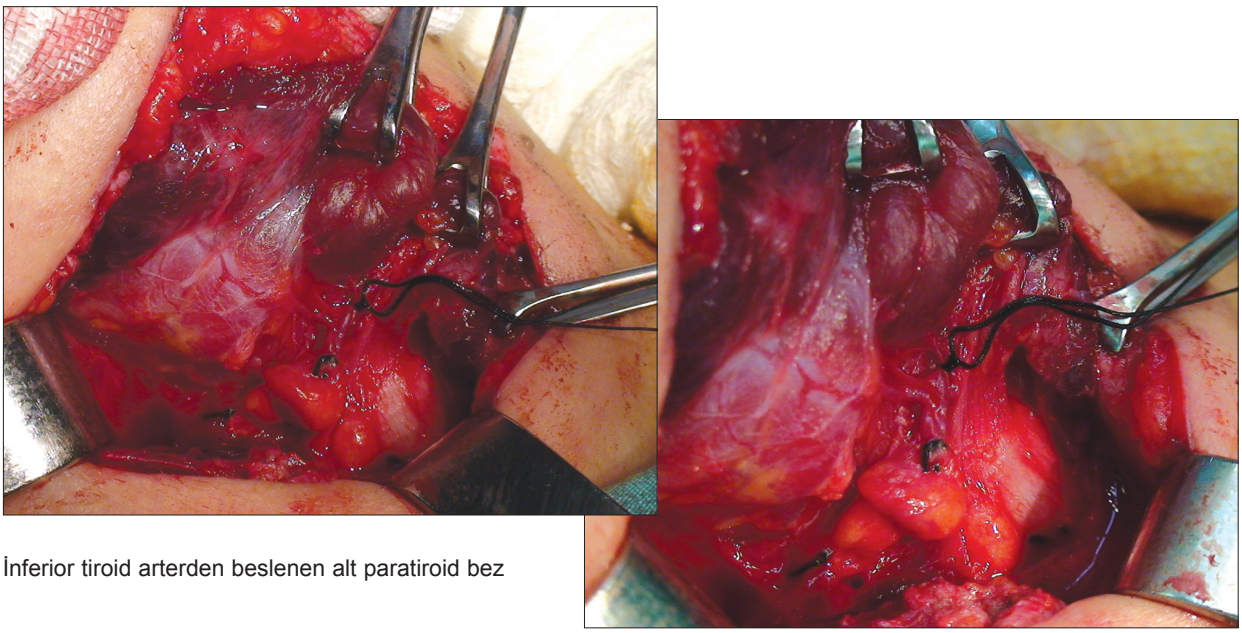

İnferior tiroid arterden beslenen alt paratiroid bez

Paratiroid Bezlerin Normal ve Ektopik Lokalizasyonları

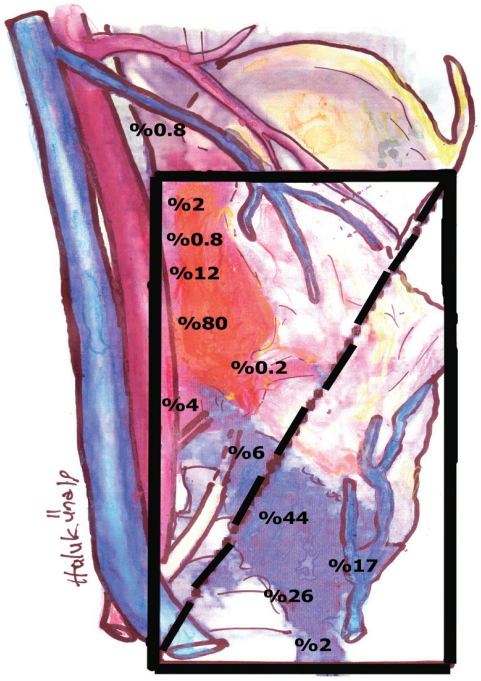

Paratiroid bezin lokalizasyonları (Dikdörtgenin üst bölümü üst paratiroid bezin, alt bölümü ise alt paratiroid bezin lokalizasyonlarını şematize etmektedir).

- Üst paratiroid bezler normal koşullarda trakeoözofageal oluğun proksimalinde ve tiroid bezinin üst bölümünün posteromedialinde yerleşir.
- Üst paratiroid bezlerin %80'i, inferior tiroid arter ve inferior larengeal sinirin kesişme noktası etrafındaki 1 cm^2 'lik alan içindedir.
- Üst paratiroid bezler inferior larengeal sinirin posterior-superiorunda, alt paratiroid bezler sinirin anteriorunda yer alırlar.
- Üst paratiroid bezlerin ektopik lokalizasyonları genellikle trakeoözofageal oluk, retroözofageal, retrofarengeal, posterior mediasten ve intratiroidal yerleşim gösterir.
- Alt paratiroid bezler normal koşullarda tiroid alt kutbu civarındadır.
- Tiroid bezi alt kutbunun posterolateralinde, %30'u tirotimik ligaman bölgesindedir.
- İnferior larengeal sinirin konumunun belirlenmesi paratiroid bezlerin normal yerleşimlerinin bulunması için en önemli göstergedir.
- Alt paratiroid bezler embriyolojik dönemde normal konumlarına göç ederken üst paratiroid bezlere göre daha uzun bir yol izledikleri için, ektopik lokalizasyonları farklı yerlerde olabilir. Alt paratiroid bezlerin ektopik yerleşimi mandibuladan perikarda kadar geniş bir dağılım gösterir.
- Alt paratiroid bezlerin ektopik lokalizasyon oranı üst paratiroid bezlere göre daha yüksektir.
- Alt paratiroid bezlerin ektopik lokalizasyonları genellikle timus, anterior mediasten, submandibuler, trakeoözofageal oluk, retroözofageal ve karotis kılıfı içidir.

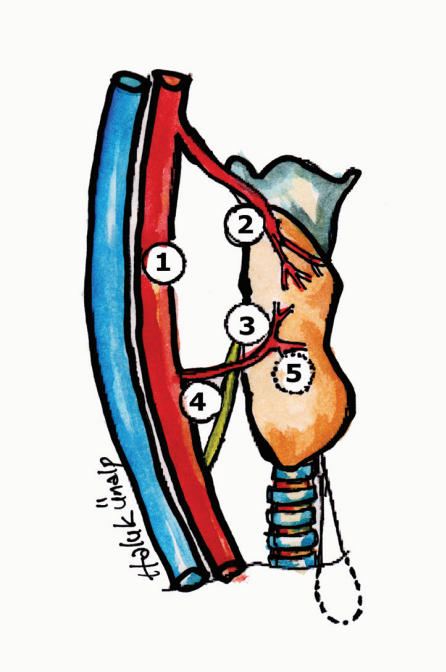

Üst paratiroid bezin normal ve ektopik lokalizasyonları. **(1)** Karotis kılıfı içi (%1), **(2)** Tiroid üst kutbu (%11), **(3)** İnferior tiroid arter ve larengeal sinirin çaprazlaştığı alan (%77), **(4)** Paraözofageal alan (%10), **(5)** Tiroid içi (%1)

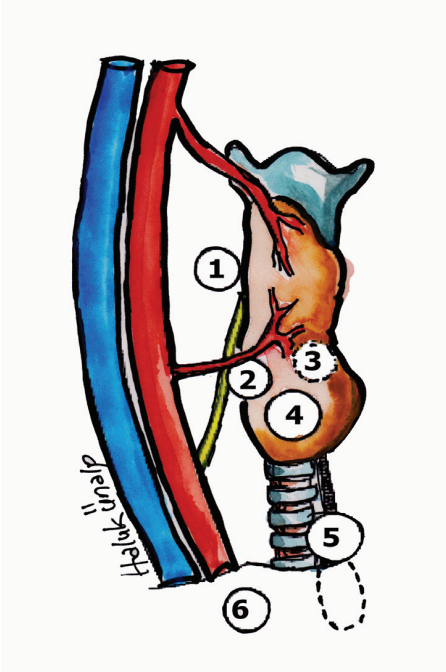

Alt paratiroid bezin normal ve ektopik lokalizasyonları. **(1)** İnferior tiroid arterin proksimali (%2), **(2)** İnferior tiroid arter ve larengeal sinirin çaprazlaştığı alanın distali (%3), **(3)** Tiroid içi (%2), **(4)** Tiroid alt kutbu (%56), **(5)** Tirotimik ligaman (%28), **(6)** Mediasten (%9)

Üst paratiroidlerin "normal" lokalizasyonları

Tiroid orta 1/3'ü
İnferior tiroid arterle sinirin çaprazlaştığı bölge
İnferior larengeal sinirin arkası
Krikotiroid kasın distali

Üst paratiroidlerin "ektopik" lokalizasyonları

Trakeoözofageal oluk
Karotis arter arkası
Retroözofageal bölge
Timus içi
Posterior mediasten



Alt paratiroidlerin "normal" lokalizasyonları

Tiroid alt lobu
İnferior tiroid arterle sinirin çaprazlaştığı bölge
Tirotimik ligaman içi
Timusun üst bölümü

Alt paratiroidlerin "ektopik" lokalizasyonları

Timus içi
Karotis arter bifurkasyonu
Karotis arter kılıfının içi
Tiroid üst lobu
Perikardium
Anterior mediasten

Kalsiyum Metabolizması

- **Kalsiyum (Ca):** Kalsiyum kemik mineralizasyonunda en önemli yapı taşıdır. Erişkinde kalsiyum miktarı 1-2 kg olup, bunun %98'i kemiklerdedir. Kemiklerdeki kalsiyumun %1'lik bölümü değişkendir ve bu bölüm "ekstraselüler" kalsiyumu oluşturur. Ekstraselüler sıvıda kalsiyum miktarı 8.8-10.4 mg/dl'dir. Plazmadaki kalsiyumun %50'si iyonize, %40'ı proteine bağlı, %10'u ise fosfat ve sitratla kompleks oluşturmuş şekilde bulunur. Normal koşullarda beslenmeyle günde 400-1500 mg kalsiyum alınır. Kalsiyum emilimi beslenmeyle alınan kalsiyum miktarına ve aktif D vitamini (1,25 OH2 D3) düzeyine bağlıdır. Kalsiyum eksikliğinde PTH artarak kemik yıkımına neden olsa da, ekstraselüler kalsiyum normal düzeylerde tutulmaya çalışılır. Artan PTH alfa-hidroksilaz enzimini uyararak aktif D vitamini sentezini arttırır.
- **Parathormon:** PTH böbrekte distal tubuluslarda kalsiyum geri emilimini, fosfat ve bikarbonat atılımını arttırdığı gibi fosfat geri emilimini baskılar. PTH aktif D3 vitamini oluşumunu katalize eden alfa-hidroksilaz enziminin aktivitesini arttırır. Kemik dokusunda kalsiyum ve fosfor mobilizasyonunu arttırır.
- **D vitamini:** D vitamini günümüzde "hormon" olarak kabul edilmektedir. Güneşle temas engellenmedikçe vücudun D vitamini gereksinimi deride sentez edilir. Güneş ışınlarının az olduğu kuzey ülkelerde D vitamini sentezi çok azalır. D vitamini intestinal kalsiyum emilimini arttırır. D vitamini karaciğerde metabolize olarak dolaşıma 25-OH D3 olarak geçer, böbrekte hidroksile olur ve aktif D vitamini oluşur. Aktif D vitamini kemiklerde kalsiyum rezorbsiyonunu uyarır.
- **Kalsitonin:** Tiroid C hücrelerinden salgılanan antihiperkalsemik hormondur. Kalsitoninin kalsiyum metabolizması üzerine etkisi azdır.

	Gastrointestinal Sistem	İskelet Sistemi	Böbrekler
PTH	Etkisiz	Kemik rezorbsiyonu artar	Kalsiyum rezorbsiyonu artar
Vitamin D	Kalsiyum, fosfor absorbsiyonu artar	Kemik rezorbsiyonu artar	Etkisiz
Kalsitonin	Etkisiz	Kemik rezorbsiyonu artar	Kalsiyum, fosfor rezorbsiyonu azalır

Hiperkalsemi Nedenleri

- Meme, akciğer, prostat, böbrek kanserlerinin kemik metastazları
- Lenfoma, myeloma, lösemi gibi kemik tutulumu oluşturan maligniteler
- Granülomatöz hastalıklar (Sarkoidoz, Tüberküloz, vd.)
- Tirotoksikoz, adrenal yetmezlik, feokromasitoma, vipoma gibi endokrin hastalıklar
- İlaçlar (Thiazid diüretikler, lityum, östrojen/antiöstrojen, vitamin A, vitamin D)
- İmmobilizasyon
- Akut ve kronik renal yetmezlik
- Paget hastalığı
- Ailevi hipokalsiürik hiperkalsemi

Primer Hiperparatiroidi: Genel Bilgiler

- Primer hiperparatiroidi (pHPT) kalsiyumun parathormonu kontrol etme mekanizmasındaki bozukluk sonucunda gelişir.
- pHPT, serumda yüksek PTH ve kalsiyum, düşük fosfor düzeyleri ile karakterizedir.
- pHPT %0.1-0.3 oranında görülür. 40 yaşın üzerindeki postmenapozal kadınlarda sıktır. Kadınlarda erkeklerden 3 kat fazladır.
- Son yıllarda yaygınlaşan biyokimyasal tarama testleri sonucu asemptomatik pHPT oranında artış vardır.
- pHPT olgularının %80'i sporadiktir. Herediter pHPT olguları MEN-1 (%85), MEN-IIA ve MEN-IIB ile birlikte olabilir.
- Herediter pHPT'de paratiroid hiperplazisi %80-90 oranında görülmektedir.
- pHPT nedenleri; paratiroid adenomu, paratiroid hiperplazisi ve paratiroid karsinomudur.
- pHPT olgularının %80'ninde soliter paratiroid adenomu vardır. Paratiroid hiperplazisi %15-20, çoklu adenom ise %3-10 arasında bildirilmektedir.
- Paratiroid hiperplazisinde tüm paratiroid bezler hiperplaziktir, hiperplazik bezler farklı büyüklüklerde ise **"asimetrik hiperplazi"** olarak adlandırılır.
- Paratiroid karsinom oranı %1'den düşüktür. Çok yüksek PTH ve kalsiyum düzeylerinde, boyunda patolojik lenf ganglion varlığında, paratiroid karsinomundan kuşkulanılır.
- Belirtiler çoğunlukla; kemik ağrısı, böbrek taşları, abdominal gurultu, psişik yakınmalar ve aşırı yorgunluk bulgularıyla ortaya çıkar.
- Yorgunluk, polidipsi, poliüri, noktüri, kemik ve eklem ağrıları, konstipasyon, iştah azalması, bulantı, kaşıntı ve depresyon daha sık karşılaşılan belirtiler arasındadır.
- Olguların çoğunda halsizlik, çabuk yorulma gibi hastalığa özel olmayan belirtiler vardır.
- pHPT'li hastalarda kemik kırığı ve kardiyovasküler hastalık insidansında artış olduğu bildirilmektedir.
- Kemik rezorbsiyonları subperiostal, intrakortikal, trabeküler, subkondrial alanlarda yoğunlaşır. El falankslarında subperiostal rezorbsiyon, pHPT için en erken ve özgün bulgudur. Brown tümörleri, kemik kistleri, skleroz, osteopeni diğer bulgular arasındadır. Kemik yoğunluğunun %30-50'si kaybolabilir. Kraniumda subperiostal rezorbsiyon ve skleroz sonucu **'tuz-biber'** manzarası ortaya çıkar. Kemik mineral yoğunluğunda azalma, patolojik frakturlerin goluşumuna yol açar.
- Kanda yüksek PTH ve kalsiyum, düşük fosfor düzeyleri pHPT'e özgün biyokimyasal bulgulardır. Hastaların %25'inde alkali fosfataz düzeyi yüksek bulunur. Bu hastalarda ameliyat sonrası **"aç kemik sendromu"** gelişebilir.





Kafatasında subperiostal kemik rezorbsiyonlarının oluşturduğu granüler görüntü (tuz-biber manzarası)



Falanksların radial yüzlerinde daha belirgin olan subperiostal rezorbsiyon alanları ve brown tümörleri ile uyumlu radyolusent alanlar



Tibia ve fibula distal ucunda ve özellikle metatarsal kemikler ve falankslarda radyolusent brown tümörleri ve kemik rezorpsiyonu alanları

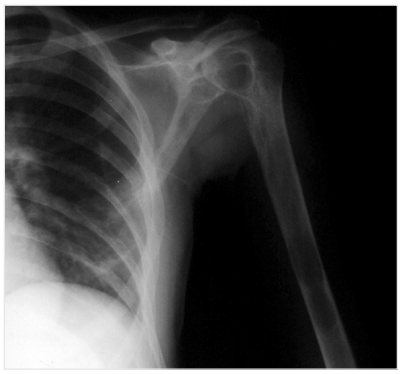

Humerusta kortikal incelme, baş kısmında ve diafizde brown tümörleri ile uyumlu radyolüsent alanlar



Femur distali ve tibia proksimalinde multipl brown tümörleri ve subperiostal kemik rezorbsiyonları

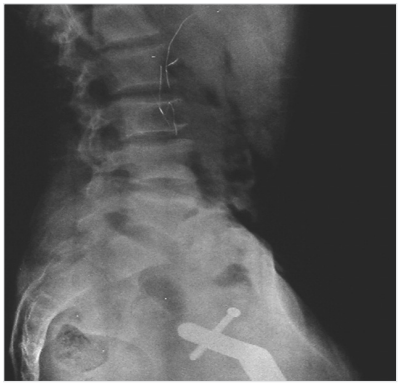

Vertebralarda demineralizasyona bağlı radyolusens artışı ve lomber vertebralarda bikonkav görünüm

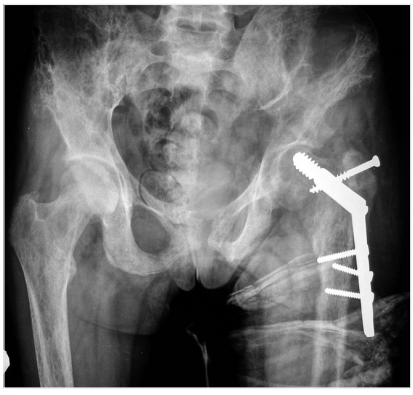

İliak kanatlarda rezorpsiyonlar ve multip brown tümörleri. Her iki femurda kemik rezorbsiyonları ve sol femurda fiksatör

Görüntüleme ve Lokalizasyon Yöntemleri

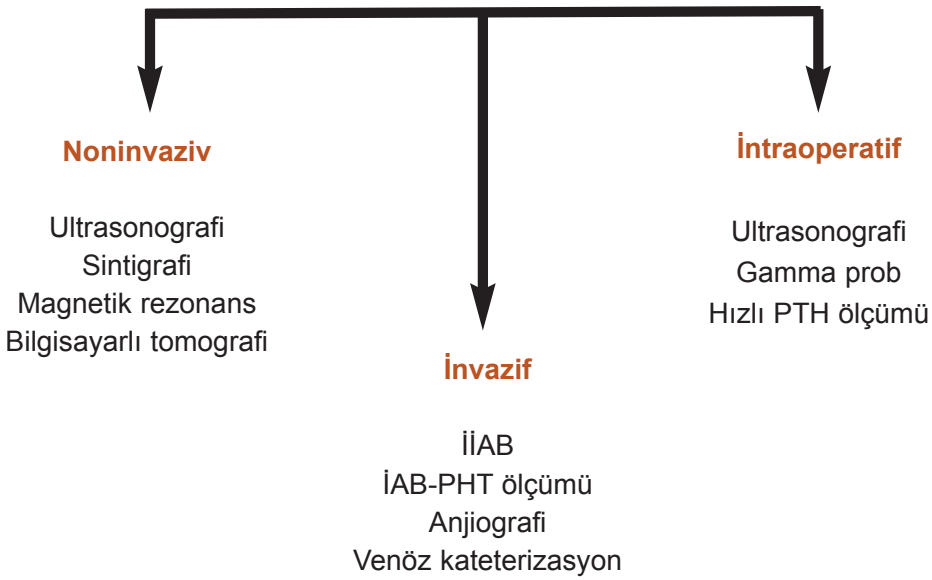

Görüntüleme ve Lokalizasyon Yöntemleri: Ultrasonografi

- Bilateral boyun eksplorasyonu uygulanacak pHPT'li hastalarda preoperatif görüntüleme önerilmemekle birlikte, günümüzde yaygın olarak kullanılmaktadır.
- Paratiroid lezyonlarında sıklıkla US ve sestamibi sintigrafisi (MIBI) istenmektedir.
- Daha önce boyun cerrahisi uygulanan olgularda, nüks veya persistan HPT'de, fokal girişim planlanan olgularda preoperatif görüntüleme yöntemleri ile paratiroid lezyonunun yerleşimi belirlenmelidir.
- US, kolay uygulanabilir ve noninvaziv bir yöntem olması nedeniyle paratiroid lezyonlarında ilk görüntüleme seçeneğidir.
- Normal paratiroid bezleri tiroid ile izoekojen olduğu için US ile genellikle görülemez.
- Paratiroid adenomları, US ile ovoid veya yuvarlak, hipoekoik, solid lezyonlar olarak görülür.
- Adenomlar, Doppler US ile hipervasküler lezyonlar olarak saptanır.
- US incelemenin paratiroid adenomlarındaki duyarlılığı %65-88'dir. Paratiroid hiperplazisi, çift adenom varlığı veya eşlik eden tiroid nodülleri US'nin duyarlılığını azaltır.
- **US'nin üstünlüğü:** Ucuz, hızlı ve kolay ulaşılabilirliği, noniyonizan bir yöntem olması.
- **US'nin olumsuzlukları:** Ultrasonografi cihazının özelliklerine, kullanılan proba ve uygulayıcıya bağımlılığı.
- Tiroid nodülleri, özofagus, büyümüş lenf ganglionları ve vasküler yapılar **"yanlış pozitif"** US sonuçlarına, küçük adenomlar ve ektopik lokalizasyonlar ise **"yanlış negatif"** US sonuçlarına neden olur.

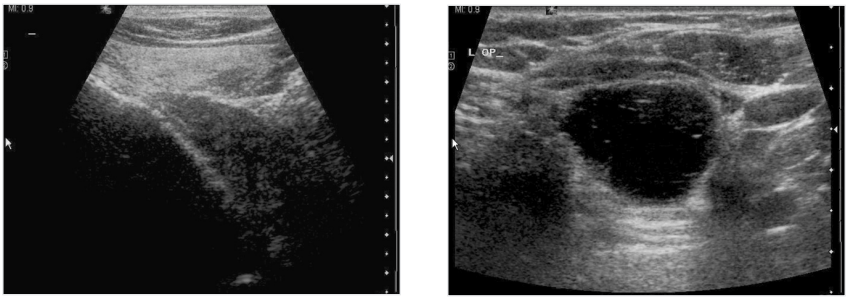

Paratiroid adenomu

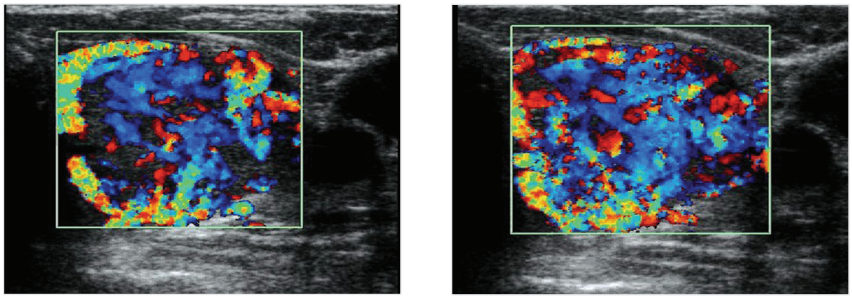

Paratiroid adenomunda doppler US ile hipervaskülarizasyon

Görüntüleme ve Lokalizasyon Yöntemleri: Sintigrafi

- Paratiroid sintigrafisinde kullanılan radyofarmasötiklerin tümü (Sestamibi, Tetrofosmin, Talyum, Teknesyum) tiroid nodüllerinde değişik oranlarda aktivite tutulumu gösterir. Sadece paratiroidler tarafından tutulan bir radyofarmasötik yoktur.
- Substraksiyon yöntemleri (Talyum-Teknesyum; Sestamibi-Teknesyum; Tetrofosmin-Teknesyum) paratiroid görüntülemede son yıllarda daha az kullanılmaktadır.
- Sestamibinin myokard sintigrafisi sırasında anormal, paratiroid dokusunda tutulduğunun saptanması ile sestamibi sintigrafisi (MIBI) hiperparatiroidide en yaygın kullanılan yöntem olmuştur.
- MIBI'nin anormal paratiroidlerin lokalizasyonu açısından duyarlılığı, ultrasonografiye göre daha yüksek olup, %68 ile 93 arasında değişmektedir.
- Tek adenoma bağlı pHPT'de hastaların yaklaşık %90'nında MIBI ile lokalizasyon doğru olarak gösterilebilir. Ancak multiglandüler hastalıkta (hiperplazi veya çoklu adenom) duyarlılık düşüktür. Bu nedenle lokalizasyon çalışması sonuç vermeyen hastalarda ön tanı olarak tek adenomdan çok, multiglandüler hastalıktan kuşkulanılmalıdır.
- MIBI ve US'nin ortak duyarlılıkları %95'in üzerinde olup, her iki yöntemin tek başına olan duyarlılığından anlamlı olarak daha yüksektir.
- Tiroid nodülleri **"yanlış pozitif"** sintigrafi sonuçlarına, küçük adenomlar ve lezyonun mitokondri içeriğinin azlığı ise **"yanlış negatif"** sintigrafi sonuçlarına neden olur.
- MIBI diğer görüntüleme yöntemleri ile eşleştirilerek kullanıldığında lokalizasyon açısından daha başarılı olmaktadır. Single photon emission computed tomography (SPECT) MIBI ile birlikte (SPECT-MIBI) kullanıldığı zaman adenomların doğru lokalizasyon oranının arttığı saptanmıştır. SPECT-MIBI özellikle ektopik lokalizasyonlu adenomların belirlenmesinde yararlı bir yöntemdir.
- SPECT/BT, hibrit bir yöntem olup duyarlılığı %95'in üzerindedir. Özellikle küçük, derin, ektopik ve mediastinal yerleşimli lezyonlarda yarar sağlamaktadır.
- Tüm sintigrafi yöntemlerinin en belirgin üstünlüğü mediastenin rutin olarak görüntülenmesidir.

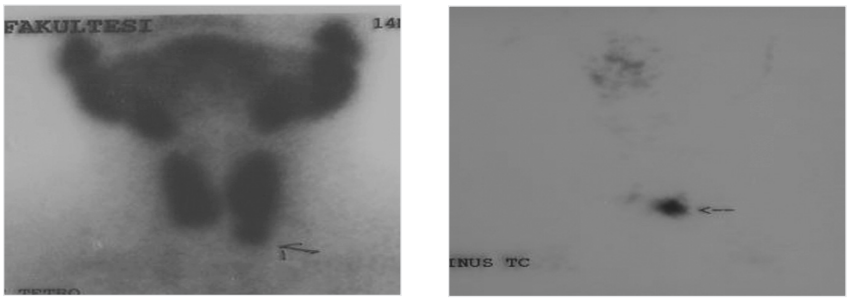

Tetrofosmin-Teknesyum substraksiyon sintigrafisinde sol alt lobda paratiroid adenomu ile uyumlu aktivite tutulumu

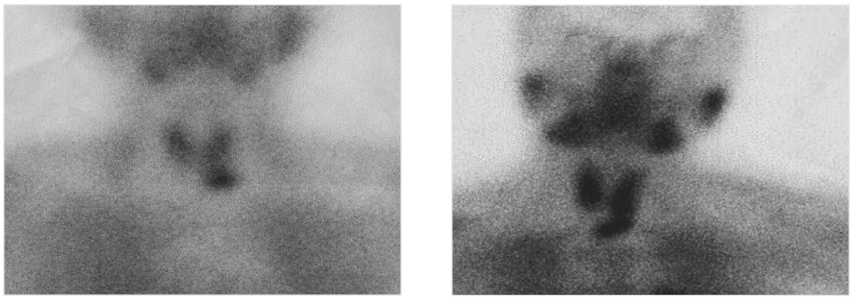

MIBI sintigrafisinde sol alt lobda paratiroid adenomu ile uyumlu aktivite tutulumu

Görüntüleme ve Lokalizasyon Yöntemleri: BT, MR, PET

- BT, MR ve PET gibi görüntüleme yöntemleri genellikle ikincil girişimlerde veya diğer görüntüleme yöntemlerinin paratiroid lezyonunun lokalize edilmesinde başarısız olduğu koşullarda kullanılır.
- Paratiroid lezyonlarının lokalizasyonlarında MR inceleme BT'den daha üstündür.
- BT ve MR'nın tek başlarına duyarlılıkları %60 ile %80 arasında değişmektedir. Bu görüntüleme teknikleri mediastinal olduğu düşünülen lezyonlar için MIBI sintigrafisine tamamlayıcı olarak istenir.

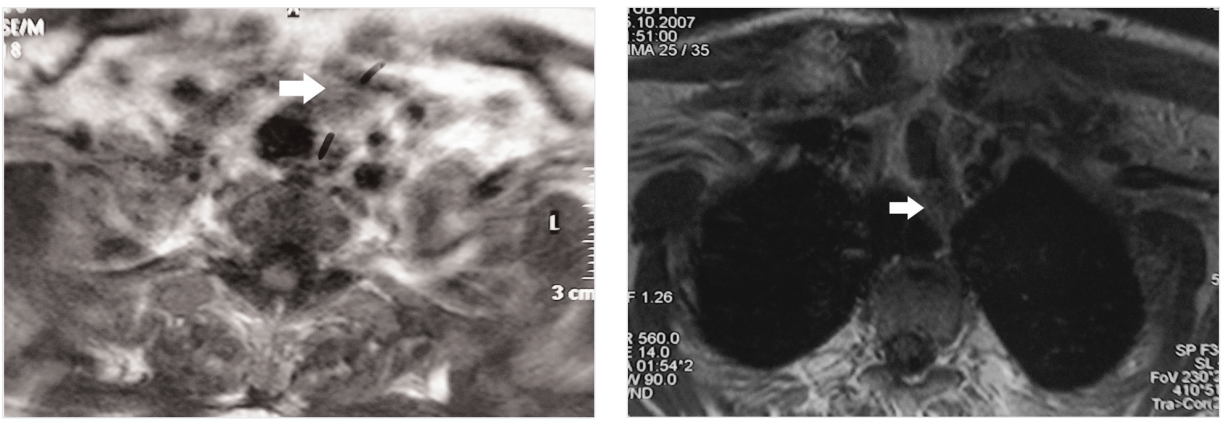

MR incelemede paratiroid adenomu

Görüntüleme ve Lokalizasyon Yöntemleri: Gamma Prob

- Ameliyat öncesi dönemde MIBI sintigrafisi ile paratiroid lezyonunun lokalizasyonu saptanan hastalarda uygulanabilir.
- Paratiroid lezyonunda tutulan sestamibiden yayılan gamma ışınlarının prob yardımıyla bulunması prensibine dayanır.
- Preoperatif lokalizasyon yöntemleri ile tek adenom saptanan hastalarda, intraoperatif hızlı PTH ölçümü ile uygulanan gamma prob, lezyonun yerleşimine uyan çok küçük bir kesi ile minimal invaziv paratiroid cerrahisine olanak sağlar.
- Tiroid nodülü eşlik eden hastalarda, tiroid bezine yakın yerleşimli paratiroid bezleri için, gamma prob ile sağlıklı veri elde edilemediği bildirilmektedir.
- Multiglandüler hastalıkta yöntemin duyarlılığı düşüktür.
- **Yöntem:** Sestamibi enjeksiyonundan 10 dakika - 2 saat sonra gamma prob ile tiroid lojundan sayımlar alınır. Sayımın en yüksek olduğu bölge işaretlenip bu bölgeden insizyon yapılır. Sayımlar tekrarlanarak ve sesli sinyaller izlenerek eksplorasyona devam edilir. Paratiroid lezyonu çıkarıldıktan sonra lezyondan ve çıkarılan bölgeden sayımlar yapılır. Lezyon / background sayımı > %20 olmalıdır. Doku çıkarılmasına karşın sayım düşmezse diseksiyon sürdürülür.

Görüntüleme ve Lokalizasyon Yöntemleri: Hızlı PTH Ölçümü

- Son yıllarda paratiroidektominin yeterliliğini anlamak amacıyla intraoperatif hızlı PTH ölçümü uygulanmaktadır.
- Patolojik paratiroid bezi çıkarıldıktan 10 dakika sonra ölçülen PTH düzeyinin, ameliyat öncesi ölçülen en yüksek PTH düzeyine göre % 50 oranında azalması, başka anormal bez olmadığının kanıtıdır. Girişim bu aşamada sonlandırılır.
- Hızlı PTH ölçümü, preoperatif tek adenom saptanan olgularda, minimal cerrahi girişimlerin uygulanabilmesine yardımcı olur.
- Tek paratiroid adenomu olan hastalarda duyarlılık oranı yüksek olmakla birlikte (%95), multiglandüler tutulumu olan hastaların büyük bölümünde yanlış sonuç verir.

Görüntüleme ve Lokalizasyon Yöntemleri: İİAB ve İAB-PTH Ölçümü

- Görüntüleme yöntemleri ile saptanan paratiroid lezyonlarından US eşliğinde ince iğne aspirasyon biyopsisi ile sitolojik inceleme veya PTH ölçümü yapılabilir.
- Bu yöntem, özellikle daha önce hiperparatiroidi veya başka nedenle boyun cerrahisi geçirmiş olan hastalarda lokalizasyon yöntemleri ile saptanan lezyonların paratiroid olup olmadığını doğrulamak için, ya da lokalizasyon çalışmalarının sonuçsuz kaldığı olgularda şüpheli lezyonların incelenmesinde yararlıdır.
- Minimal invaziv paratiroid cerrahisinde başarıyı etkileyen en önemli faktör, uygun hastanın seçimi ve adenom lokalizasyonunun doğru olarak yapılabilmesidir. Yüksek rezolüsyonlu US ve MIBI'nin birlikte kullanımı ile duyarlılık yüksek olmasına karşın, İİAB ile adenomun lokalizasyonunun doğrulanması, minimal invaziv paratiroidektominin başarısını artırabilir.

Cerrahi Tedavi



- Bütün semptomatik olgular cerrahi paratiroidektomi adayıdır.
- Asemptomatik HPT'de cerrahi girişim endikasyonları 2008 yılında yenilendi. Asemptomatik HPT'de; **(1)** serum kalsiyum düzeyi >1 mg/dl, **(2)** kreatinin klerensi >60ml/dak, **(3)** T skoru <-2.5, **(4)** 50 yaşından genç olgulara cerrahi girişim önerilir.
- 2008 yılında yenilenen kılavuzda, hiperkalsiürinin (>400 mg/gün) cerrahi endikasyon kriterleri arasından çıkarılmasına karşın, pek çok merkez bu ölçümü kullanmaktadır.
- Cerrahi başarı, merkezin deneyimine ve görüntüleme yöntemlerinin duyarlılığına bağlıdır.
- Bilateral eksplorasyonun başarı oranı %98 olarak kabul edilmektedir.
- Bilateral eksplorasyonun üstünlüğü multiglandüler patolojilerin belirlenmesi, preoperatif ve/veya intraoperatif lokalizasyon yöntemlerine gereksinim olmamasıdır. Olumsuzlukları ise ameliyat süresinin uzunluğu ve büyük insizyondur.
- Paratiroid ameliyatlarındaki temel prensipler; **(1)** Özenli hemostaz, **(2)** Preoperatif lokalizasyon incelemelerine tümüyle güvenilmemesi, **(3)** Ayna simetrisi ile çalışılması, **(4)** Çoklu bez hastalığını unutmamak, **(5)** Her paratiroid bezini son paratiroid bezi gibi düşünmek, **(6)** Paratiroid anatomi ve embriyolojisini bilmek, **(7)** Kural olarak tüm bezleri araştırmak.
- pHPT'de patolojinin %90'ının soliter adenom olması, minimal invaziv cerrahi girişimlerin gündeme gelmesini sağlamıştır. Bu girişimlerin uygulanması sırasında bilateral eksplorasyondaki cerrahi başarının sağlanabilmesi için, hastaların preoperatif görüntüleme yöntemleri ile lokalizasyonlarının belirlenmesi, intraoperatif gamma prob ve/veya hızlı PTH ölçümü yapılması önerilmektedir. pHPT'li hastaların yaklaşık %65'i minimal invaziv paratiroidektomiye uygundur.
- Paratiroid cerrahisinde başarısızlık; **(1)** Yanlış tanı, **(2)** Deneyimsizlik, **(3)** Patolojik lezyonun belirlenememesi, **(4)** Çoklu bez hastalığı, **(5)** Ektopik adenomlar, **(6)** Dörtten fazla bez olması, **(7)** Paratiroid kanseri.

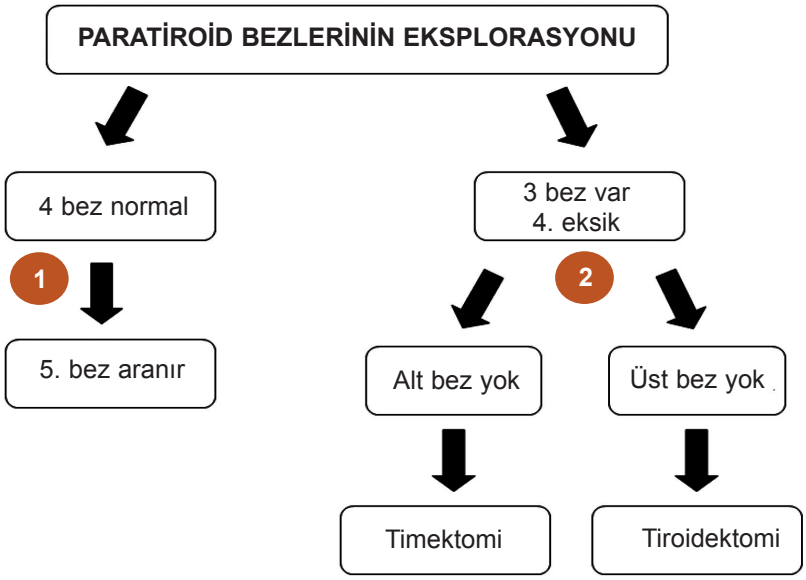

(1) Eksplorasyonda dört bez normal bulunuyorsa 5. bezin mutlaka aranması gereklidir. İnferior tiroid arterin bağlanması, hiperkalseminin geçici bir süre kontrole alınmasını sağlar ve lokalizasyon tetkiklerinin yapılması için zaman kazandırır. Bundan sonraki aşama mediasten eksplorasyonudur.

(2) Üç bez bulunup dördüncüsü bulunamıyorsa ve bulunamayan bez alt paratiroidlerden biriyse timus çıkarılır, üst bezlerden biriyse özofagus etrafında aranır, bulunamazsa intratiroidal lokalizasyon kuşkusu ile tiroidektomi yapılır.

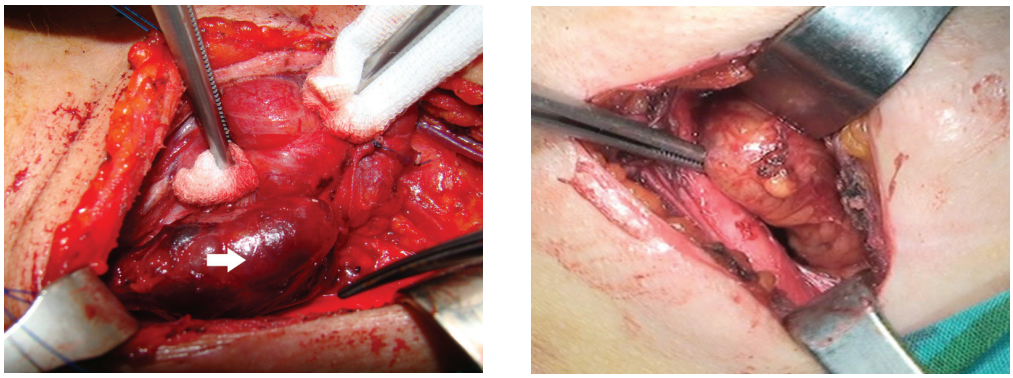

Dev paratiroid adenomu

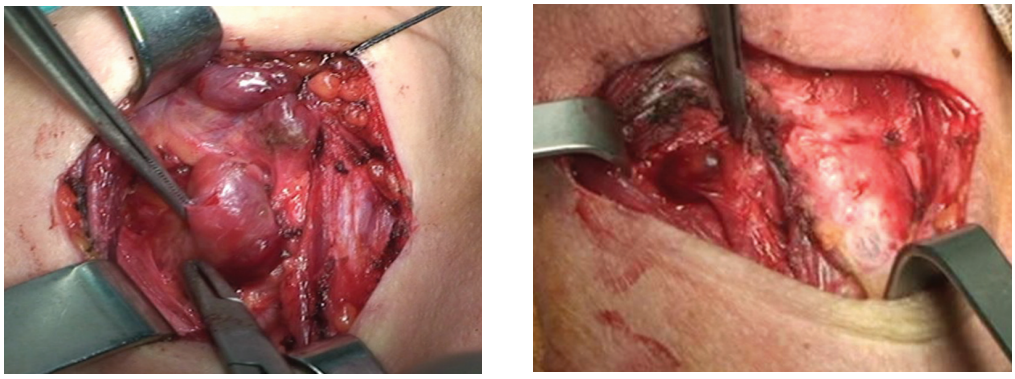

Sağ alt ve sağ üst paratiroid adenomu

Sekonder Hiperparatiroidi (sHPT)

- sHPT, düşük kalsiyum veya yüksek fosfor düzeylerine bağlı olarak paratiroid bezlerindeki aktivite artışıdır.
- Aktivitesi artan paratiroid bezlerinden biri otonomi kazanıp aşırı parathormon salgıladığı zaman, hastalık **"tersiyer HPT"** olarak adlandırılır.
- sHPT nedenleri; **(1)** Kronik böbrek yetmezliği, **(2)** Vitamin D eksikliği, **(3)** Hipomagnezemi, **(4)** Osteomalazi, **(5)** Osteoporoz, **(6)** Malabsorbsiyon, **(7)** Fenobarbütal, kolestiramin, laksatif gibi ilaçlar.
- sHPT, kronik böbrek yetmezliğinin sık görülen bir komplikasyonudur.
- Kronik böbrek yetmezliği olan hastalarda gıda ile alınan fosforun idrarla atılamaması hiperfosfatemiye ve ardından hipokalsemiye neden olur. Hipokalsemi PTH salgılanmasını uyarır, ayrıca hiperfosfatemi D vitamini sentezini azaltır.
- D vitamini sHPT'nin medikal tedavi seçeneklerinden biridir.
- sHPT'de iskelet sistemi bulgularına osteoporoz ve osteomalazi eşlik eder. Kemik ağrıları ve patolojik fraktürler sık görülür.
- Cerrahi endikasyonlar; **(1)** Tedaviye dirençli hiperkalsemi ve hiperfosfatemi, **(2)** Yüksek PTH düzeyi, **(3)** Fraktür veya quadriseps tendonu avulsiyonu gibi biyomekanik sorunlar, **(4)** Kalsiflaksi (yumuşak doku ve eklem yüzlerinde ağrılı kalsiyum depozisyonları), **(5)** Patolojik bezlerden birinin ağırlığının yaklaşık 1 gram olması.
- Cerrahi tedavi total paratiroidektomi ve ototransplantasyon ya da 3.5 paratiroidektomidir.

Kaynaklar

- Akerstrom G, et al. Surgical Anatomy of Human Parathyroid Glands. Surgery, 1984.
- Sitges-Serra A, et al. Clinical Update: Sporadic Primary Hyperparathyroidism. Lancet, 2007.
- Wermers RA, et al. Incidence of Primary Hyperparathyroidism in Rochester, Minnesota, 1993-2001: An Update on the Changing Epidemiology. J Bone Miner Res 2006.
- Coker L, et al. Primary Hyperparathyroidism, Cognition, and Health-Related Quality of Life. Ann Surg 2006.
- Bilezikian JP, et al. Summary Statement from a Workshop on Asymptomatic Primary Hyperparathyroidism: A Perspective for the 21st Century. J Clin Endocrinol Metab 2002.
- Bergenfelz A, et al. Unilateral Versus Bilateral Exploration for Primary Hyperparathyroidism. Ann Surg 2002.
- Bergenfelz A, et al. Conventional Bilateral Exploration Versus Open Minimal Invasive Parathyroidectomy Under Local Anesthesia for Primary Hyperparathyroidism. Br J Surg 2005.
- Stalberg P, et al. Intraoperative Parathyroid Hormone Measurement During Minimally Invasive Parathyroidectomy. J Am Coll Surg 2006.
- Cheng D, et al. Parathyroid Imaging. Surgery of Thyroid Parathyroid Gland. Daniel Oertli, Robert Udelsman (Eds.) Springer-Verlag Berlin Heidelberg 2007.
- Loevner LA. Imaging of the Parathyroid Glands. Semin Ultrasound CT MR, 1996.
- Krempl G, et al. Surgical Management of the Parathyroids. Otolaryngol Clin North Am,2003.
- YeoH. Conventional Surgical Management of Primary Hyperparathyroidism. Surgery of Thyroid Parathyroid Gland. Daniel Oertli, Robert Udelsman (Eds.) Springer-Verlag Berlin Heidelberg 2007.

Olgular



1 Olgu

Asemptomatik Retrosternal Guatr Olgusu

- EA, 53 yaşında, kadın
- Multinodüler guatr tanısı ile başka bir merkezde tiroidektomi kararı alınan hastanın girişim öncesi incelemelerinde özellik bulunmuyor.
- Bu merkezde gerçekleştirilen ameliyatında tiroidektomi sırasında tiroid sağ lobunun alt bölümünde fibröz bir yapıyla mediastene doğru uzanım gösteren kitle saptanıyor. Boyundan yapılan eksplorasyonda kitlenin alt sınırına ulaşılamıyor. Ameliyat öncesi retrosternal guatra yönelik incelemeler yapılmadığından girişim bu aşamada sonlandırılıp, hasta kliniğimize yönlendiriliyor.

Değerlendirme

- Hastanın geriye dönük toraks grafisinin değerlendirilmesinde retrosternal guatr düşündürecek bulgu saptanmadı.
- Boyun ultrasonografisinde, tiroidektomi sonrası remnant tiroid dokusu ve retrosternal uzanım gösteren kitle izlenmedi.
- Toraks BT'de jugulumun altından başlayıp arkus aortaya kadar uzanım gösteren kitle saptandı.



Özellik göstermeyen toraks grafisi

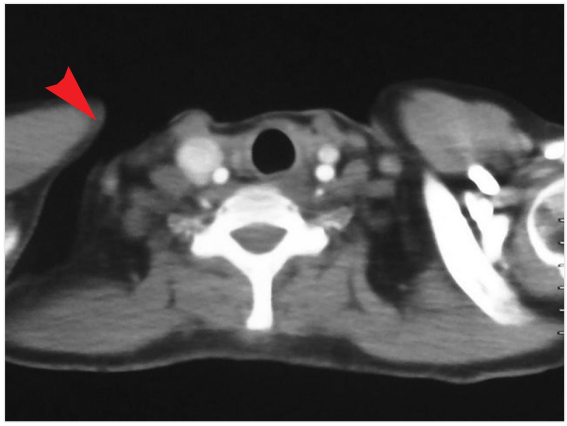

Kontrastlı BT: Mediastendeki kitle basısına bağlı sağ juguler vende genişleme

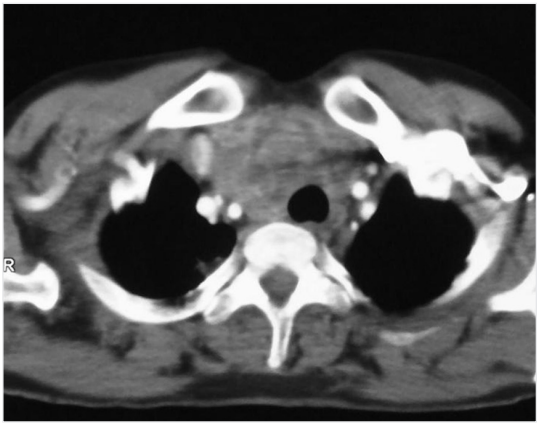

Kontrastlı BT: Jugulumun altından başlayıp arkus aortaya kadar uzanım gösteren kitle

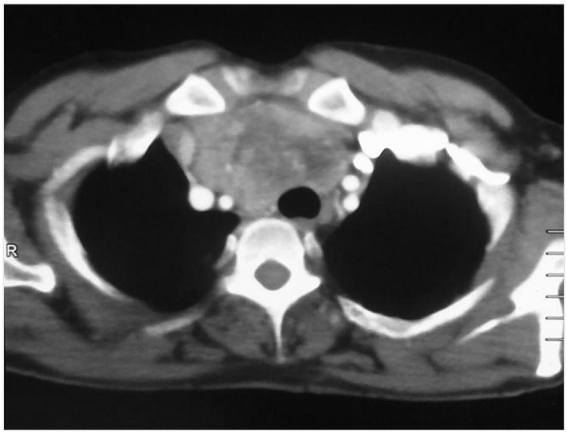

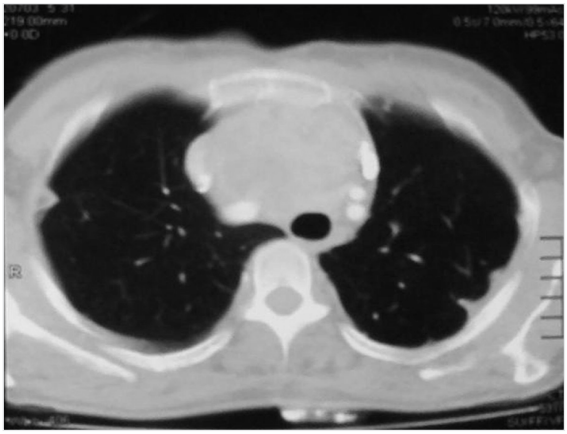

Kontrastlı BT: Jugulumun altından başlayıp arkus aortaya kadar uzanım gösteren kitle

Ameliyat

- Boyundan yapılan kesiyle ulaşılan retrosternal kitlenin mediastenden güvenli bir şekilde çıkarılamayacağı düşünülerek sternotomi kararı alındı.
- Eksplorasyonda kitlenin innominant vene yapışık olduğu görüldü, bu yapışıklıklar künt ve keskin diseksiyonla ayrılarak, yaklaşık 8x8x7 cm boyutundaki retrosternal kitle eksize edildi.

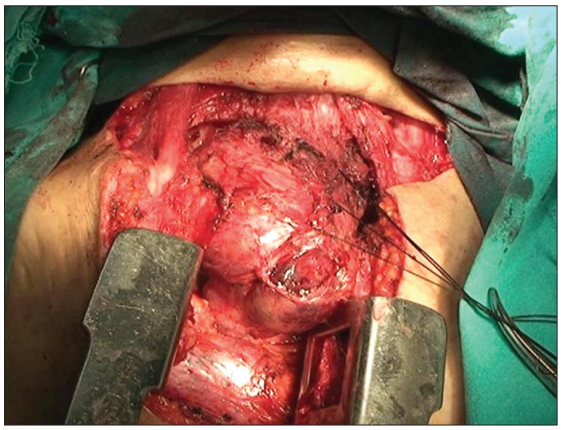

Kitlenin ön mediastende uzanımı



Sternotomi ile çıkarılan retrosternal guatr

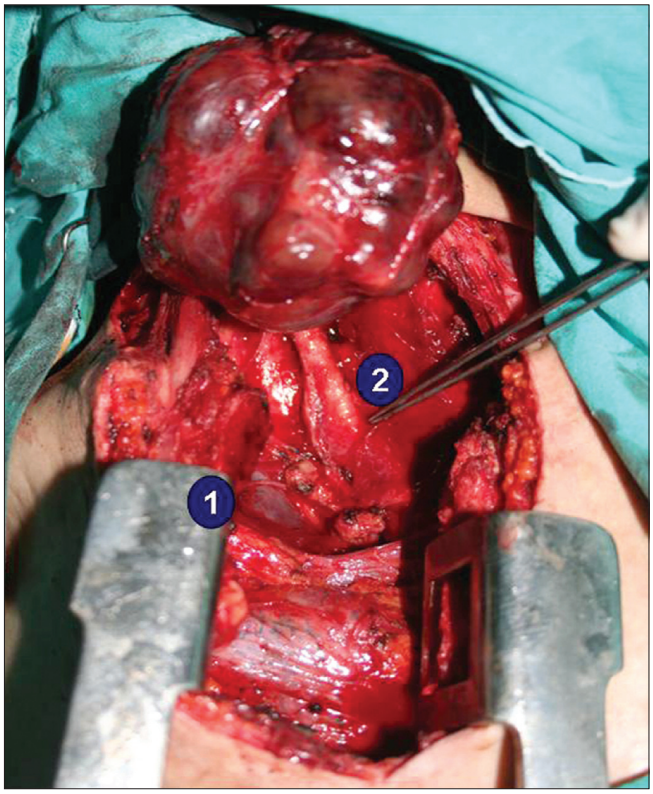

Retrosternal kitlenin yapışık olduğu innominant ven **(1)** ve arter **(2)**

Yorum

- Hastada mediastinal kitlenin basısına bağlı bulgular veya toraks grafisinde trakea deviasyonu gözlenseydi, hastaya retrosternal guatr ön tanısı ilk girişim öncesi konulabilecekti.
- İlk girişim öncesi sintigrafik inceleme yapılmış olsaydı, retrosternal uzanımlı guatr büyük olasılıkla saptanacaktı.
- Ameliyat sırasında böyle bir sürprizle karşılaşmamak için her guatr olgusuna tiroid sintigrafisi isteyelim mi? **HAYIR**
- Nodüllerin değerlendirilmesinde sintigrafik inceleme öncelikli değildir **ANCAK** asemptomatik retrosternal guatr olgularındaki önemini vurgulamak gerekir.

Olgu 2

Retrosternal Guatr: Önemsenmeyen Akciğer Grafisi

- HK, 72 yaşında, erkek
- Basedow Graves tanısı ile 7 sene önce başka bir merkezde tiroidektomi ameliyatı olan hastanın ameliyat sonrası dönemde hipertiroidisinin süregelmesi üzerine yapılan boyun US'de remnant tiroid dokusu izlenmiyor.
- Hastaya yeniden antitiroid ilaç tedavisi düzenlenip RAI verilmesi kararlaştırılıyor. RAI tedavisinden 6 ay sonra hipertiroidi nüksü nedeni ile ikinci kez RAI tedavisi uygulanıyor. Bu tedavi sonrasında da ötiroidik duruma getirilemeyen hastada zorunlu olarak yüksek doz antitiroid ilaç tedavisi sürdürülüyor.
- 2009 yılında öksürük yakınması ile başka bir hastaneye götürülen hasta, çekilen akciğer grafisindeki bulgularla, retrosternal guatr kuşkusu duyularak kliniğimize gönderiliyor.

Değerlendirme

- Hastanın anamnezinde, özellikle son 2 yıldır geceleri solunum sıkıntısı olduğu belirlendi.
- Hastanın daha önceki yıllarda çekilmiş olan toraks grafilerinin değerlendirilmesinde retrosternal kitlenin belirgin olduğu saptandı.
- Fizik muayenesinde bilateral ekzoftalmi dışında bir özellik yoktu. Toraks BT'sinde sağda retrosternal uzanım gösteren kitle ve trakeal deviasyon gözlendi.



Mediastende genişleme, sağ retrosternal kitle

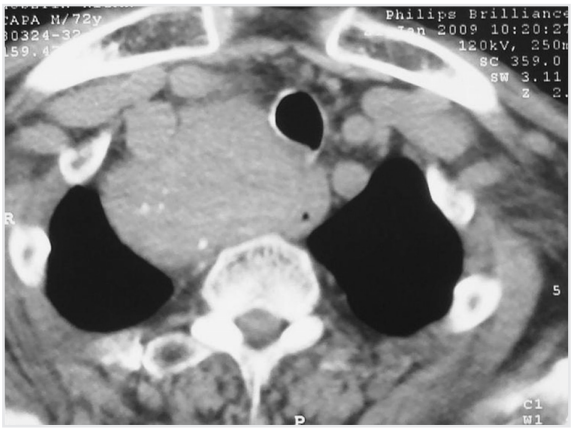



Kontrastlı BT: Üst mediastende, posteriorda vertebra korpusuna kadar uzanan, trakeayı sola doğru, özofagusu da sola ve posteriora doğru iten, anteriorunda karotis ve brakiosefalik trunkusun izlendiği, içerisinde yer yer kaba kalsifik odaklar bulunan solid kitle lezyon

Ameliyat

- Boyundan yapılan insizyondan retrosternal kitle palpe edilemediği için sternotomi kararı alındı.
- Sternotomi ile yapılan eksplorasyonda kitlenin brakiosefalik trunkusun posteriorundan arka mediastene uzanım gösterdiği saptandı. Traksiyon dikişleri yardımıyla 10x6x6 cm çapındaki kitle çıkarıldı.
- Patolojik incelemede 6 mm çapında papiller mikrokarsinom odağı bildirildi.

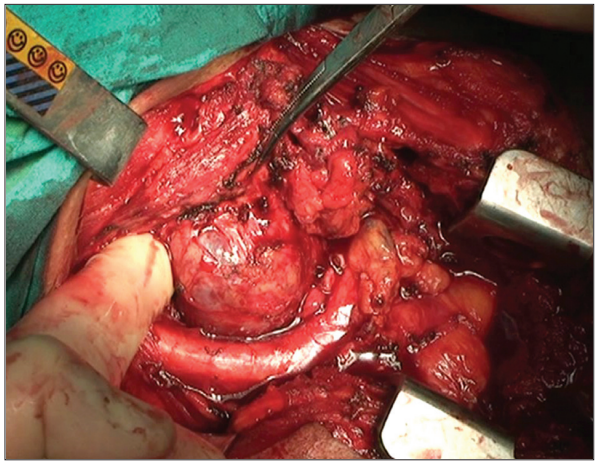

Mediastinal kitle

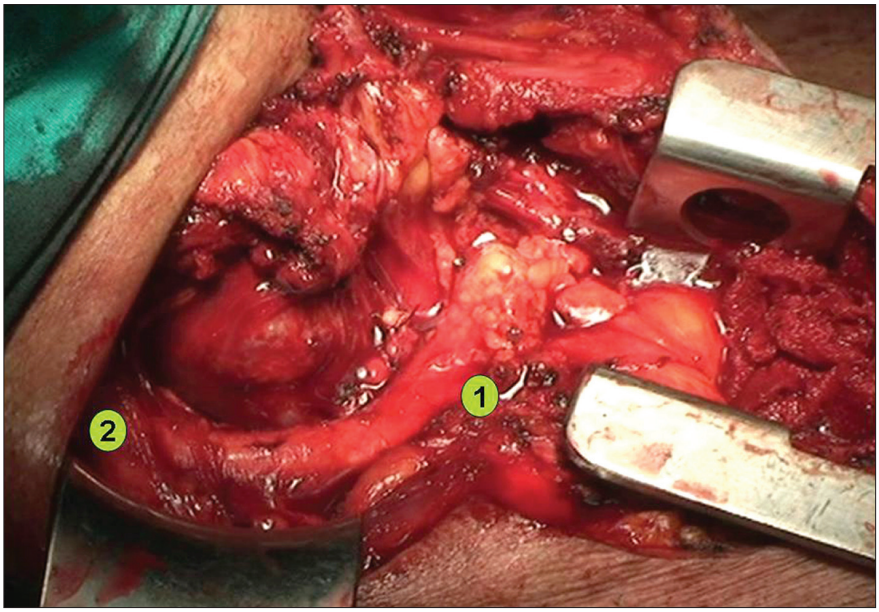

Brakiosefalik trunkus **(1)** ve karotisin **(2)** çevrelediği mediastinal kitle

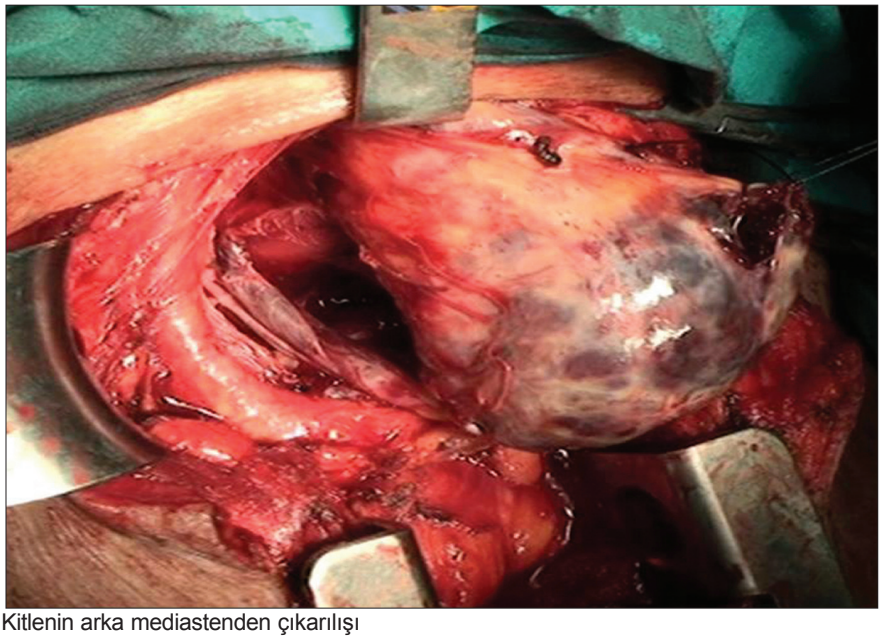

Kitlenin arka mediastenden çıkarılışı

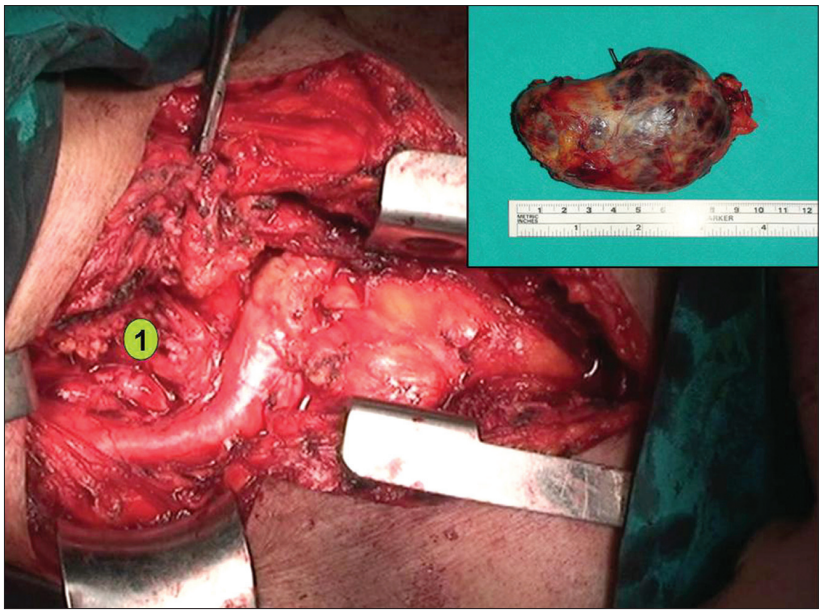

Kitlenin çıkarıldığı mediastinal boşluk **(1)**

Yorum

- Girişim hazırlıkları aşamasında hastalara EKG ve akciğer grafisi gibi rutin incelemeler yapılır. Bu olgunun ilk ameliyatı öncesinde çekilmiş olan akciğer grafisi daha özenli incelenmiş olsaydı mediastinal kitle fark edilecekti.
- Hipertiroidi nedeniyle ameliyat edilmiş hastada girişim sonrası hipertiroidi devam ediyorsa, retrosternal bir kalıntı olabileceğini düşünmeliyiz.
- Guatr tanısı konulmuş olan hastaların akciğer grafilerini trakea deviasyonu ve mediastinal kitle yönünden değerlendirmek gerekir. Bu olgu, akciğer grafisinin retrosternal guatr ön tanısında gerekli ve de yardımcı bir inceleme yöntemi olduğunu göstermektedir.

Olgu 3

Tiroid Loblarıyla Bağlantısı Belirgin Olmayan Retrosternal Guatr

- EA, 38 yaşında, kadın
- Multinodüler guatrlı hasta, bası bulguları ve kozmetik kusuru olduğu için tiroidektomi endikasyonu konularak yatırıldı.
- Tiroid US'de sol tiroid lobunun 10x6x5 cm, sağ tiroid lobunun ise 6x4x3 cm boyutunda olduğu ve çok sayıda selim görünümlü nodül varlığı belirlendi.

Değerlendirme

- Ameliyat öncesi hazırlık sürecinde çekilen akciğer grafisinde, trakeada sağa doğru hafif deviasyon saptandığından hastanın retrosternal guatr yönünden BT ile incelenmesi uygun görüldü.
- Toraks BT'sinde sol tiroid lobunun 10x6x5 cm boyutunda ve mediastene doğru uzanım gösterdiği izlendi.

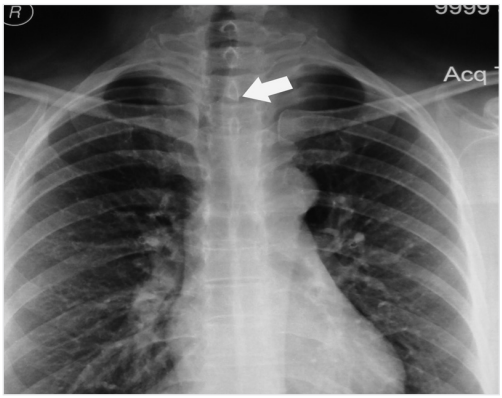

Sağa doğru trakeal deviasyon

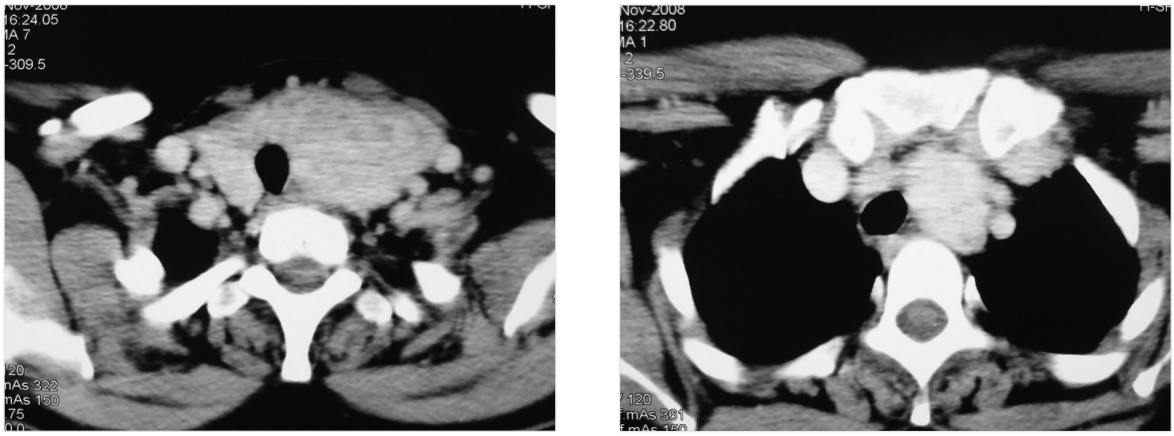
Kontrastlı BT: Boyunda trakeayı sağa doğru iten kitle ve kitlenin mediastinal uzantısı

Ameliyat

- Sol tiroid lobu serbestleştirilerek kesinin dışına alındı. Boyun eksplorasyonunda mediastinal uzanımlı kitlenin sol tiroid lobu ile bağlantısı saptanamadı.
- Mediastinal uzanımlı kitle varlığı bilindiğinden trakeaözefageal oluk eksplore edilerek kitlenin proksimali bulundu ve traksiyon sütürleri yardımı ile mediasten dışına alındı.
- Diseksiyona devam edildiğinde mediastinal kitlenin ince bir tiroid dokusu ile sol loba bağlantılı olduğu belirlendi. Total tiroidektomi yapıldı.

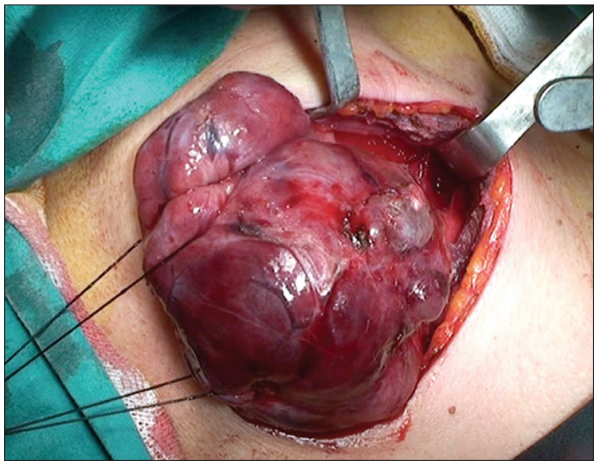

Tiroid sol lobunun serbestleştirilmesi

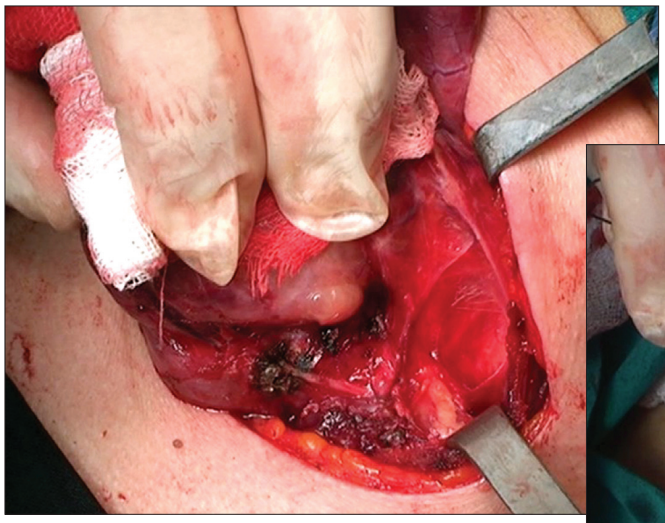

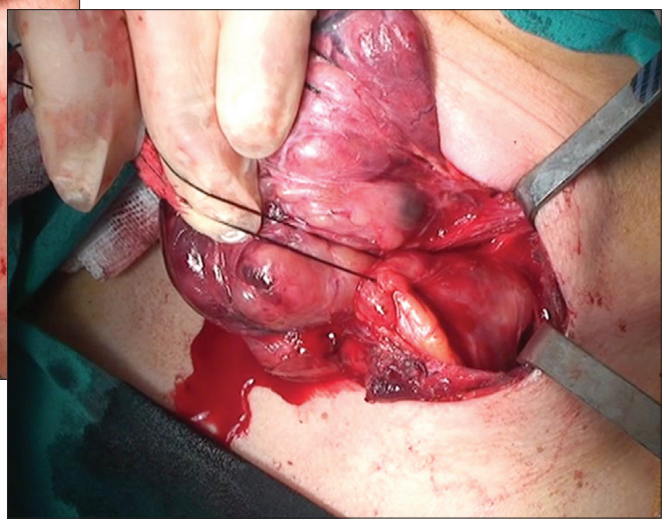

Trakeaözefageal oluğun açılarak mediastinal kitleye ulaşılması

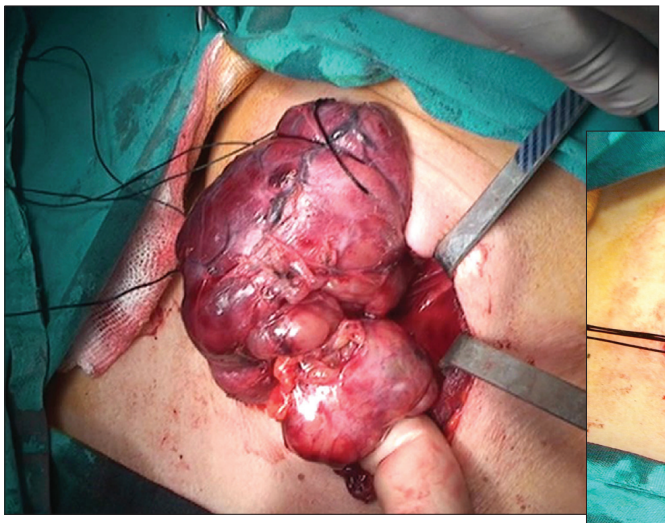

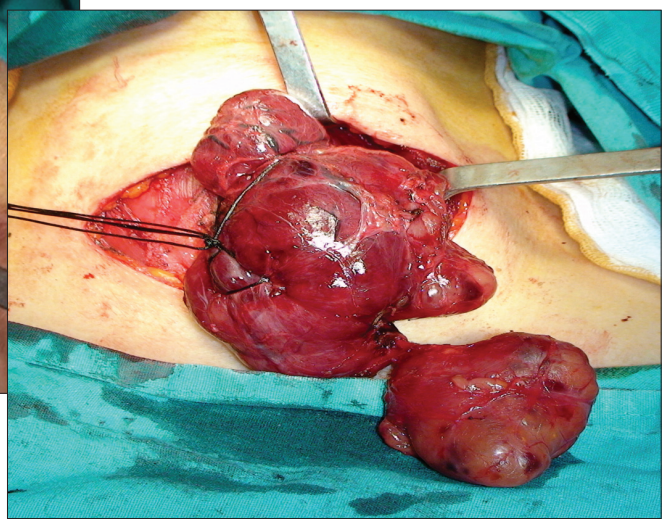

Retrosternal uzanımlı guatr

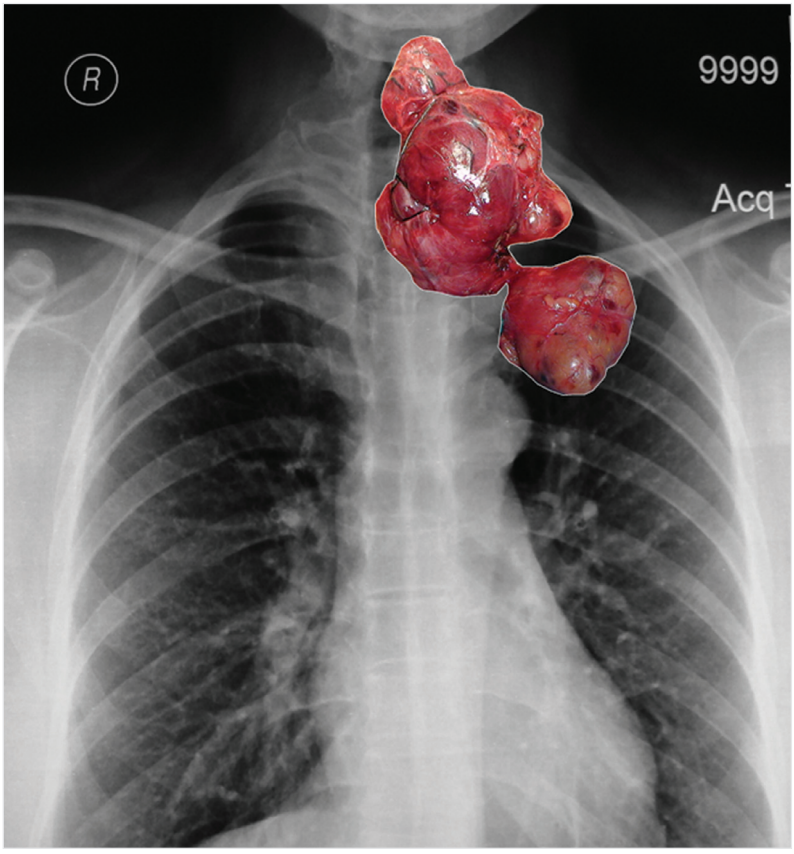

Yorum

- Bu hastada mediastinal uzanımlı kitle, sol tiroid lobunun distaline ince bir tiroid dokusu ile bağlıydı. Bu bağlantı boyun fasyası altında kaldığı için boyun eksplorasyonunda mediastinal uzanımlı kitle görülmüyordu.
- Ameliyat öncesi görüntüleme yöntemleri ile mediastinal uzanım belirlenmemiş olsaydı, eksplorasyona devam edilmeyecek ve mediastende bırakılan tiroid dokusu büyüyerek hastalığın nüksüne neden olacaktı.
- Hastada akciğer grafisinde retrosternal guatr düşündürecek bulgu olmasaydı, mediastinal kitle bulunabilir miydi? Büyük olasılıkla **HAYIR**
- Mediastene uzanan tiroid dokusunun tiroid lobuyla olan ilişkisinin saptanamadığı olguların olabileceğini unutmamak gerekir.

Olgu 4

Metastatik Lenf Ganglionlarının Ayırıcı Tanısında Hata

- NÇ, 42 yaşında, kadın
- Multinodüler guatr tanısı ile 15 yıl önce başka bir merkezde subtotal tiroidektomi yapılıyor ve patolojik incelemede kolloidal nodüller saptanıyor. Ameliyattan sonra tiroid hormon düzeyleri normal olduğundan hormon replasmanına gerek görülmüyor.
- 2009 yılında boynunda şişlikler fark eden hasta bir hekime gidiyor. Bu aşamada yapılan boyun US'de her iki tiroid lojunda 3x3.5 cm çapında, özellik göstermeyen bakiye tiroid dokusu ve iki tarafta juguler zincir boyunca malign karakterde multipl lenf ganglionları saptanıyor.
- Hasta ileri inceleme amacıyla kliniğimize yönlendiriliyor.

Değerlendirme

- Fizik muayenede boynun sağ ve sol lateral kompartmanlarda pake oluşturan lenf ganglionları saptandı. Submandibuler bölgedeki ganglionlar inspeksiyonla gözleniyordu.
- Tekrarlanan boyun US'de lateral kompartmanlarda metastatik görünümlü lenf ganglionları belirlendi ve İİAB yapıldı. Bu görünüm öncelikle tiroid karsinomunun lenf ganglionlarına metastazını düşündürdü.
- Boyunda pake oluşturan ganglionlar ile ilgili daha ayrıntılı bilgi edinmek amacıyla yapılan boyun ve toraks BT'de boyun lateral kompartmanlarında metastatik görünümlü lenf ganglionları belirlendi.



Lenf ganglionları ve tiroidektomi insizyonu

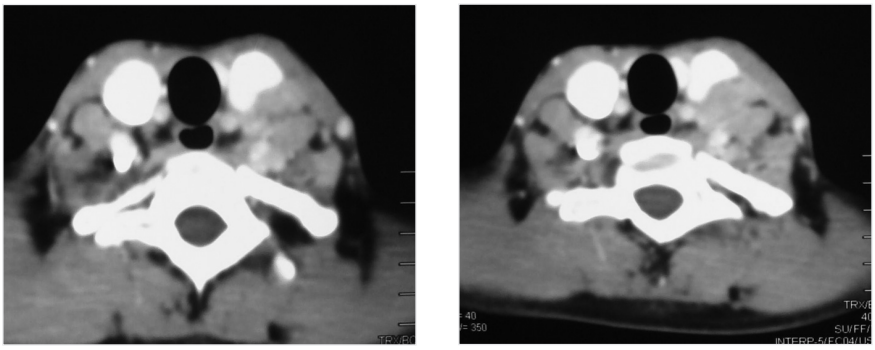

Boyunda pake oluşturan metastatik ganglionlar

- "Tiroidektomi piyesinin patolojik incelemesinde özellik olmamasına karşın, lenfatik metastazlar nasıl oldu?" sorusuna iki olasılıkla yanıt vermeye çalıştık: **(1)** 15 yıl önce, günümüz koşullarındaki, ayrıntılı patolojik değerlendirme yapılamadığından, var olan bir karsinom odağının saptanamamış olması veya **(2)** Subtotal tiroidektomi yapıldığı için kalan tiroid dokusunda US ile belirlenemeyen karsinom odağının varlığı.
- İlk olasılığın değerlendirilebilmesi için tiroidektomi piyesinin parafin bloklarına ulaşılmaya çalışıldı ancak girişimler sonuçsuz kaldı. Bu aşamada lenf ganglionundan yapılan İİAB sonucu "az diferansiye karsinom metastazı" olarak bildirildi.
- Bu sonuç; kalan tiroid dokusunda var olan papiller karsinomun az diferansiye forma dönüşmüş olabileceğini düşündürdü.
- Hasta endokrinoloji konseyine sunuldu. Düşünülen olasılıkların söz konusu olabileceği ancak hastanın öncelikle akciğer ve nazofarenks karsinomu yönünden incelenmesi gerektiği bildirildi. İnceleme sürecinde çekilen toraks BT'de özellik olmadığı için akciğer karsinomu dışlandı.
- İndirekt laringoskopik incelemede nazofarenkste saptanan lezyondan biyopsi alındı. Öneriler doğrultusunda yapılan PET incelemede boyundaki lenf ganglionlarında ve nazofarenksde malignite düşündüren metabolik aktivite gözlendi.
- Nazofarenksten alınan biyopsi sonucunun az diferansiye karsinom olarak bildirilmesi üzerine hasta, KBB konsültasyonu ile, radyoterapi tedavisi için Onkoloji Kliniği'ne gönderildi.



PET'te sol servikal lenf ganglionlarında malignite düşündüren metabolik aktivite tutulumu



PET'te nazofarenksde malignite düşündüren metabolik aktivite tutulumu

Yorum

- "Az diferansiye karsinom metastazı" kalan tiroid dokusunda olası bir papiller karsinomun diferansiyosyona uğrayabileceğini düşündürdü.
- Bu düşünce yanlış mıydı? **HAYIR**
- Ender görülmesine karşın böyle bir durumla karşılaşabilirdik. **ANCAK** patolojik sonuç az diferansiye karsinom metastazı olarak bildirildiğinde öncelikle akciğer ve nazofarenks karsinomu yönünden araştırmamız beklenirdi.
- Endokrinoloji konseyinde bu uyarının yapılması kuşkusuz hastaya gereksiz ve yarar sağlamayacak bir boyun diseksiyonu yapmamızı engelledi. Ayırıcı tanıyı yaparken çok ender olasılıklara yönelmek yerine, daha basit düşünerek çözüme ulaşılabileceği unutulmamalıdır.

5 Olgu

Metastatik Servikal Lenf Ganglion Lokalizasyonlarının Ultrason ile Değerlendirilmesinde Yanılgı

- MÇ, 69 yaşında, kadın
- 4 yıl önce tiroid papiller karsinomu tanısı ile kliniğimizde total tiroidektomi ameliyatı yapıldı. Patolojik incelemede tümör çapı 3 cm, tiroid kapsül invazyonu ve tiroid kapsül dışı yumuşak doku invazyonu pozitif bulundu.
- Hasta RAI tedavisi sonrası Endokrinoloji polikliniğinde izlemeye alındı. Yılda bir kez tekrarlanan boyun US'lerde juguler zincirde reaktif lenf ganglionları dışında patoloji bulunmadı. Kan Tg düzeyi normal sınırlardaydı. 2009 yılında yapılan boyun US'de sağ lateral kompartmanda metastaz düşündüren ganglionlar saptanarak İİAB uygulandı. İİAB sonucunun papiller karsinom metastazı olarak bildirilmesi üzerine hasta boyun diseksiyonu amacıyla yatırıldı.

Değerlendirme

- Boyun US: Her iki tiroid lojunda kalıntı tiroid dokusu belirlenmedi. Sağ inferior perijuguler alanda (Level IV), subklavian arter anterior ve inferior komşuluğunda 8-10 mm çaplarında toplam 4 adet düzensiz konturlu, hipoekoik patolojik lenf ganglionları izlendi.
- Patolojik ganglionlardan yapılan İİAB sonucunun papiller karsinom metastazı gelmesi nedeniyle, sağ lateral boyun diseksiyonu kararı alındı

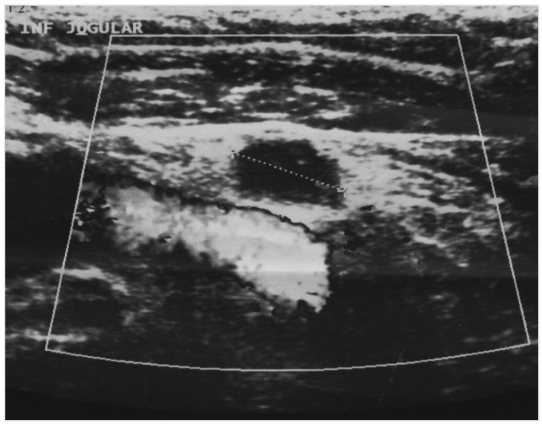

Metastatik lenf ganglionu

Ameliyat

- Sağ yarım apron insizyon kullanılarak flepler hazırlandı. Strep kaslar ile sternokleidomastoid kas arasındaki plandan sağ lateral kompartmana girilerek II-III-IV. kompartman diseksiyonu yapıldı. Lenf diseksiyonu sırasında IV. kompartmandaki bazı ganglionların koyu renkte görünmesi patolojik ganglion olasılığını düşündürdü.
- Patolojik inceleme sonucunda 45 adet reaktif lenf ganglionu saptandığı bildirildi.

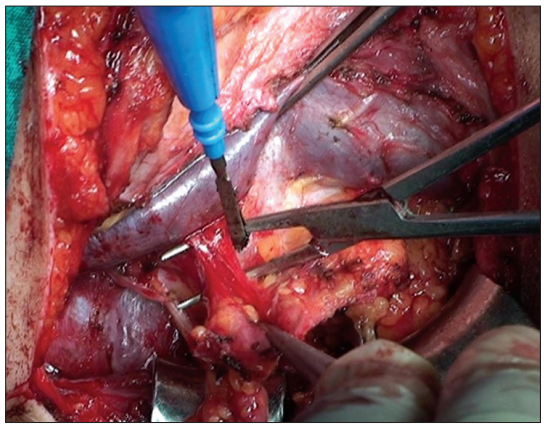
Lateral kompartmana ulaşım

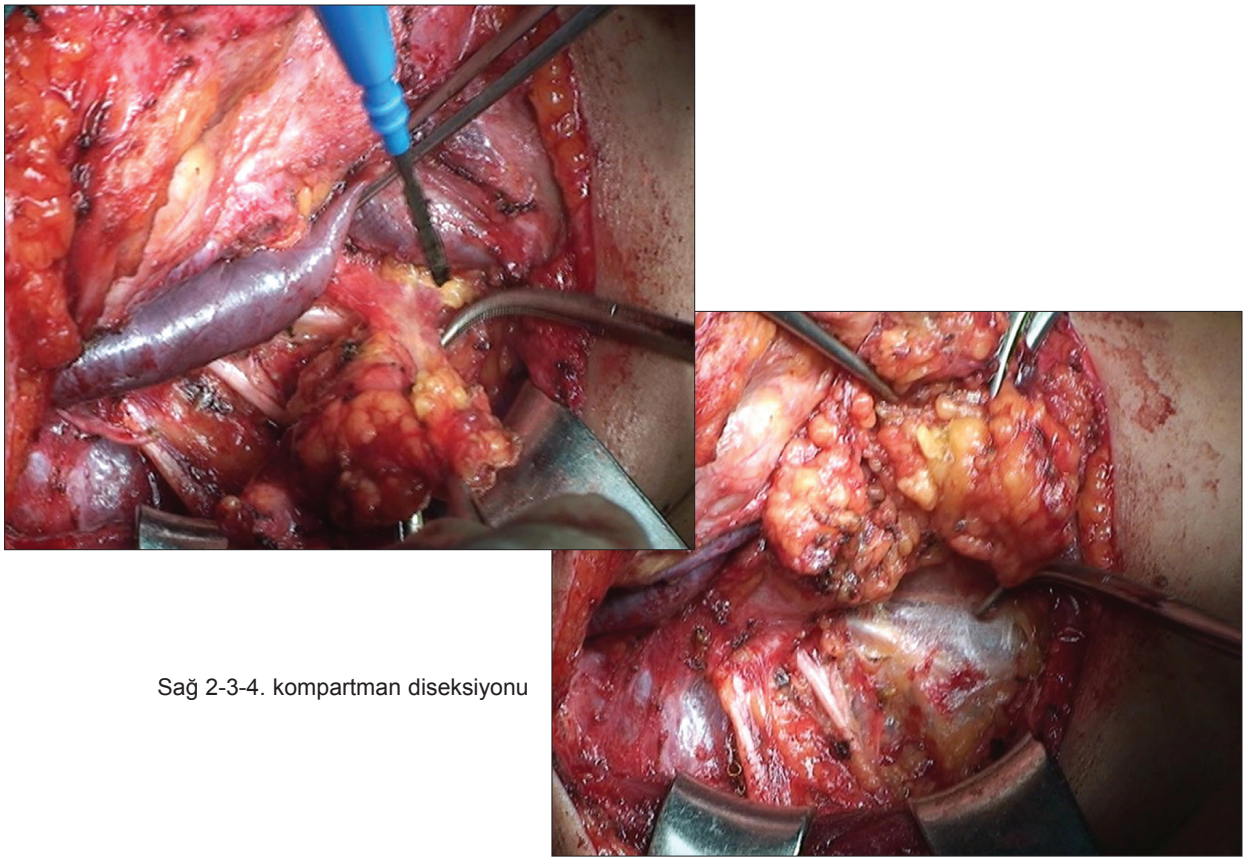

Sağ 2-3-4. kompartman diseksiyonu

Yeniden Değerlendirme

- İİAB ile lateral kompartmandaki lenf ganglionunda papiller karsinom metastazı belirlenmesine karşın, diseksiyon materyalinde neden metastaz saptanmadı?
- **Sorun cerrahi girişim ile mi ilgili?** Diseksiyon materyalinde 45 adet lenf ganglionunun bulunması lateral lenf diseksiyonunun yeterli olduğunun göstergesiydi.
- **Sorun patolojik incelemede mi?** Piyesin yeniden değerlendirilmesi istendi. Sonuç değişmedi.
- **Sorun radyolojik incelemede mi?** US raporlarında belirtilen **"perijuguler"** bölgenin sınırları soruldu. Vena jugularis internanın medial ve lateralinde belirlenen lenf ganglionların "perijuguler alanda lokalize" olarak tanımlandığı öğrenildi. Bu hastada inferior perijuguler alandaki lenf ganglionları "Level IV lokalizasyonlu" olarak bildirilmişti. Sonuçta boyun kompartmanlarının cerrahi ve radyolojik olarak farklı değerlendirildiği anlaşıldı.
- Cerrahi tanımlamada santral ve lateral kompartmanlar arasındaki sınırı belirleyen karotis arter ve internal juguler vendir. Strep kaslar ile sternokleidomastoid kas arasındaki plandan bölgeye ulaşıldığında önümüze boyun damar sinir paketi çıkar. İkincil girişimlerde ise bu plandan lateral kompartmana ulaşılırken, internal juguler ven ve karotis arterinin üzeri fibroz dokularla örtülüdür. Santral bölgeye ulaşım zorlu bir diseksiyonu gerektirmesinin yanısıra morbiditeyi de arttırmaktadır.

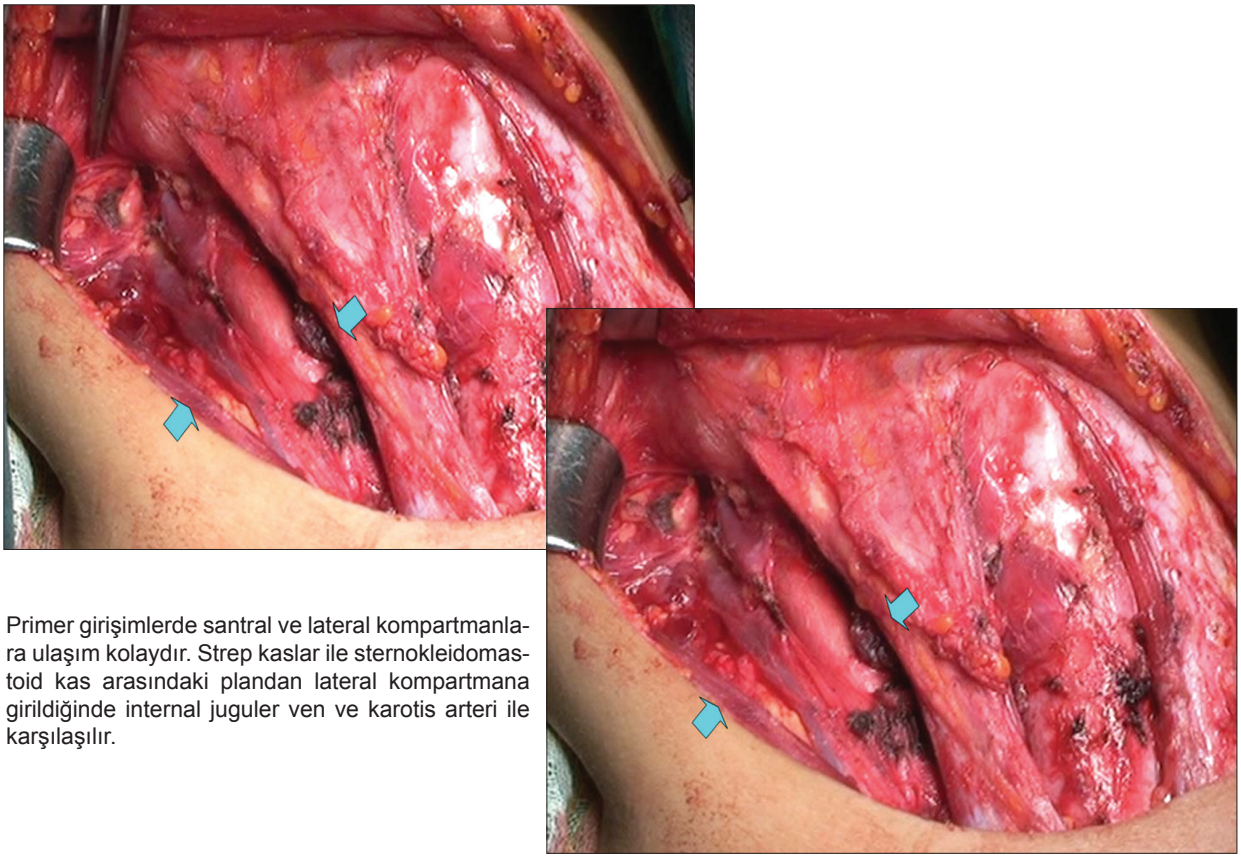

Primer girişimlerde santral ve lateral kompartmanlara ulaşım kolaydır. Strep kaslar ile sternokleidomastoid kas arasındaki plandan lateral kompartmana girildiğinde internal juguler ven ve karotis arteri ile karşılaşılır.

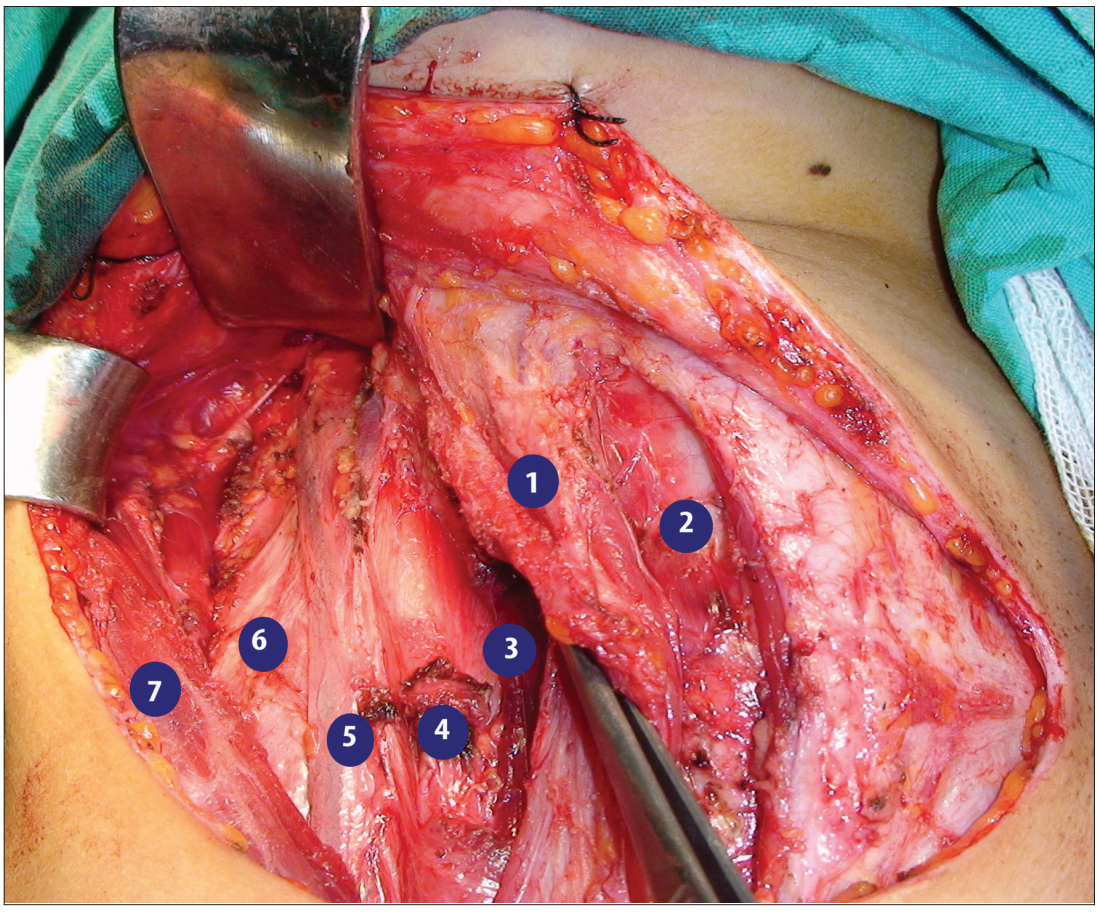

Primer girişimlerde santral ve lateral kompartmanlara ulaşım **(1)** Strep kaslar, **(2)** Trakea, **(3)** Santral kompartman, **(4)** Karotis arter, **(5)** İnternal juguler ven, **(6)** Lateral kompartman, **(7)** Sternokleidomastoid kas

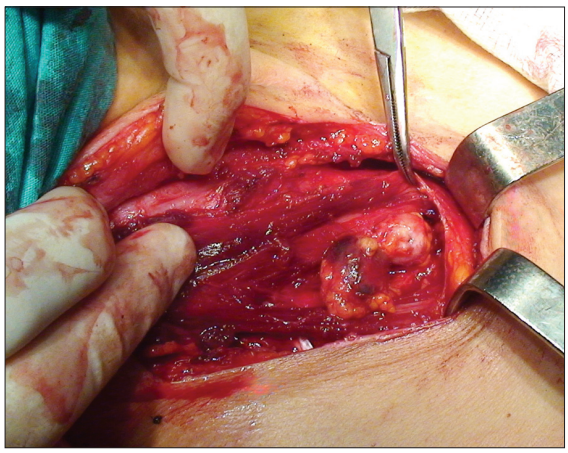
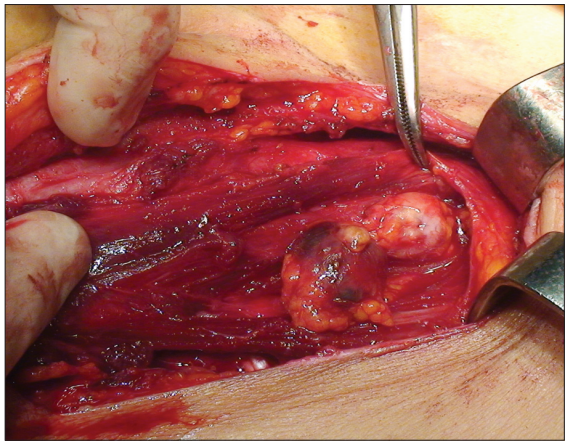

İkincil girişim yapılan bir olguda lateral kompartmandaki metastatik ganglionlar ve santral kompartman üzerini örten fibroz dokular

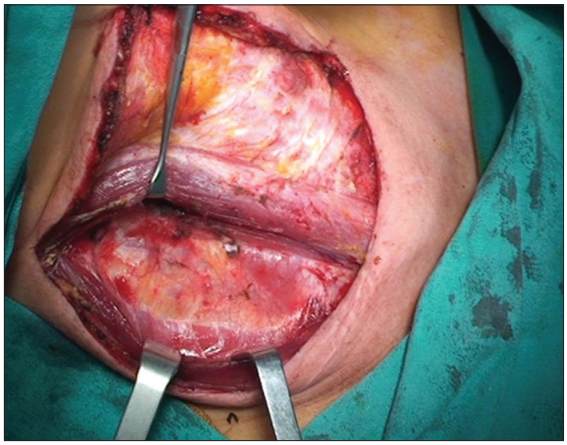
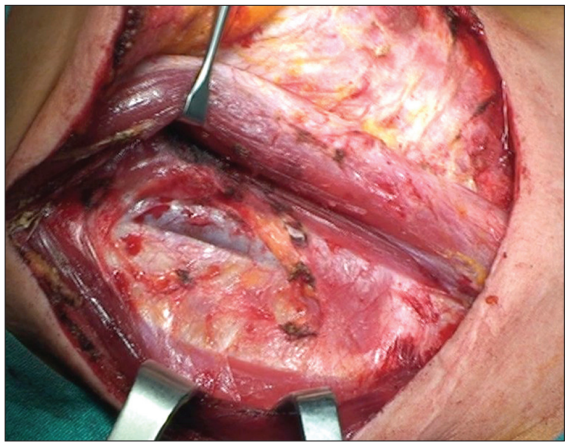

Karotis ve juguler venin medialine (santral kompartman) ulaşım zorluğu

Yorum

- Daha önce tiroidektomi yapılmış olgularda uygulanacak santral kompartman diseksiyonunun morbiditesi yüksek olmakla birlikte, metastaz saptandığında bu risk göze alınır. Hastamızda US ile metastatik lenf ganglionlarının internal juguler venin medialinde (santral kompartman) yer aldığı bildirilseydi, santral kompartman diseksiyonu yapılarak metastatik lenf ganglionlarına ulaşılabilecekti.
- Görüntüleme yöntemleri ile metastatik ganglionların belirlenmesindeki duyarlılığın artması sonucu benzer olgularla sık karşılaşılmaktadır. Radyoloji ekibimizle yaptığımız toplantılarda, özellikle ikincil girişimlerde lenf ganglion lokalizasyonları belirlenirken santral/lateral kompartman ayırımının cerrahide kullandığımız sınıflamaya uygun yapılması gerektiği vurgulandı. Kompartmanları tanımlayan şematik resim üzerinde, ganglionların işaretlenmesinin uygun olacağı kararlaştırıldı.
- Bu olgu, eksik bir cerrahi girişim yapılmış olması yönünden üzücü olmakla birlikte, bundan sonraki olgularda yanılgıya düşmemizi engelleyici ve uyarıcı oldu.
- Öte yandan endokrin cerrahlarının, Endokrinoloji, Radyoloji, Patoloji, Nükleer Tıp disiplinleri ile yapacağı işbirliğinin, çözüme ulaşmada ne ölçüde önemli ve yararlı olduğuna da bir örnek oluşturdu.

Olgu 6

Dev Guatr: Cerrahi Girişimde Zorluk Olacak mı?

- ZS, 82 yaşında, kadın
- 40 yıldır guatrı olduğu öğrenilen hasta, cerrahi tedavi önerilmesine karşın belirgin bir yakınması olmaması ve ameliyat korkusu nedeniyle ameliyatı kabul etmiyor.
- Son 3 aydır özellikle geceleri ortaya çıkan solunum sıkıntısı nedeniyle ameliyat olmaya karar veriyor. Ancak ileri yaşta olan hastanın yoğun bakım koşullarında ameliyat edilmesinin uygun olacağı düşünülerek kliniğimize gönderiliyor.

Değerlendirme

- Son 3 aydır özellikle geceleri nefes darlığı ve uyuyamama dışında yakınması yok.
- Fizik muayenede boynun ön bölümünü tamamen dolduran yumuşak kıvamlı, mobil, yutkunmayla hareket eden ve inspeksiyonla çok belirgin kitle saptandı.
- Tiroid hormonları normal sınırlarda bulundu. Boyun BT incelemesinde trakea deviasyonu yapmayan, boynun önüne doğru büyümüş, nekrotik alanlar içeren solid kitle saptandı. Kardiorespiratuar sistem tetkikleri sonucu ASA skoru 3 olarak belirlendi ve hastaya yoğun bakım koşulları ile girişim kararı alındı.



Dev guatr

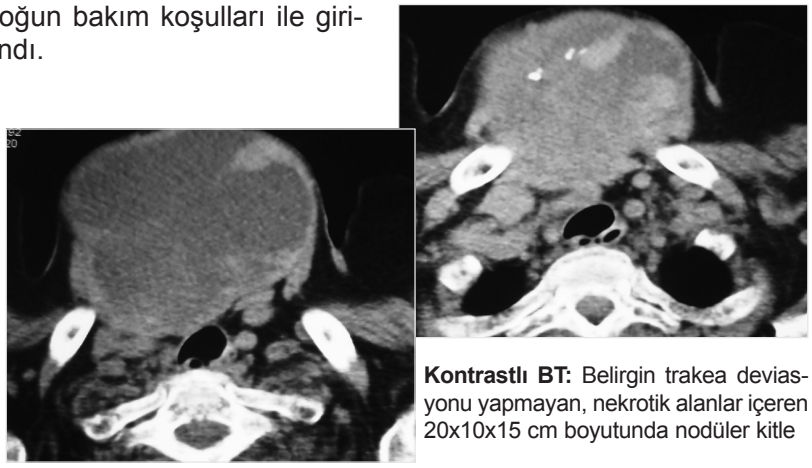

Kontrastlı BT: Belirgin trakea deviasyonu yapmayan, nekrotik alanlar içeren 20x10x15 cm boyutunda nodüler kitle

Ameliyat

- Boyundan yapılan insizyonla katlar geçildiğinde, strep ve sternokleidomastoid kasların kitle basısına bağlı olarak çok incelmiş olduğu gözlendi.
- Dev kitlenin tiroid sağ lobundan kaynaklandığı ve sol tiroid lobunun üzerine doğru büyüdüğü saptandı. Sağ lobektomi ve istmusektomi uygulandı.
- Hasta yoğun bakım koşullarında ameliyattan 4 saat sonra ekstübe edildi ve 3. gün sorunsuz taburcu edildi.



Hiperekstansiyonda kitlenin görünümü

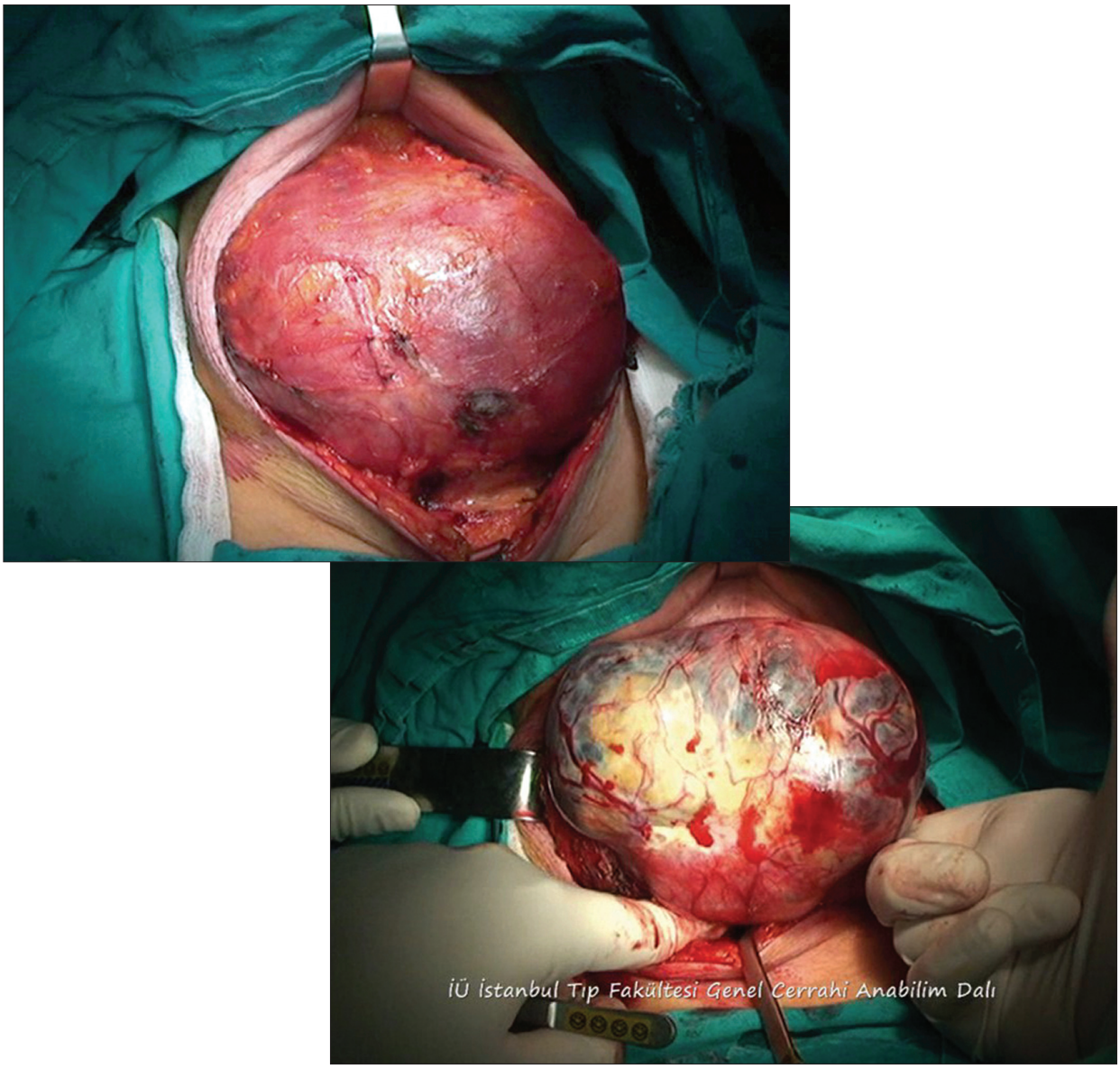

İncelmiş strep ve sternokleidomastoid kaslar ve kitlenin kolaylıkla çıkarılması

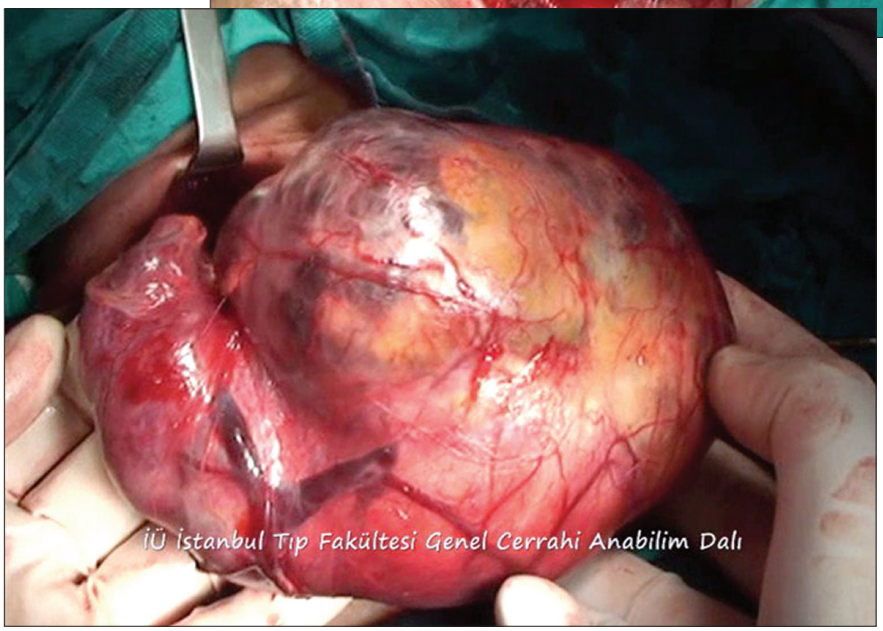

Sağ lob kaynaklı kitle ve kitlenin eksizyonu

Yorum

- Hastaların bir bölümü kendilerine ameliyat önerilmesine karşın büyük kitlelerle yaşamayı seçebiliyor.
- Kitlenin büyüklüğü ilk bakışta ürkütücü olabilir ancak kitlenin mobil ve yumuşak olması girişim sırasında çok zorluk çekilmeyeceğinin göstergesidir.
- BT incelemesinde kitlenin büyük bölümünün trakeanın önünde olması ve trakeanın arkasına uzanmaması kitlenin kolaylıkla çıkarılabileceğini düşündürür.
- Böyle hastalarda gelişebilecek komplikasyonlar genellikle eşlik eden diğer hastalıklardan kaynaklanır. Fizik muayene ve BT incelemesi girişim güçlükleri konusunda bilgilendirici olacaktır.

Olgu 7

Dev Guatr: Ameliyatta Nelerle Karşılaşacağımızı Bilmek

- SE, 77 yaşında, kadın
- 45 yıldır boynunda kitlesi olan hasta; son 5 yıldır solunum güçlüğü ve çabuk yorulma yakınması ile başvurduğu sağlık kurumlarında cerrahi girişimin riskli olacağının söylenmesi üzerine, dev guatr ile yaşamını sürdürüyor.
- Yakınmalarının artması üzerine büyük kentteki bir sağlık kurumuna gelmeye karar veriyor. Hasta polikliniğimizde görülerek ileri tetkik ve tedavi amacıyla kliniğimize yatırıldı.

Değerlendirme

- Hastanın son 5 yıldır efor ile artan nefes darlığı, son 6 aydır yutma güçlüğü yakınması var.
- Fizik muayenede boynun ön ve yan bölümlerini tümüyle çevreleyen solid karakterde, kısmen mobil ve inspeksiyonla çok belirgin olan kitle saptandı. Tiroid hormonları normal düzeylerde bulundu.
- Boyun BT incelemesinde trakeayı ileri derecede daraltan, boynu tamamen çevreleyen ve kalsifikasyon alanları içeren kitle saptandı. Kardiorespiratuar sistemin değerlendirilmesinde ASA skoru 3 olarak belirlendi, hastaya yoğun bakım koşulları ile girişim kararlaştırıldı.



Dev guatr



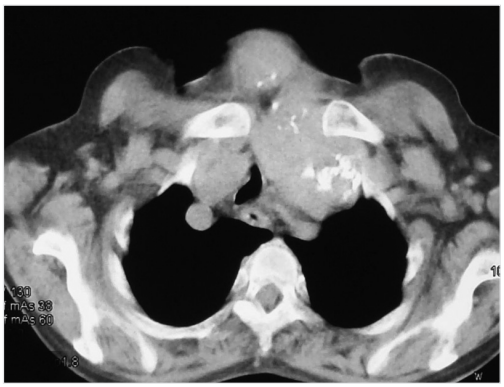

Kontrastlı BT: Trakeayı tamamen çevreleyen ve trakeada belirgin daralmaya neden olan, kaba kalsifikasyonlar içeren mediastinal uzanımlı solid kitle

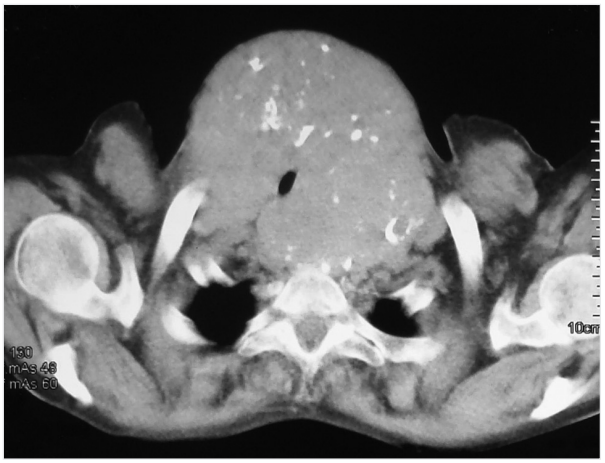

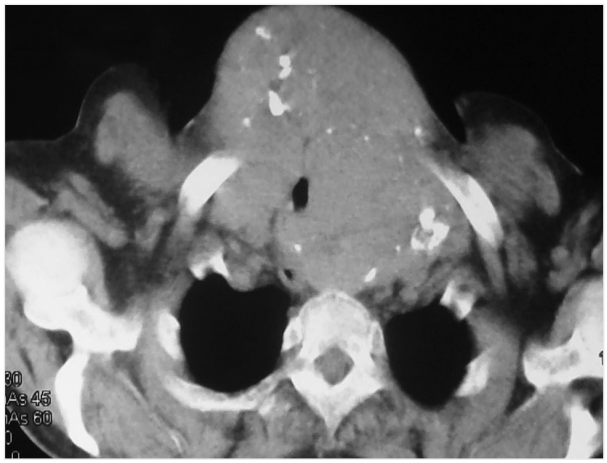

Kontrastlı BT: Trakeayı tamamen çevreleyen mediastinal uzanımlı solid kitle

Ameliyat

- Boyun kesisiyle tiroid lojuna ulaşıldığında her iki lobun lateralde boynun arkasına uzandığı ve sınırlarına erişilemediği anlaşıldı.
- Traksiyon sütürleri yardımı ile sol tiroid lobu insizyon dışına alındığında özofagus ile yakın komşuluğu olduğu saptandı. Sağ tiroid lobu da traksiyon sütürleri yardımı ile insizyon dışına alınarak total tiroidektomi yapıldı.
- Hasta yoğun bakımda ertesi gün ekstübe edildi ve 3. gün sorunsuz taburcu oldu.

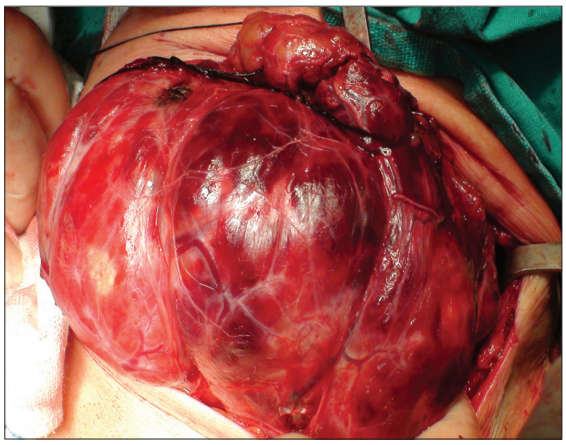

Kitlenin trakeanın anteriorundaki bölümü

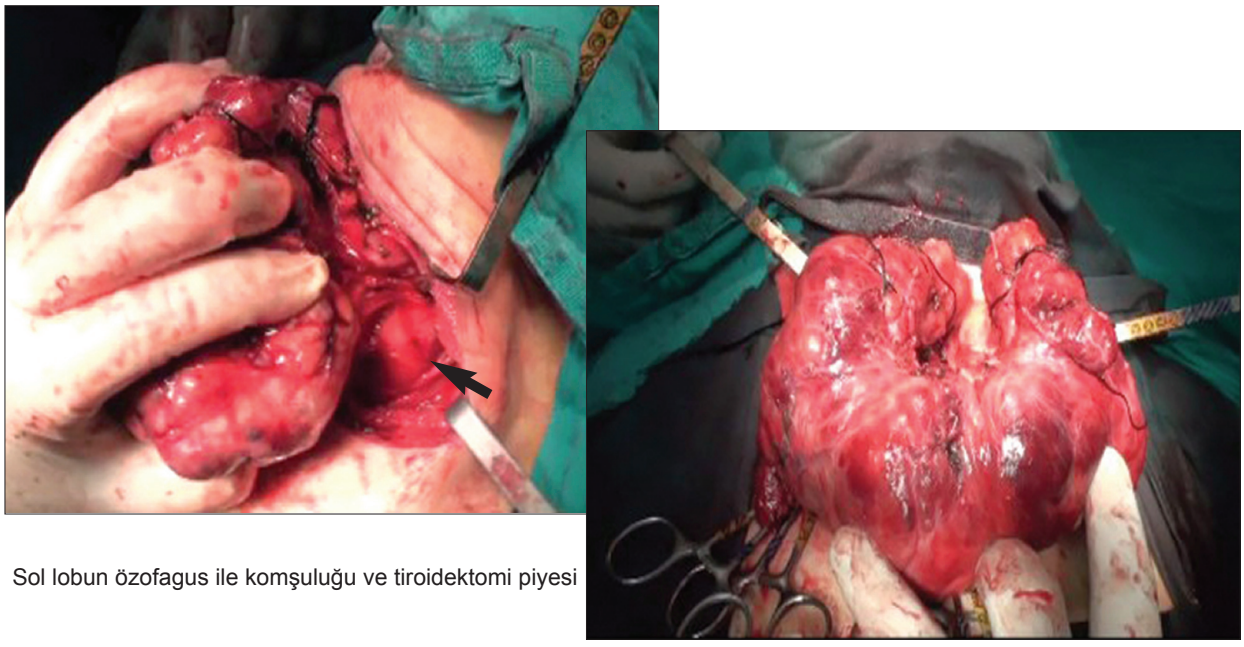

Sol lobun özofagus ile komşuluğu ve tiroidektomi piyesi

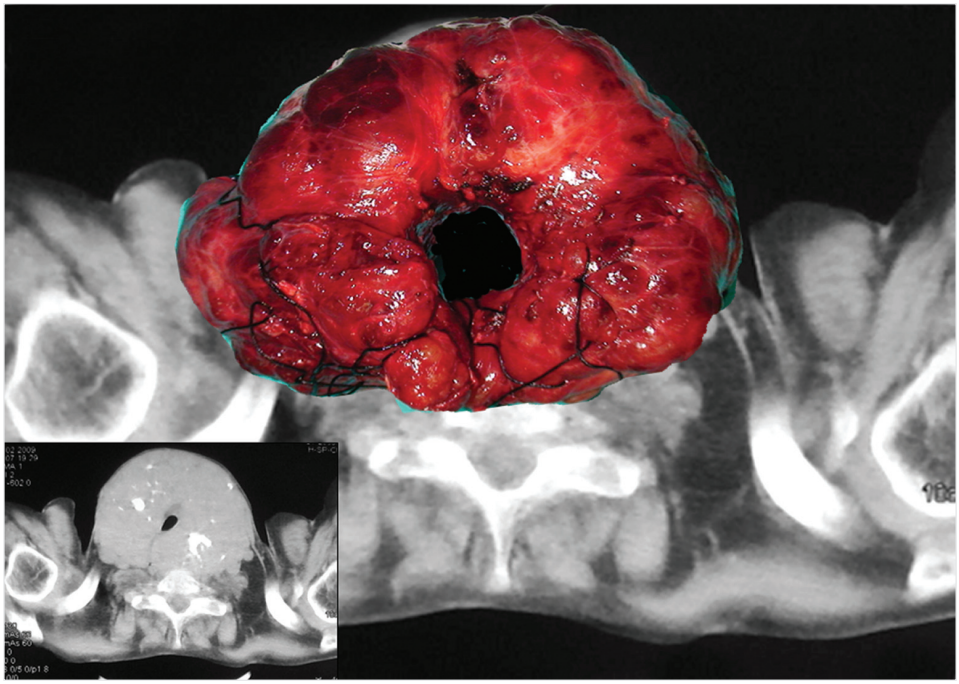

Trakeayı tamamen çevreleyen kitlenin tomografideki iz düşümü

Yorum

- Eşlik eden hastalıkları olan ileri yaştaki hastalarda uygulanacak her cerrahi girişim, özellikle yoğun bakım ünitesi olmayan hastanelerde postoperatif komplikasyonlar yönünden riskli olabilir.
- Bu tür olgularda girişim hazırlığı aşamasında yapılacak BT incelemesi; bronkoskopik entübasyon gereksinimi, ameliyat sırasında kitlenin insizyon dışına alınabilme güçlüğü ve trakeomalazi olasılığı konularında bilgilendirici ve uyarıcı olacaktır. Bu öngörülere ilişkin, hasta ve hasta yakınlarına ayrıntılı bilgi verilmelidir.
- 70-80'li yıllarda büyük guatrlara cerrahi girişim, o yılların kısıtlı inceleme olanaklarıyla yapılmaktaydı. Günümüzdeki teknoloji olanaklarını, girişim güvenliğini sağlamak amacıyla yeterince kullanmak gerekir.

Olgu 8

Total Tiroidektomi Sonrası TSH Neden Yükselmedi ?

- ZK, 37 yaşında, kadın
- Tiroid US incelemesinde saptanan 1.5 cm çapındaki kuşkulu nodülden yapılan İİAB sonucunun papiller karsinom olarak belirlenmesi üzerine kliniğimizde total tiroidektomi uygulandı.
- RAI tedavisi planlanan hastada ameliyatı izleyen 20'nci günde TSH düzeyi normal bulundu. On gün sonra tekrarlanan TSH düzeyi 5 mIU/L olarak belirlendi.
- Total tiroidektomiden 1 ay sonra TSH düzeyinin yeterince yükselmemesi remnant tiroid dokusu olasılığını düşündürdüğünden hastanın incelenmesine karar verildi.

Değerlendirme

- Boyun US'de kalan tiroid dokusu izlenmedi. Tiroid sintigrafisinde jugulumdan aşağıya uzanım gösteren aktivite tutulumu belirlendi.
- Mediastinal uzanımın lokalizasyonunu belirlemek amacıyla toraks BT yapıldı ve orta hatta innominant venin üzerine kadar uzanan tiroid dokusu ile uyumlu 4x5 cm çapında kitle saptandı.

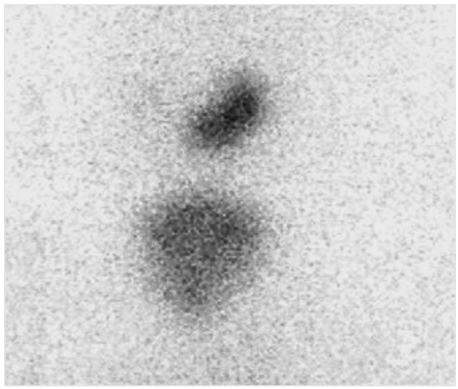

Mediastinal uzanımlı tiroid dokusu

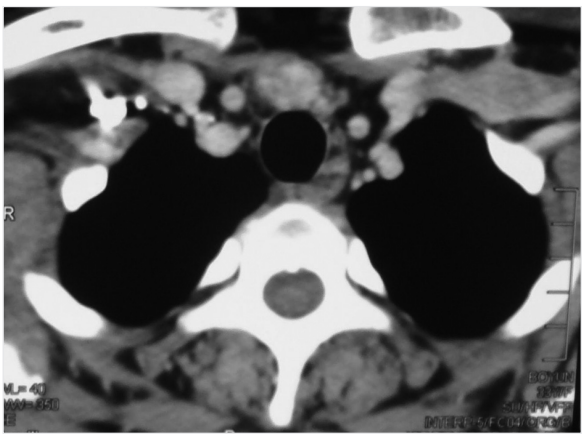

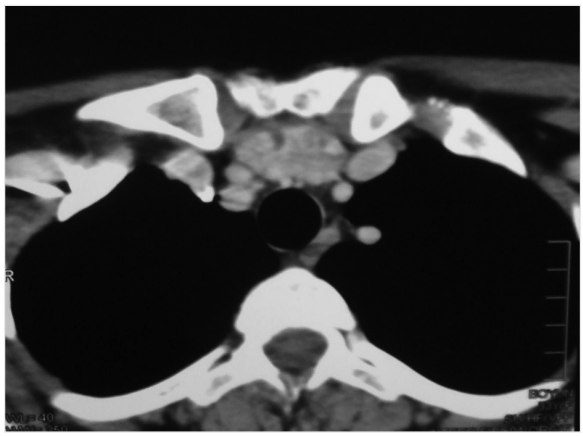

Kontrastlı BT: Sternum arkasında innominant vene uzanım gösteren 4x5 cm çapında solid kitle

Ameliyat

- Boyundan yapılan kesiyle sternumun arkası serbestleştirildi. Sternotomi hazırlığı yapılmasına karşın jugulumun distalinde mediastinal tiroid dokusu görüldü.
- Traksiyon sütürleri yardımı ile kitle mediasten dışına alındı. Sternotomi için cilt insizyonu yapılmasına karşın sternotomiye gereksinim olmadan kitle çıkarıldı.

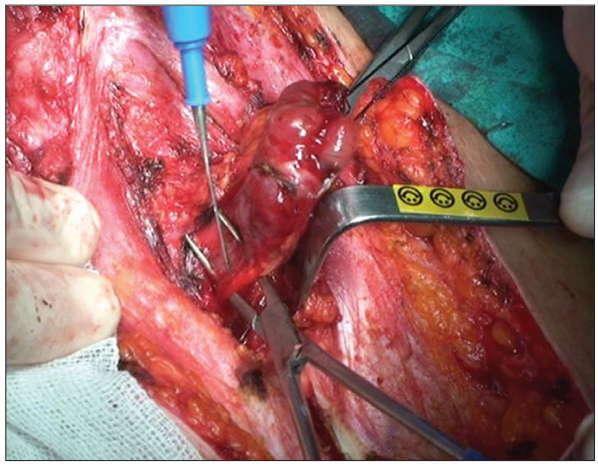

Mediastinal tiroid dokusu

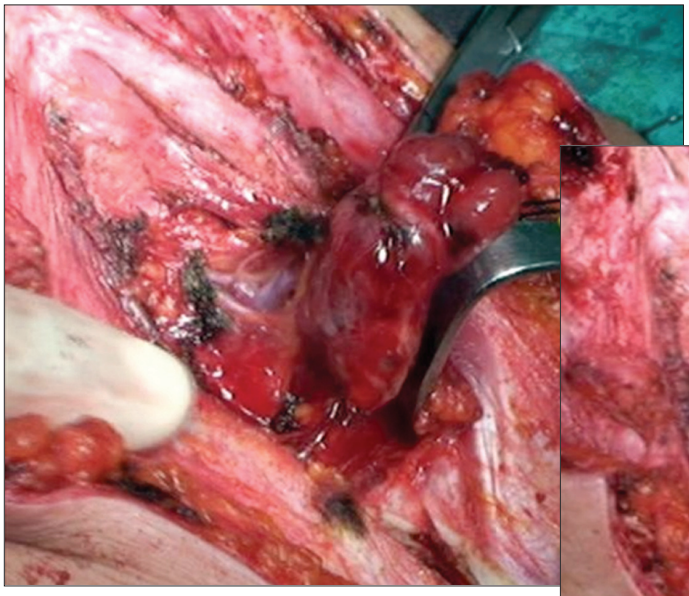

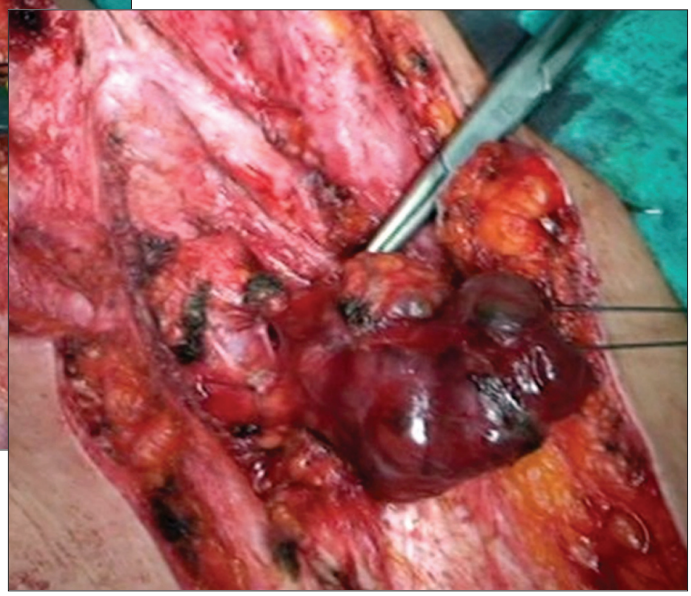

Mediastinal tiroid dokusunun eksizyonu

Yorum

- Total tiroidektomi sonrası normal koşullarda TSH düzeyinin hızla yükselmesi beklenir. Etkin bir RAI tedavisi için TSH düzeyinin 30 uIU/ml'nin üzerinde olması gerekmektedir.
- Total tiroidektomi yapılmasına ve boyunda tiroid dokusu kalmamasına karşın TSH'nın yükselmemesi durumunda öncelikle mediastinal yerleşimli bir odak düşünülmelidir.
- Mediastinal tiroid dokusu, tiroid loblarına ince bir fibroz dokuyla bağlı ise ameliyat sırasında görülemeyebilir. Ameliyat sonrası beklenen hormon düzeyine ulaşılamadığı zaman, özellikle **MEDİASTENDE TİROİD DOKUSU** varlığı araştırılmalıdır.

Olgu 9

Cerrahi Tedaviyi Geciktirmenin İstenmeyen Sonucu

- CA, 65 yaşında, kadın
- Beş yıllık nodüler guatr öyküsü olan hastaya 4 yıl önce başka bir merkezde ameliyat önerilmesine karşın kabul etmiyor. 2009 yılı başında endokrin polikliniğimize başvurduğunda yeniden incelemeye alınıyor.
- Tiroid US: Tiroid parankiminin görünümü Hashimato tiroiditi ile uyumlu bulundu. Sol lob orta ve alt bölümünü dolduran intratorasik uzanım gösteren 3x3x2.5 cm çapında düzgün konturlu, hipoekoik, kaba kalsifikasyonlar içeren nodül belirlendi. Tiroid sintigrafisinde nodül bölgesi hipoaktif özellikteydi. İİAB sonucunun karsinom kuşkulu sitolojik bulgular olarak bildirilmesi üzerine hastaya girişim kararı alındı.
- Mayıs 2009'da total tiroidektomi ve sol santral diseksiyon yapıldı. Patolojik incelemede sol lobda 4 cm çapında anaplastik tipte transformasyon gösteren papiller karsinom, sağ lobda 0.2 cm çapında papiller mikrokarsinom ve 5 adet reaktif değişiklik gösteren lenf ganglionu saptandı. Hastaya 150 mCi RAI tedavisi uygulandı.
- RAI tedavisinden 6 ay sonra, son 1 haftadır giderek artan nefes darlığı yakınması ile endokrinoloji servisine yatırıldı.

Değerlendirme

- Sağ hemitoraksta; oskültasyonla solunum seslerinde azalma, perküsyonla apekse kadar matite saptandı. Akciğer grafisinde sağ apikal bölgeye kadar uzanan plevral effüzyon gözlendi. Siyanozu olmayan hastanın oda havasında arter kan gazında pH: 7.47, pO_2: 80 mmHg, pCO_2: 32 mmHg bulundu. Lökosit ve CRP yüksekliği nedeniyle ampirik antibiyotik tedavisine başlandı.
- Göğüs Cerrahisi konsültasyonu sonucu sağ kapalı toraks drenajı uygulandı. Transüda niteliğinde 2 Lt plevral sıvı drene edildi.

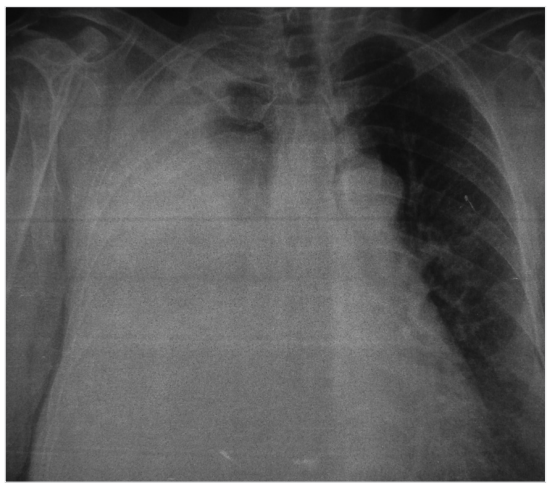

Sağ hemitoraksta plevral effüzyon

- Plevral aspirasyon sonrası çekilen kontrol grafisinde efüzyonun azaldığı gözlendi. Plevral sıvının kültüründe üreme olmadı ve atipik hücre belirlenmedi. Toraks BT'sinde sağ plevra yaprakları arasında 15 cm çapında konsolidasyon alanı saptandı. Bu konsolidasyona ampiyem veya kitlesel bir lezyonun neden olabileceği bildirildi.

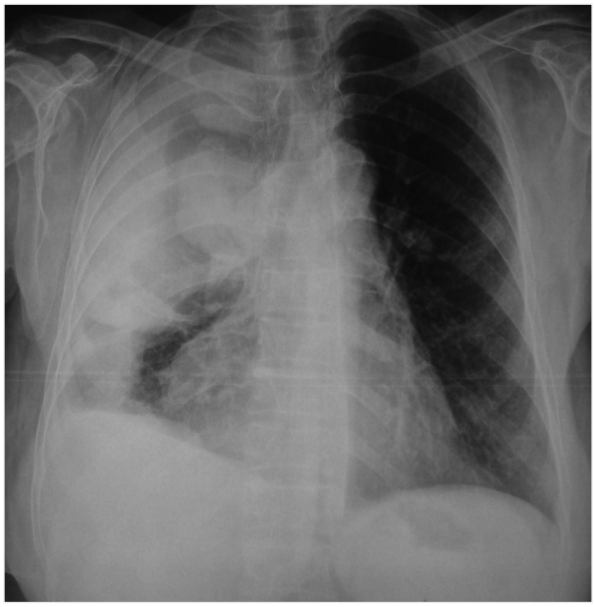

Plevral sıvının aspirasyonu sonrası akciğer grafisi

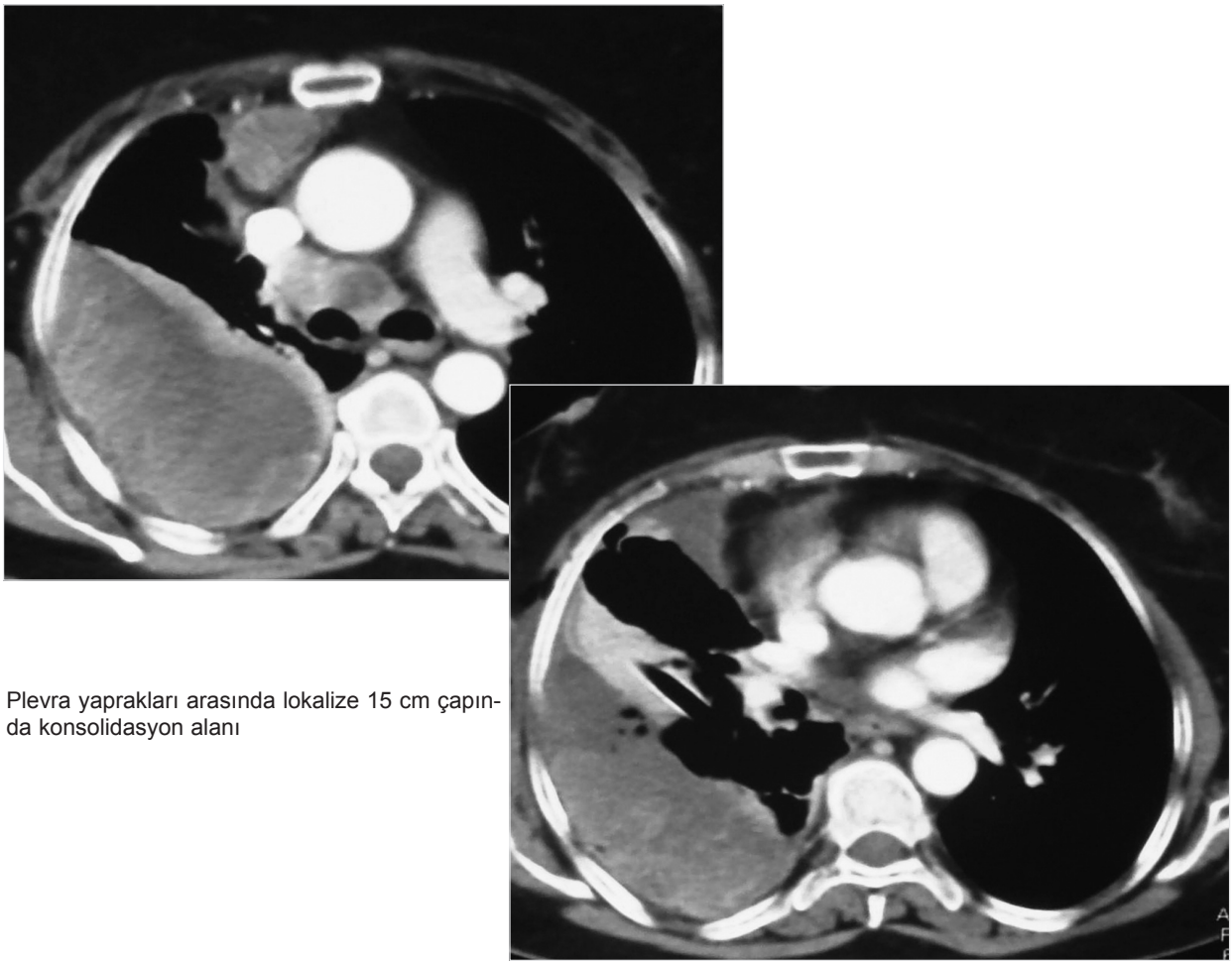

Plevra yaprakları arasında lokalize 15 cm çapında konsolidasyon alanı

- Tomografik incelemede kitle ve ampiyem ayırımı yapılamadığı için hastaya PET çekilmesi planlandı. Gögüs cerrahisinin izlemi sırasında torasentez yinelendi ancak sıvı drene edilemedi. Drene edilen materyal yeniden patolojik tetkike gönderildi. Bu aşamada kan Tg düzeyi 0.1 ng/ml, anti-Tg:175 IU/ml düzeyindeydi.
- PET'te sağ hemitorakstaki plevral lezyonda, sağ alt paratrakeal ve subkarinal pake oluşturan lenf ganglionlarında, sol akciğer parankiminde, sol gluteal bölgede, her iki adrenal bezde yoğun hipermetabolik tutulum saptandı.
- Plevral kitlenin sitolojik incelemesinde anaplastik tipte alanlar içeren papiller karsinom metastazı belirlendi. Hasta eksternal radyoterapi için Onkoloji Kliniği'ne gönderildi.

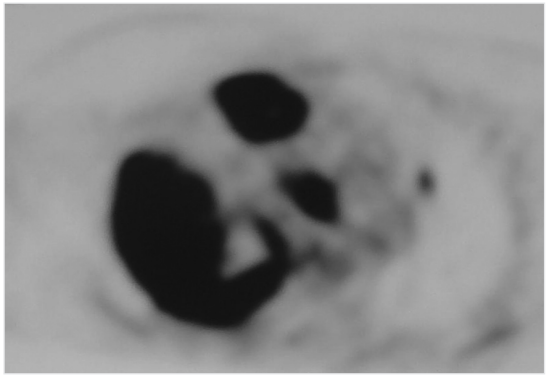

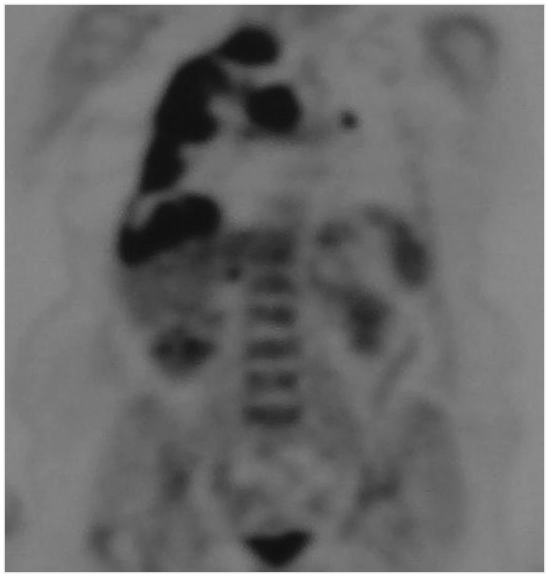

Plevral lezyonda, sağ alt paratrakeal lenf ganglionlarında, sol akciğer parankiminde, sol gluteal bölgede ve her iki adrenal bezde yoğun hipermetabolik tutulum

Yorum

- Tiroidektomi piyesinde saptanan anaplastik tipte transformasyon gösteren papiller karsinom, yıllardır var olan papiller karsinom odağının transformasyona uğradığını düşündürmektedir. Anaplastik tiroid karsinomunun kesin olmamakla birlikte papiller karsinomun transformasyonu sonucu geliştiği kabul edilmektedir.
- Uzak metastazlar ameliyattan 6 ay sonra ortaya çıktı. Hastanın 5 yıllık guatr öyküsü olduğu göz önüne alınırsa, başlangıçta anaplastik transformasyonlu papiller karsinom olsaydı metastazların daha önce ortaya çıkması beklenirdi.
- Tümör tümüyle transformasyon göstermeden önce girişim uygulansaydı RAI tedavisinden yarar sağlanabilirdi ancak kan Tg düzeyinin düşük olması ameliyattan sonraki aylarda gelişen metastazların anaplastik forma dönüştüğünü göstermektedir.
- Hashimato zemininde gelişen papiller karsinomların daha kötü bir seyir gösterebileceği konusu tartışmalıdır. Bu olgu **DOĞRU ENDİKASYONLA ERKEN CERRAHİ GİRİŞİMİN** önemini vurgulamaktadır.

Olgu 10

Posterior Mediastinal Kitlelerde Seçilecek Cerrahi Girişim Yöntemi Sternotomi mi, Torakotomi mi Olmalıdır?

- RT, 57 yaşında, kadın
- Multinodüler guatr tanısı ile 12 sene önce başka bir merkezde tiroidektomi ameliyatı olan hasta, ameliyat sonrası dönemde kontrollere düzensiz gidiyor. Düşük dozda (50 μg) replasman tedavisi uygulanan hasta tedaviyi de kendiliğinden bırakıyor.
- 4 ay önce ameliyat olduğu merkezde endokrinoloji polikliniğine başvuran hastadan tiroid hormonları ve boyun US'si isteniyor. Tiroid hormonu kullanmamasına karşın T3, T4 ve TSH değerleri normal düzeyde bulunuyor. Boyun US'de sağ paratrakeal alanda mediastene doğru uzanım gösteren kitle saptanıyor.
- Retrosternal guatr ön tanısı ile tiroid sintigrafisi ve boyun-toraks BT incelemeleri yapılan hasta kliniğimize gönderiliyor.

Değerlendirme

- Hastanın anamnezinde önemli bir yakınması olmadığı anlaşıldı.
- Akciğer grafisinde belirgin trakeal deviasyon ve toraksta kitle imajı izlenmedi. Tiroid sintigrafisinde, mediastende aktivite tutulumu belirlendi.
- Boyun ve toraks BT'de, sağ paratrakeal alandan posterior mediastende arkus aortaya kadar uzanım gösteren, 15x6x5 cm çapında solid kitle gözlendi.

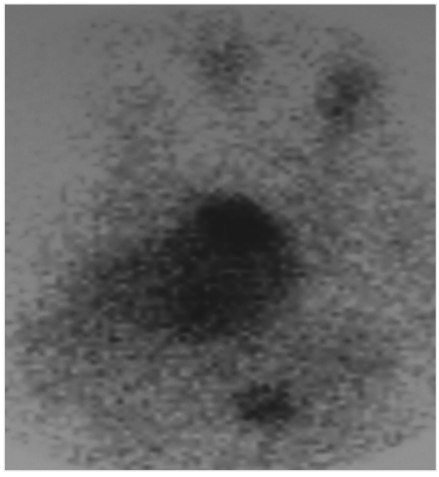

Mediastende aktivite tutulumu

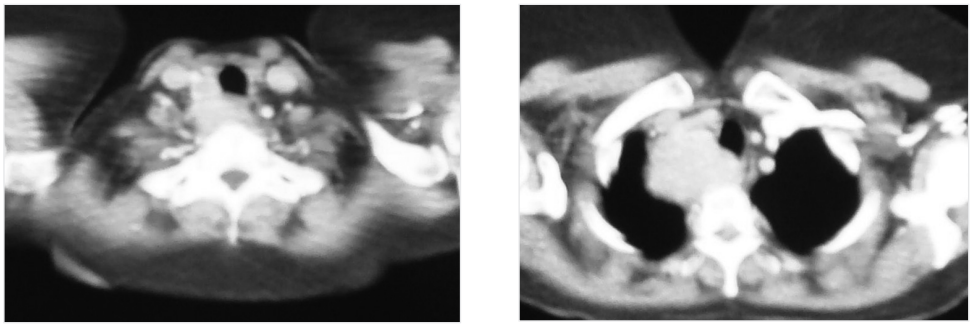

Kontrastlı BT: Boyunda sağ paratrakeal bölgeden başlayıp posterior mediastene uzanım gösteren kitle lezyon

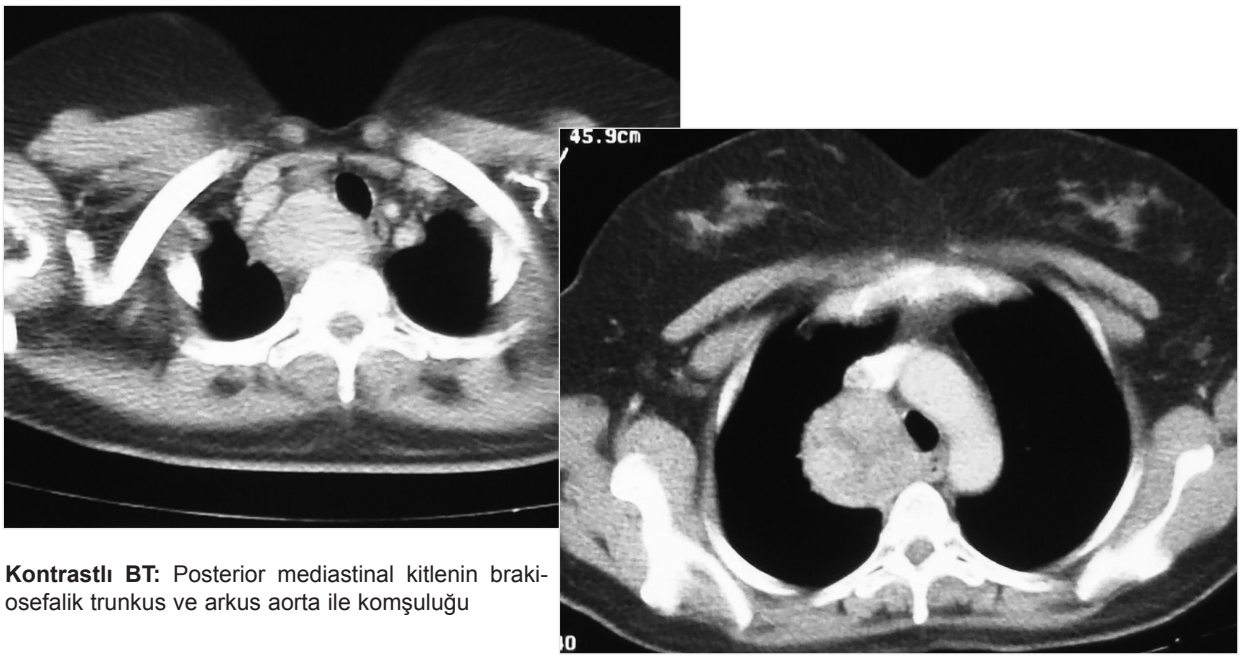

Kontrastlı BT: Posterior mediastinal kitlenin brakiosefalik trunkus ve arkus aorta ile komşuluğu

Ameliyat

- Boyundan yapılan kesiyle sağ paratrakeal bölge eksplore edilerek, posterior mediastene uzanımlı kitlenin proksimali görüldü ancak bu bölgeden kitlenin mediasten dışına alınmasının güvenli olmayacağı anlaşılarak sternotomi kararı alındı.
- Sternotomi ile yapılan eksplorasyonda kitlenin brakiosefalik arter ve sağ innominant ven ile yakın komşuluğu olduğu gözlendi. Brakiosefalik arterin posteriorundan kitlenin alt sınırı palpe edilmeye çalışıldı ancak ulaşılamadı. Kitle, sağ ve sol innominant venin oluşturduğu vena kava superiorun arkasında konumlandığından diseksiyona paratrakeal bölgeden devam edilmesine karar verildi.
- Paratrakeal alandan serbestleştirilen kitle posterior mediastenden dışarı alınarak eksize edildi.

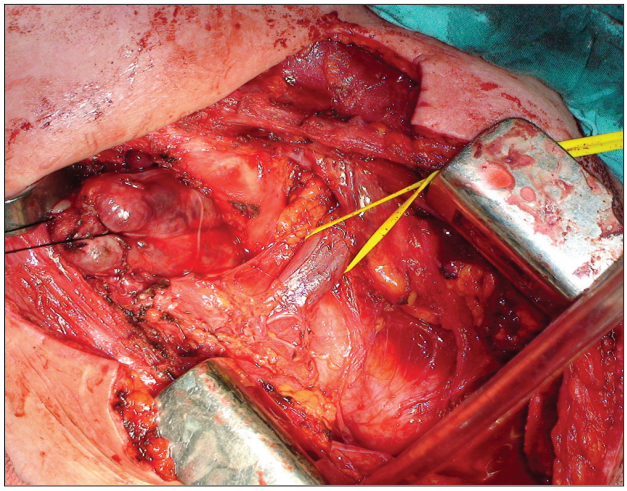

Paratrakeal alandan ulaşılan kitle

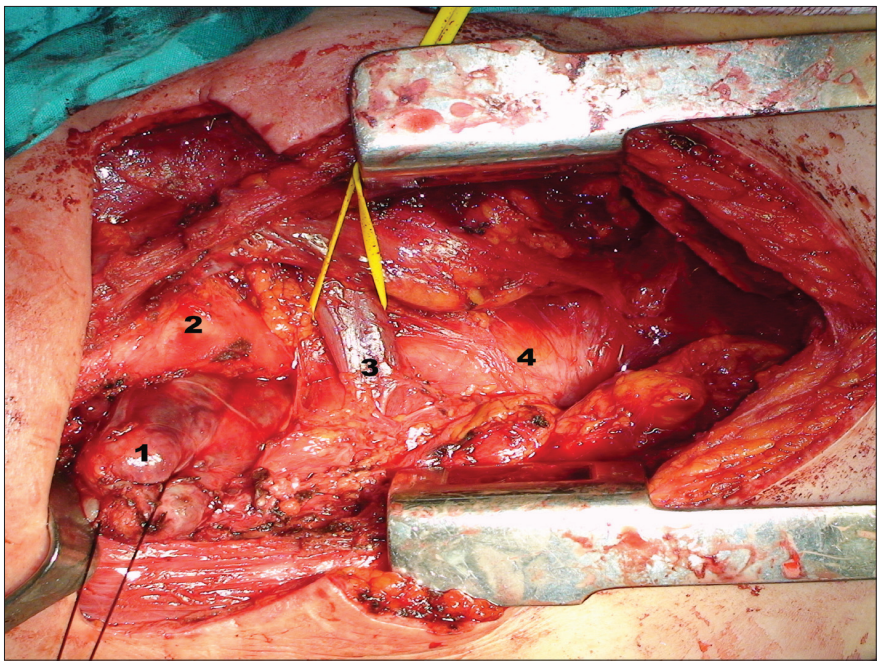

Posterior mediastinal kitlenin görünümü. **(1)** Kitle, **(2)** Trakea, **(3)** Sağ innominant ven, **(4)** Arkus aorta.

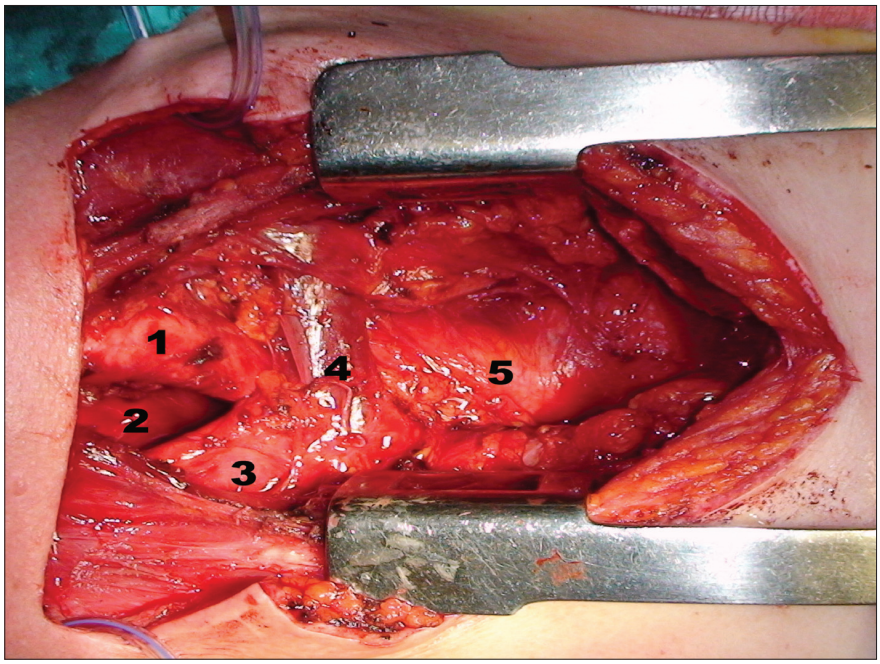

Kitlenin eksizyonu sonrası mediastenin görünümü. **(1)** Trakea, **(2)** Kitlenin çıkarıldığı alan ve arkada özofagus, **(3)** Brakiosefalik trunkus, **(4)** Sağ innominant ven, **(5)** Arkus aorta.

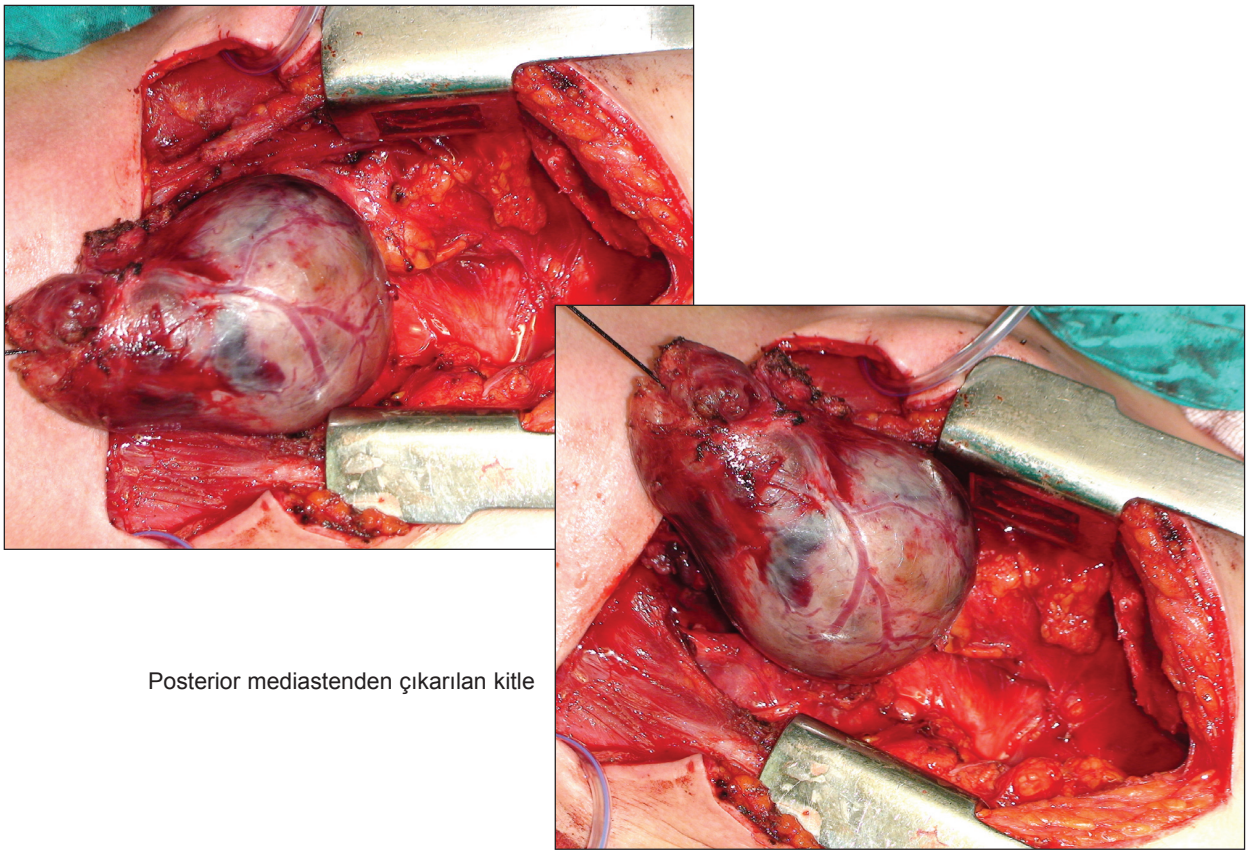

Posterior mediastenden çıkarılan kitle

Yorum

- Bu olguda, 12 yıl önce de paratrakeal alanda tiroid dokusunun var olabileceği ve bu süreçte kitlenin büyüyerek posterior mediastene uzanabileceği düşünülebilir. İlk ameliyat öncesi uygulanmış görüntüleme yöntemleri ile paratrakeal tiroid dokusu belirlenemediğinden, bu kitle ameliyat sırasında görülemeyebilir. Hastanın ilk girişim sonrası izlem sürecindeki US incelemelerinde kitlenin saptanmamış olması da bu görüşü destekler niteliktedir.
- Posterior mediasten lokalizasyonlu kitlelere ulaşım için seçenekler sağ torakotomi veya sternotomi olabilir. Her iki yaklaşımda da boyun eksplorasyonu kitlenin mobilizasyonunda ve diseksiyonunda yardımcı olur.
- Bu olguda sternotomi ile kitleye ulaşılamadı, kaldı ki bu yöntemle yakın komşuluğu olan vasküler yapılarda yaralanma olasılığı da düşünüldü. Bu nedele posterior mediastinal kitlelere sağ **TORAKOTOMİ** ile ulaşımın daha uygun olacağı görülmektedir.

Olgu 11

Başka Merkezlerde Girişim Uygulanmış Hastalara İlişkin Yapılmış İncelemelerin Yeniden Değerlendirilmesinin Önemi

- SD, 59 yaşında, kadın
- Eylül 2009'da özel bir hastanede yapılan boyun US'de istmus kalınlığı 4 mm, sağ tiroid lobu 80x32x25 mm, sol tiroid lobu 86x40x31 mm olarak belirleniyor. En büyüğü 35x27 mm boyutlarında, bilateral multipl nodüllerin saptanması üzerine hastaya bilateral total tiroidektomi uygulanıyor.
- Patolojik incelemede; sağ lobda papiller karsinom, sol lobda ise papiller karsinom kuşkusu taşıyan atipik proliferasyon saptandığı, ayrıca sağ lobdaki tümöral alanda dokuların bir kısmı fragmante olduğundan tümör çapı ve cerrahi sınırların değerlendirilemediği bildiriliyor.
- RAI tedavisi planlanan hasta başka bir hastanenin Nükleer Tıp merkezine gönderiliyor. Ameliyattan 1 ay sonra ölçülen TSH düzeyinin 6 mIU/L olması üzerine bakiye tiroid dokusu araştırılması için tiroid sintigrafisi isteniyor. Sintigrafi sonucunda sağ lobda bakiye tiroid dokusu belirlenerek tamamlayıcı tiroidektomi için kliniğimize yönlendiriliyor.

Değerlendirme

- Tiroid sintigrafisinde sağ lobda izlenen bakiye tiroid dokusunun boyutlarının belirlenmesi amacıyla US istendi. US incelemede sağ tiroid lojunda 4x5x3 cm boyutunda bakiye tiroid dokusu ve en büyüğü 7 mm boyutunda 4 adet hipoekoik nodül saptandı.
- Parafin bloklar Patoloji bölümümüzde yeniden değerlendirildi. Sağ lobda 11 mm, sol lobda 25 mm boyutunda foliküler varyantlı papiller karsinom belirlendi.
- Tamamlayıcı tiroidektomi öncesi yapılan indirekt laringoskopik incelemede sol vokal kordun paramedian konumda fikse olduğu saptandı.

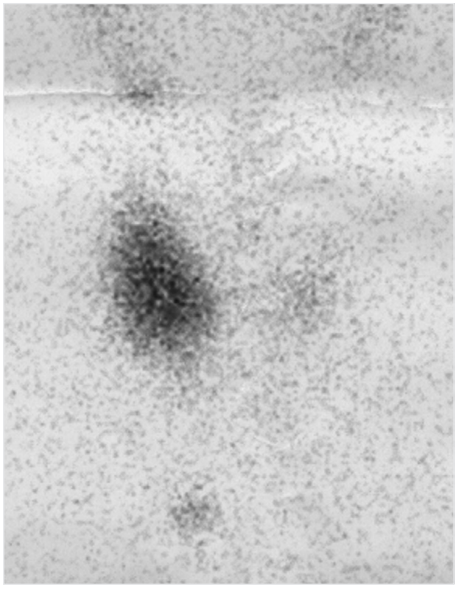

Sağ tiroid lojunda bakiye tiroid dokusu

Ameliyat

- İlk girişime bağlı sol vokal kord hasarı olan hastaya ameliyat öncesi gerekli bilgiler verildi. Eski insizyondan katlar geçilerek lateral yaklaşımla tiroid sağ lobuna ulaşıldı. Lobun yaklaşık 5x4x3 cm boyutlarında ve üst polünün bağlanmadığı anlaşıldı.
- Sağ tiroid lobunun medialinde eski ameliyattan kalan sütürler görüldü. Sinir monitorizasyonu yardımıyla inferior larengeal sinir bulundu ve korundu. Sağ lobdaki remnant tiroid dokusu çıkarıldı.
- Piyesin patolojik incelemesinde 4 mm çapında papiller mikrokarsinom odağı saptandı.

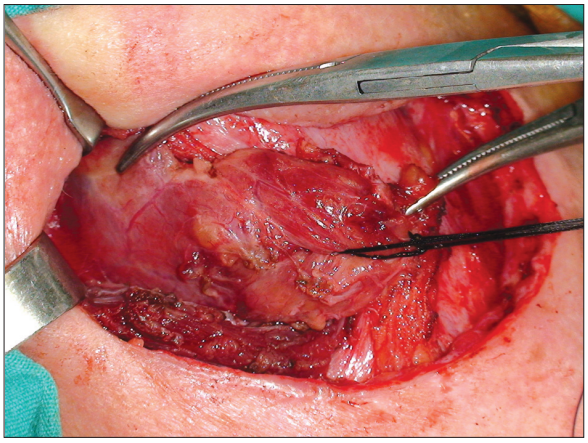

Sağ tamamlayıcı tiroidektomi

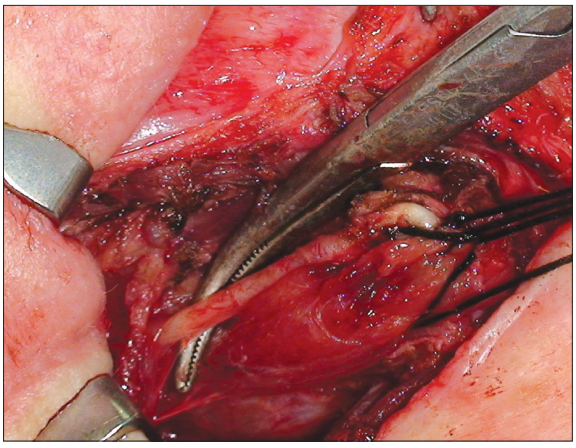

Üst polün bağlanması ve larengeal sinir diseksiyonu

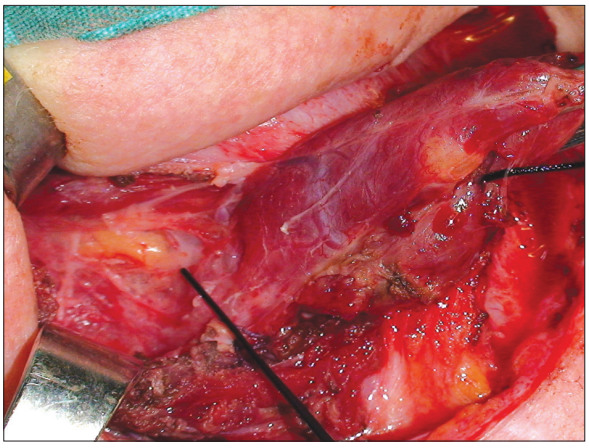

Üst polün bağlanması ve larengeal sinir diseksiyonu

Yorum

- İlk girişim biçimi "total tiroidektomi" olarak bildirilmesine karşın, hastaya sol lobektomi, istmusektomi ve sağ lobun medial bölümünün rezeksiyonunun uygulandığı kararına varıldı.
- İlk ameliyattaki piyesin patolojik incelemesinde tümör çapı belirlenememişti. Ancak blokların, birimimizdeki deneyimli endokrin patolog tarafından değerlendirilmesi sonucu tümör çapları ve ayrıntılı histopatolojik özellikleri öğrenildi. Bu bilgiler kuşkusuz hastalığın evresi, hastanın alacağı RAI miktarı gibi önemli konularda yol gösterici oldu.
- İkincil girişim uygulanacak hastalarda, laringoskopik inceleme yapılması ve oluşabilecek komplikasyonlar yönünden hastanın bilgilendirilmesi unutulmamalıdır.
- Bu olgu bize başka merkezlerden gelen hastaların yeniden değerlendirilmesi gerekliliğini ve cerrahın **YAPTIĞINI SÖYLEMESİ, SÖYLEDİĞİNİ YAPMASI** ilkesinin önemini göstermektedir.

Olgu 12

Santral Kompartmana İkincil Girişimin Zorlukları

- ÖÖ, 34 yaşında, kadın
- İki yıl önce tiroid papiller karsinomu tanısı ile kliniğimizde total tiroidektomi ameliyatı yapıldı. Patolojik incelemede 1.5 cm boyutunda papiller karsinom saptandı.
- Hasta RAI tedavisi sonrası Endokrinoloji polikliniğinde izlemeye alındı. Ameliyattan 1 yıl sonraki boyun US'de sağ paratrakeal bölgede 5 mm boyutunda 2 adet reaktif lenf ganglionu saptandı. Kan Tg düzeyi normal sınırlardaydı.
- İlk girişimden 2 yıl sonra tekrarlanan boyun US'de aynı bölgede 6 mm boyutlarında metastaz düşündüren lenf ganglionları belirlendi. Bu dönemde kan Tg düzeyi 5.6 ng/ml'dı.

Değerlendirme

- I^{131} ile yapılan tüm vücut taramasında sağ paratrakeal bölgede metastaz düşündüren tutulum belirlendi. Bölgenin ayrıntılı incelenmesi amacıyla yapılan boyun BT'de sağ paratrakeal bölgede metastatik ganglionlar saptandı.
- Saptanan metastatik ganglionlardan US kılavuzluğunda elde edilen aspirattan Tg ölçümü yapıldı ve Tg düzeyi 2900 ng/ml bulundu **(Tg washout)**.
- Bu işlem sonucu elde edilen Tg düzeyinin yüksek olması papiller karsinom metastazının kanıtı olduğundan, hastaya santral diseksiyon yapılmasına karar verildi.



Sağ paratrakeal alanda tutulum

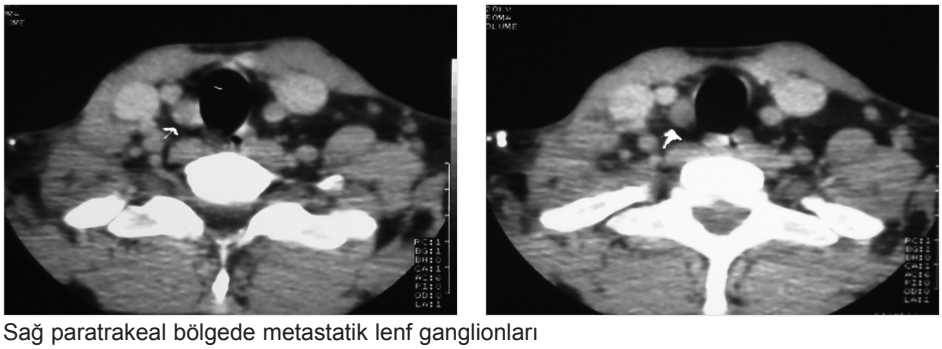

Sağ paratrakeal bölgede metastatik lenf ganglionları

Ameliyat

- Eski insizyon kullanılarak flepler hazırlandı. Sağ santral kompartmana sternokleidomastoid kasın medial kenarından lateral yaklaşımla ulaşıldı.
- Sinir monitörizasyonu yardımı ile inferior larengeal sinirin konumu belirlenerek diseksiyona devam edildiğinde, sinirin metastatik ganglionların üzerine yapışık olduğu belirlendi.

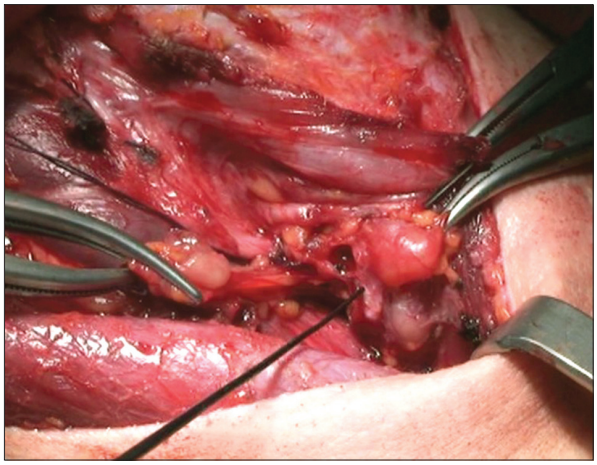

Santral kompartmana ulaşım ve sinirin bulunması

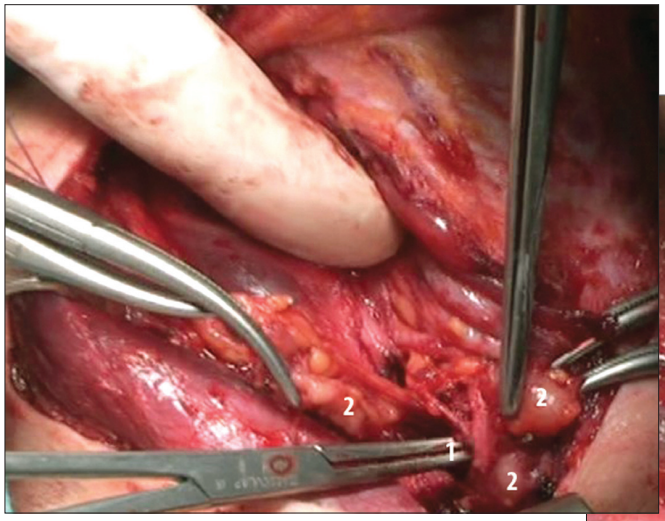

Sinire yapışık olan ganglionların diseksiyonu **(1)** inferior larengeal sinir, **(2)** metastatik ganglionlar

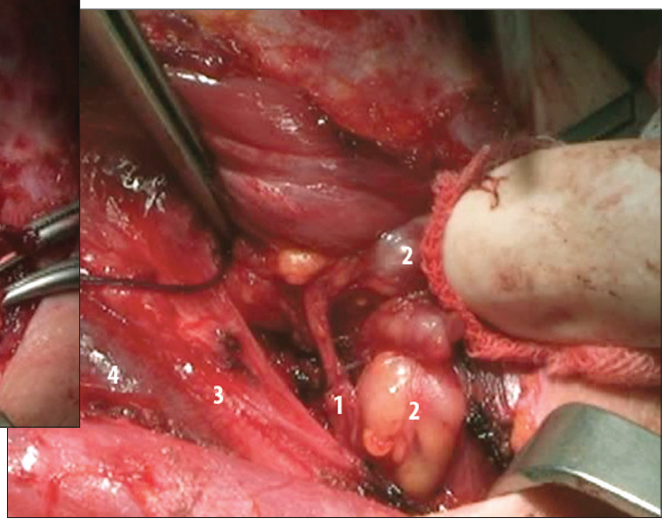

Sinire yapışık olan ganglionların diseksiyonu **(1)** inferior larengeal sinir, **(2)** metastatik ganglionlar, **(3)** karotis arter

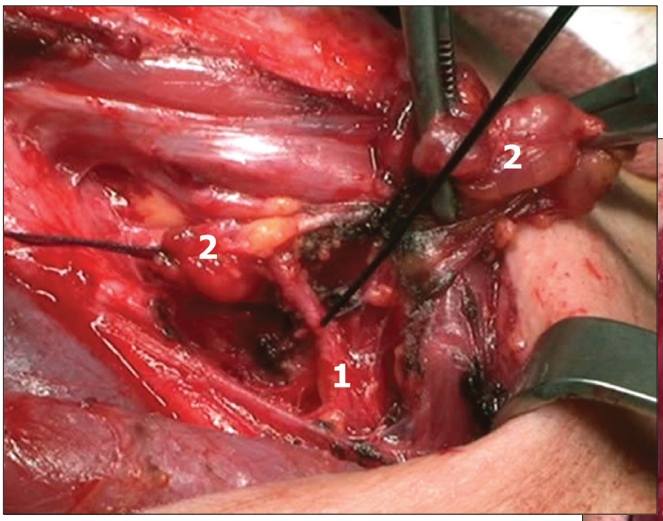

(1) inferior larengeal sinir, **(2)** metastatik ganglionlar

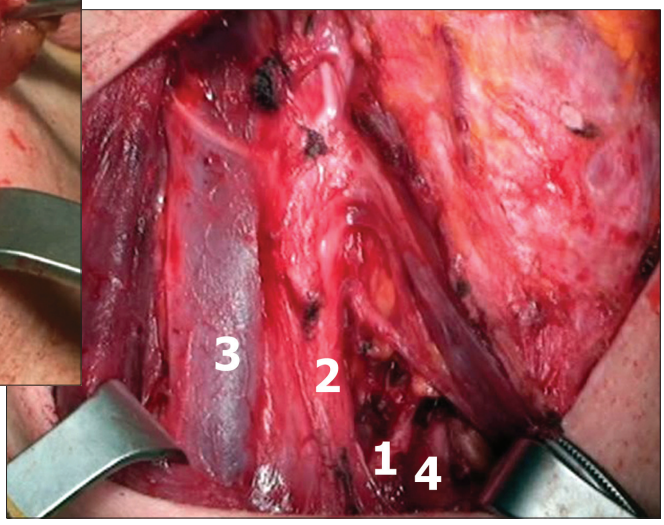

(1) inferior larengeal sinir, **(2)** karotis arter, **(3)** vena jugularis interna, **(4)** trakea

Yorum

- US'nin tiroid karsinomlarının izlem sürecinde metastatik lenf ganglionlarını belirlemedeki duyarlılığı artmıştır. Bu ganglionlardan deneyimli patolog eşliğinde yapılan İİAB ya da Tg washout yöntemi ile elde edilen veriler, papiller karsinom metastazlarının tanısında yararlı olmaktadır. Daha önce tiroidektomi uygulanmış papiller tiroid karsinomlu hastalarda **"santral bölge metastazları"** son yıllarda sıklıkla karşılaştığımız bir hasta grubunu oluşturmaktadır.
- İkincil girişimlerde santral bölgeye ulaşımın ve bu bölgede yapılacak diseksiyonların güçlüğü bilinmektedir. Primer girişimlerle karşılaştırıldığında sinir hasarı ve hipoparatiroidi oranları daha yüksektir. İkincil santral bölge girişimlerinde sinir monitörizasyonu yönteminin kullanılması, sinirin bulunmasını kolaylaştırmaktadır.
- Endokrin cerrahide son yıllarda tartışılan ve gündemde olan sorunlardan biri de papiller tiroid karsinomlarında **"proflaktik santral lenf diseksiyonunun uygulanması veya uygulanmaması"** konusudur. 2009 ATA (American Thyroid Association) kılavuzunda tümör boyutunun 4 cm'in üzerinde olduğu papiller karsinomlarda proflaktik santral lenf diseksiyonunun yapılması önerilmekle birlikte, bu öneri yaygın olarak kabul görmemektedir. Bazı merkezler ise tümör boyutu 1-2 cm'in üzerindeki olgularda proflaktik santral lenf diseksiyonu yapılması gerekliliğini savunmaktadır.
- Bu öneriye karşıt görüşler, bu girişimlerin komplikasyon oranlarını yükselteceği ve hastanın sağkalımını etkilemeyeceği olarak özetlenebilir. Olaya endokrinolog gözüyle bakacak olursak, hastanın izlemi sırasında boyunda metastazın belirlenmesi, kan Tg düzeyinde yükselme, sürekli görüntüleme tetkiki yapılarak maliyetin artması, hastanın metastazını bilerek yaşama zorunluluğu bu metastazlara cerrahi girişim yapılmasını gerektirmektedir.
- Bu konuda yapılmış prospektif bir çalışma olmadığı için santral bölge nükslerinin sağkalıma etkisinin olup olmadığı hakkında kanıta dayalı bir bilgi yoktur. Boyuna ikincil girişimler güç olduğu için, tümör çapı 2 cm'in üzerindeki papiller karsinomların ilk ameliyatında **"proflaktik santral lenf diseksiyonu"** yapılması uygun görünmektedir.

Olgu 13

Mediastinal Metastazlı Medüller Karsinom

- ZB, 54 yaşında, kadın
- 2005 yılında başka bir merkezde multinodüler guatr tanısı ile total tiroidektomi ameliyatı yapılıyor. Patolojik inceleme sonucunda sağ lobda 3 cm çapında medüller karsinom belirlenmesi üzerine izlem amacıyla Endokrinoloji polikliniğine yönlendiriliyor. Ameliyat sonrası ölçülen kalsitonin düzeyi normal bulunuyor.
- İlk girişimden 2 yıl sonra sağ ve sol lateral kompartmanda metastatik lenf ganglionları saptanması üzerine iki taraflı lateral lenf diseksiyonu uygulanıyor. Patolojik incelemede; sağ lateral kompartmandaki 32 adet lenf ganglionunun 9'unda, sol lateral kompartmandaki 27 adet lenf ganglionunun 5'inde medüller karsinom metastazı bildiriliyor. Diseksiyon öncesi kalsitonin 355 pg/ml iken, girişiminden 6 ay sonra kalsitonin düzeyi 112 pg/ml'ye gerilemekle birlikte, izlem sırasında tekrarlanan kalsitonin düzeylerinin normal sınırların üzerinde olduğu dikkati çekiyor.
- İlk ameliyattan 4 yıl sonra, kalsitonin düzeyinin 430 pg/ml olduğu dönemde yapılan US'de servikal nüks saptanmıyor. Olası metastazları araştırma amacıyla yapılan toraks ve batın BT'de mediastinal bölgede metastatik kitle belirlenerek hasta kliniğimize gönderiliyor. İzlem sürecinde tekrarlanan CEA düzeyleri normal sınırlarda bulunuyor.

Değerlendirme

- Hastada mediastinal metastazının belirlenmesi ile kliniğimize yatırılması arasında 5 aylık bir süre olduğu için, metastazın büyüme olasılığı düşünülerek boyun ve toraks MR istendi.
- Mediastende 5x4 cm çapında innominant ven komşuluğunda metastatik kitle belirlendi. Kemik sintigrafisinde patolojik tutulum saptanmadı. Bu aşamada kalsitonin 465 pg/ml ve CEA 1.1 ng/ml'di.

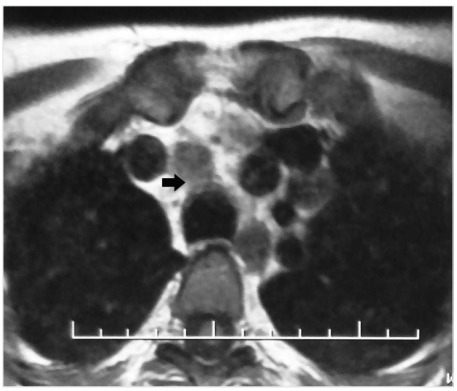

İnnominant ven komşuluğunda mediastinal kitle

Ameliyat

- Kitlenin yerleşimi nedeniyle sternotomi ile girişime karar verildi.
- Eksplorasyonda posterior mediastene uzanan, sol innominant venle brakiosefalik trunkus arasında 5x5 cm boyutunda metastatik kitle saptandı. Vasküler yapılardan diseke edilerek serbestleştirilen kitle çıkarıldı. Ameliyattan 6 ay sonra kalsitonin düzeyi 185 pg/ml olarak belirlendi.

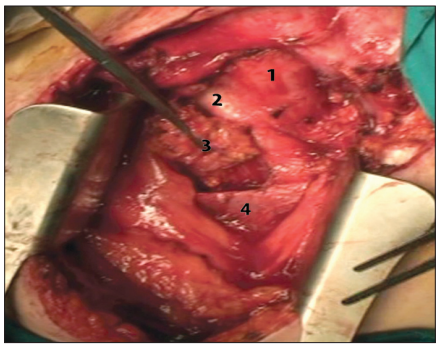

Mediastinal kitle **(1)** Trakea, **(2)** Brakiosefalik trunkus, **(3)** Kitle, **(4)** Sol innominant ven

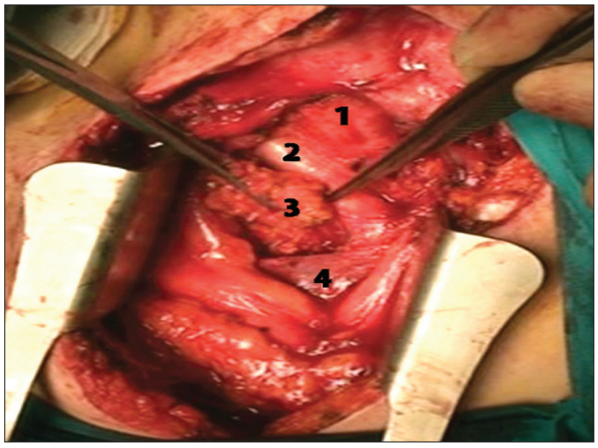

Mediastinal kitle **(1)** Trakea, **(2)** Brakiosefalik trunkus, **(3)** Kitle, **(4)** Sol innominant ven

Yorum

- **"Total tiroidektomi ve santral lenf diseksiyonu",** lenf metastazı olmayan medüller tiroid karsinomlarındauygulanması gereken minimal girişimdir. Tiroidektomi sonrası belirlenen insidental medüller karsinomlarda ikincil girişimle santral lenf diseksiyonunun kararı, riskleri nedeniyle merkezlerin seçimine bağlıdır.
- Medüller karsinom saptanan hastaların izleminde, kalsitonin ve CEA düzeyleri metastazların belirlenmesinde önemlidir. Kalsitonin düzeyi yüksek bulunduğu zaman boyun, toraks ve batın tomografisi ile metastaz araştırılmalıdır.
- Bu olguda ilk ameliyattan 2 yıl sonra kontrlateral kompartmanda lenf metastazının görülmesi dikkati çekmektedir. Tümör sınıflama kılavuzlarına göre mediastinal ve kontrlateral servikal lenf metastazları, bölgesel lenf metastazları kapsamındadır. Ancak primer tümörden uzak olan bölgesel lenf metastazlarının sistemik metastaz olarak kabul edilebileceği görüşü ileri sürülmektedir. Söz konusu hastada olduğu gibi, metastazların çıkarılmasına karşın kalsitonin düzeyinin normale dönmemesi bu görüşü desteklemektedir. Uzak bölgesel lenf ganglionlarında metastaz belirlenen bu tür hastalarda, uzak metastazların daha yüksek oranda görüldüğü bildirilmektedir.
- **"Uzak bölgesel metastaz"** (mediastinal veya kontrlateral servikal lenf metastazı) olan medüller karsinomlu hastaların izleminin titizlikle yapılması önerilmektedir.

Olgu 14

Nüks Servikal Metastatik Kitlelerde Girişim: Gamma Prob Kullanımı

- SG, 47 yaşında, kadın
- 2007 yılında özel bir hastanede multinodüler guatr tanısı ile total tiroidektomi ameliyatı yapılıyor. Patolojik inceleme sonucunda, sağ lobda 2 cm boyutunda medüller karsinom belirlenerek kliniğimize gönderiliyor.
- Hastanın fizik muayenesinde sağ lateral kompartmanda yaklaşık 3 cm boyutunda lenf ganglionu saptandı. US eşliğinde alınan aspiratta, kalsitonin düzeyi 1200 pg/ml olarak bulundu. Sağ lateral boyun diseksiyonuna karar verildi ve uygulandı. Patolojik inceleme sonucu 4x5 cm boyutunda konglemarat oluşturmuş, sayısı saptanamayan metastatik lenf ganglionları olarak bildirildi. Bu ameliyattan 6 ay sonra ölçülen kalsitonin düzeyi normal sınırlarda bulundu.
- İzlem sürecinde, 2008 yılında kalsitonin düzeyinin yüksek bulunması nedeniyle yapılan incelemelerde, sağ santral kompartmanda metastatik lenf ganglionları saptandı. Sağ santral lenf diseksiyonu kararı alındı ve uygulandı. Patolojik inceleme sonucunda sağda 3 adet lenf ganglion metastazı bildirildi. Kalsitonin düzeyi ameliyattan 4 ay sonra normal düzeyde bulundu.
- 2009 yılında kalsitonin düzeyi 80 pg/ml olarak saptanan hasta, boyun, toraks, batın ve kemik metastazı yönünden incelendi. Sağ paratrakeal bölgede 2 cm çapında kitle saptandı. Bu metastatik kitlenin çıkarılması amacıyla yeniden kliniğimize yatırıldı.

Değerlendirme

- Santral bölgeye 3. girişim sırasında karşılaşılabilecek diseksiyon güçlükleri düşünülerek, kitlenin gamma prob yardımıyla çıkartılmasına karar verildi.
- US'de metastaz düşünülen kitleden elde edilen aspirattan kalsitonin ölçümü yapıldı ve 2300 pg/ml bulundu. Bu sonuçla kitlenin medüller karsinom metastazı olduğu kanıtlandı.
- Ameliyat sabahı, US ile belirlenen metastatik kitle içine 0.5 cc radyoaktif madde enjekte edildi. Bu işlem Nükleer Tıp ve Radyoloji Anabilim Dallarının iş birliği ile gerçekleştirildi.

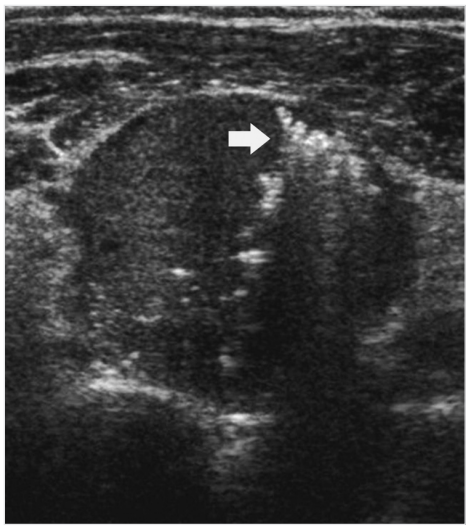

Radyoaktif maddenin kitle içine enjekte edilmesi

Ameliyat

- Gamma prob'la en yüksek sayım alınan bölgeden diseksiyona başlanarak, santral kompartmandaki metastatik kitleye ulaşılmaya çalışıldı. Hedef bölgede gamma prob ile sayımlar yapıldı ve yüksek aktivitesi olan alandan uzaklaşmadan diseksiyon sürdürüldü.
- Kitle çevre dokulardan ayrıştırılarak çıkarıldı. Çıkartılan kitleden ve bölgeden aktivite ölçümü yapıldı. Bölgedeki aktivitenin çok düşük olması, metastatik kitlenin tümüyle çıkartıldığının kanıtı olarak kabul edildi.

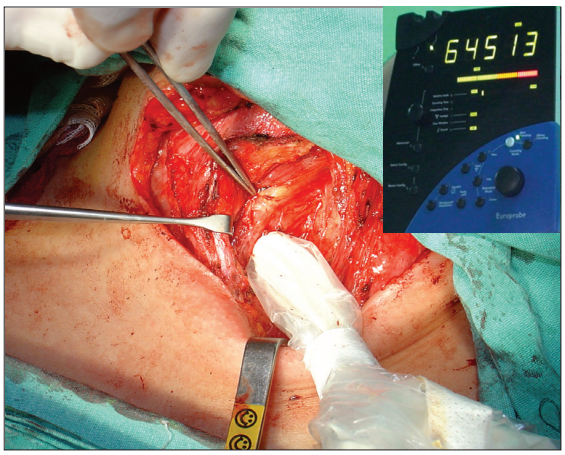

En yüksek sayım alınan bölge

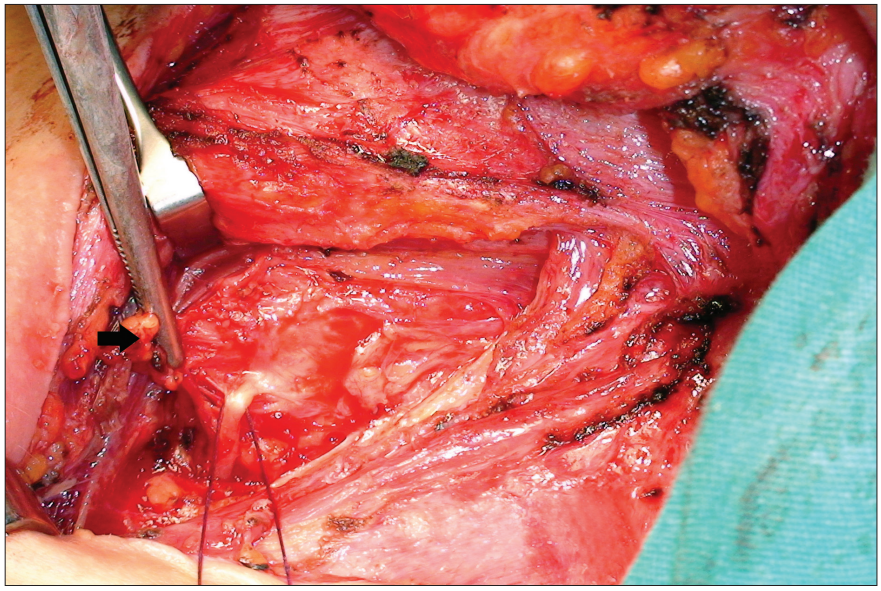
Paratrakeal metastatik lenf ganglionu

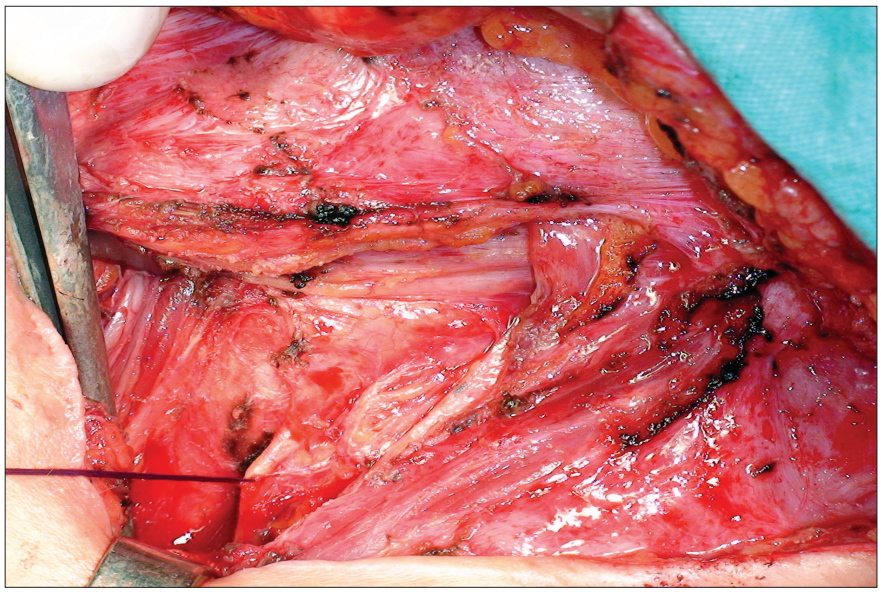
Metastatik lenf ganglionunun eksizyonu sonrası santral bölgenin görünümü

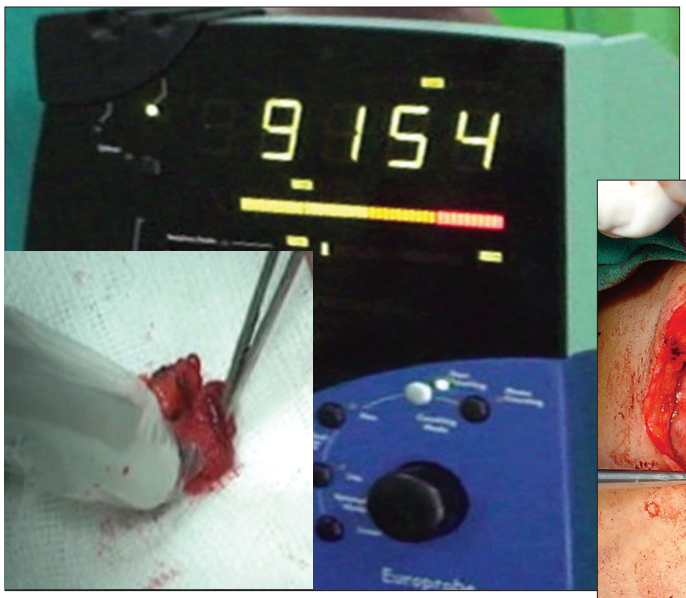

Çıkarılan kitledeki aktivite

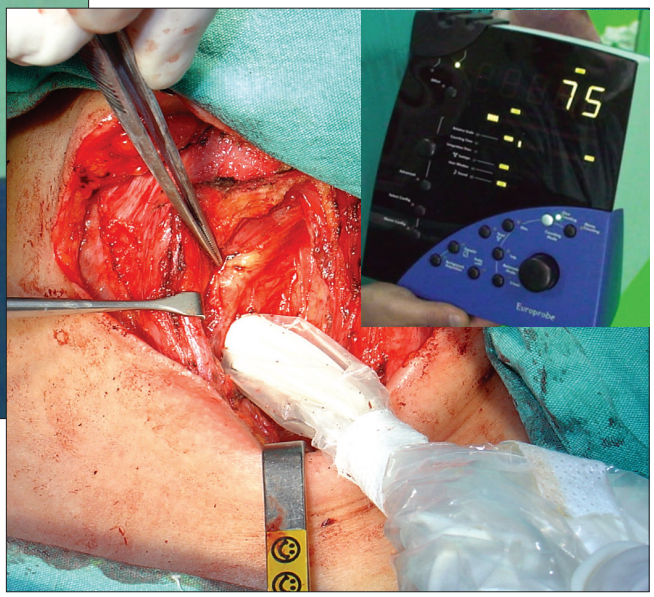

Kitle eksizyonu sonrası bölgedeki aktivite

Yorum

- Memede palpe edilemeyen lezyonların lokalizasyonunda uygulanan ve **R**adio-guided **O**ccult **L**esion **L**ocalization **(ROLL)** olarak adlandırılan yöntem, servikal lenf metastazlarında ekibimiz tarafından ilk kez kullanıldı.
- Daha önce uygulanmış servikal girişimler bölgede fibrotik dokuların oluşumuna neden olur ve metastatik kitlelerin bu dokular içinde bulunması güçtür.
- Bu yöntemde kitle içine verilen radyoaktif madde türünün önemi yoktur, tek koşul kitle konumunun US ile belirlenmesidir. İntravenöz radyoaktif madde verilerek uygulanan gamma prob yönteminde ise metastazın verilen radyoaktif maddeyi tutması gerekir.
- Bu yöntem, ikincil girişimle metastatik kitle çıkarılacak olgularda, kitlenin kolaylıkla bulunmasına yardımcı olmaktadır. Ayrıca diseksiyon sırasında metastazın bulunduğu bölgeden uzaklaşıldığında aktivite düştüğünden, cerrahı hedef bölgeye doğru yönlendirmektedir.

Olgu 15

Kemik Metastazı ile Klinik Bulgu Veren Tiroid Kanseri

- KG, 60 yaşında, kadın
- Sırt ağrısı yakınması ile incelenen hastanın bilgisayarlı toraks tomografisinde torakal 9. vertebrada litik lezyon saptanması üzerine Ortopedi Kliniği'ne gönderiliyor.
- Ortopedi Kliniği'nde lezyondan yapılan biyopsi sonucu foliküler tiroid kanseri olarak bildiriliyor. Litik lezyonun patolojik fraktür oluşturma riski yüksek olduğu için, öncelikle posterior segmental enstrumantasyon uygulanıyor.
- Hasta ileri tetkik ve tedavi amacıyla kliniğimize gönderiliyor.

Değerlendirme

- Fizik muayenede, tiroid sağ ve sol lobunda multipl nodüller olduğu izlenimi edinildi. Tiroid hormon düzeyleri normal bulundu.
- Servikal BT incelemede tiroid bezinde sağda daha belirgin olmak üzere bilateral nodüler hiperplazi saptandı. Servikal lenfadenopati görülmedi.
- Hastaya cerrahi girişim kararlaştırıldı.



9. vertebrada litik lezyon

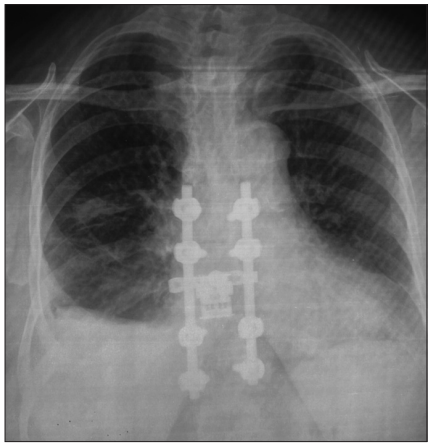
Posterior segmental enstrumantasyon

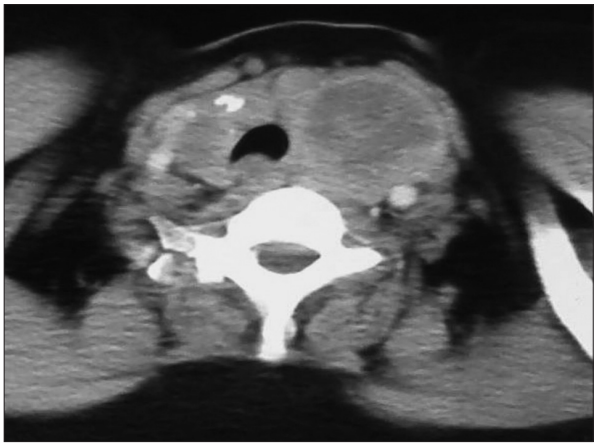
Bilateral nodüler hiperplazi

Ameliyat

- Sağ ve sol tiroid lobunda multipl nodüller saptandı. Boyun eksplorasyonunda patolojik lenf ganglionu izlenmedi.
- Total tiroidektomi uygulandı.
- Piyesin patolojik incelemesinde sağ tiroid lobunda 5 cm çapında foliküler karsinom saptandı.

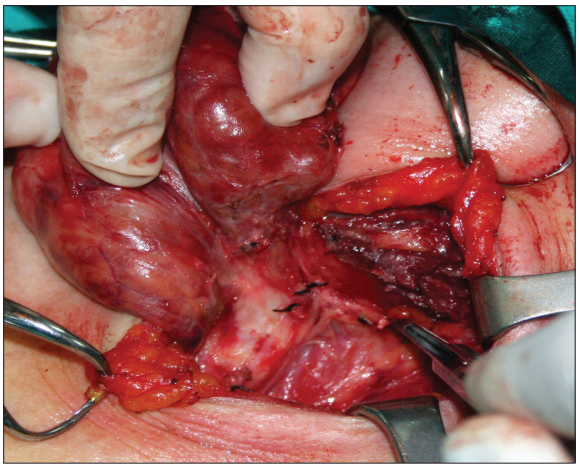

Total tiroidektomi

Yorum

- Metastatik kemik lezyonları olan hastalarda primer odak olarak diğer kanserlerin yanı sıra tiroid bezinin kanserleri de düşünülmelidir.
- Tiroid kanserlerinin en sık kemik metastazı yapanı foliküler kanserdir.
- Papiller kanserlerin; lenfatik yayılımı öncelikli olduğundan, bölgesel lenf bezlerine metastaz yapması, foliküler kanserlerin ise hematojen yayılma özelliği dolayısıyla uzak metastazlar yapması beklenir.
- İyi diferansiye tiroid kanserlerinde uzak metastaz saptanması, kötü prognostik faktör olup sağkalım oranını azaltır.

Olgu 16

Primer Tedavisi Etkin Olarak Yapılmamış Olan Papiller Kanser Olgusu: Akciğer Metastazına Bağlı Hipoksi

- VY, 32 yaşında, erkek
- 2000 yılında multinodüler guatr tanısı ile başka bir merkezde bilateral subtotal tiroidektomi uygulanıyor. Patolojik inceleme sonucu, foliküler varyantlı papiller kanser olarak bildiriliyor (piyes parçalandığı için tümör çapı saptanamıyor).
- Hasta bu ameliyat sonrası RAI tedavisi almıyor ve kontrollere gitmiyor. 2003 yılında nefes darlığı, kilo kaybı, halsizlik yakınmaları ile gittiği göğüs hastalıkları polikliniğinde akciğer tüberkülozu düşünülerek 1 ay sürecek tüberküloz tedavisine başlanıyor.
- Anti-tüberküloz ilaçlara yanıt alınamaması üzerine intertisyel akciğer hastalığı olabileceği düşünülerek tedavi değiştiriliyor. Mayıs 2008'de akciğer grafisinde lezyonlarda gerileme gözlenmediğinden açık akciğer biyopsisi yapılması kararlaştırılıyor.
- Patolojik inceleme sonucunda, tiroid kaynaklı olduğu düşünülen karsinom metastazı belirlenen hasta, ileri tetkik ve tedavi amacıyla kliniğimize gönderiliyor.

Değerlendirme

- Hastada taşipne, taşikardi ve santral siyanoz belirlendi. Tiroid hormonu kullanmayan hastanın hormon düzeyleri T3: 1.3 ng/ml, T4: 12.9 pmol/L, TSH: 4.1 mIU/L, tiroglobulin: 5000 ng/ml, anti-Tg: 51.7 IU/ml bulundu. Kan gazı incelemesinde pO_2: 42 mmHg, pCO_2: 35 mmHg, HCO_3: 26.6 mmol, PH: 7.48 bulundu.
- Akciğer grafisinde yaygın infiltratif tutulum gözlendi.
- Boyun US'de tiroid sağ lob yerleşiminde parankimden net olarak ayrılamayan 10 cm çapında kitle ve patolojik lenf ganglionları saptandı.
- Boyun BT'de sağ tiroid lojunu tümüyle dolduran, karotis arteri ve internal juguler veni çepeçevre saran, paravertebral fasyaya kadar uzanan ve trakeayı invaze eden kitle belirlendi.



Akciğer grafisinde metastatik görünüm

- Toraks BT'de yaygın metastatik tutulum gözlendi.
- İndirekt laringoskopik muayenede sağ vokal kordun paramedian konumda fikse olduğu saptandı.
- Solunum fonksiyon testi sonucunda ileri derecede restriksiyon saptandığı için,

(FVC: %15-0.64, FEV: %17-0.60, FEV1/FVC: 94) CO_2 retansiyonu olmadığı sürece nazal oksijen tedavisinin sürdürülmesine karar verildi.

- Servikal nüksün eksize edilerek sonrasında yüksek doz RAI tedavisinin uygulanması kararlaştırıldı.

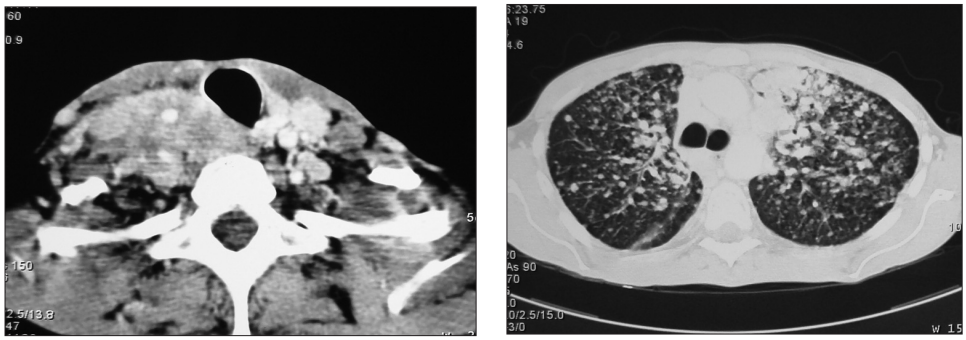

Kontrastlı BT: Belirgin trakea deviasyonu yapmayan, nekrotik alanlar içeren 20x10x15 cm boyutunda nodüler kitle ve multipl akciğer metastazları

Ameliyat

- Haziran 2008'de hasta ameliyata alındı. Servikal kesiye eşlik eden sternotomi ile sağ subklavian arter, ven ve karotis arter diseke edildi. Eksplorasyonda kitlenin brakiosefalik trunkusa invaze olduğu belirlendi.
- Servikal bölgede karotis arter ve internal juguler venin kitlenin içinde olduğu ve kitlenin paravertebral kaslara invaze olduğu saptandı. Karotis arter ve juguler ven bağlanarak kitlenin servikal bölümü eksize edildi. Torakal bölgede tümörün sağ subklavian arteri invaze ettiği anlaşılarak, torakal uzantının eksizyonu, subklavian arterin bir bölümünü de kapsayacak biçimde gerçekleştirildi. Arterin devamlılığı gorteks greft ile sağlandı.

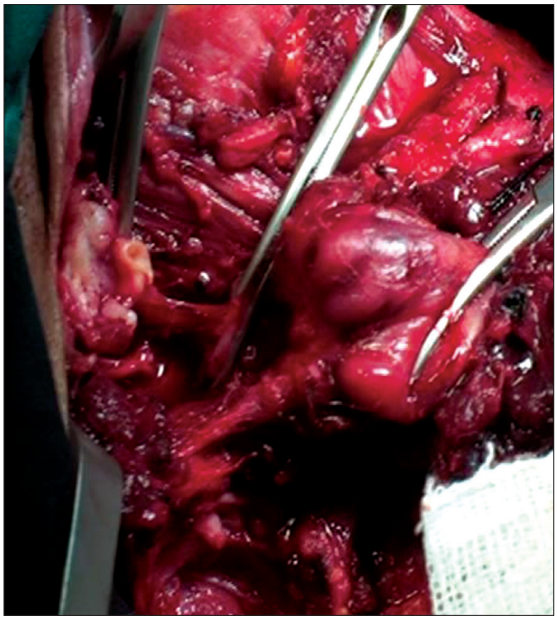

Karotis arterin bağlanması

Ameliyat Sonrası İzlem

- Hastanın kısa sürede ventilatörden ayrılması beklenmediğinden, trakeostomi yapıldı. Trakeostomiden 5 gün sonra servikal insizyondan pürülan akıntı geldiği gözlendi ve kültüre uygun antibiyotik tedavisine başlandı. Oda havasında hastada hipoksi geliştiği için ventilatörden ayırma denemeleri sonuçsuz kaldı.
- Enfekte servikal insizyondan görünen damar greftinin çıkarılması ve arterin bağlanması düşünüldü. Ancak Damar Cerrahisi konsültasyonunda kolda beslenme bozukluğu olabileceği bildirildiğinden pansumanların sürdürülmesine karar verildi.

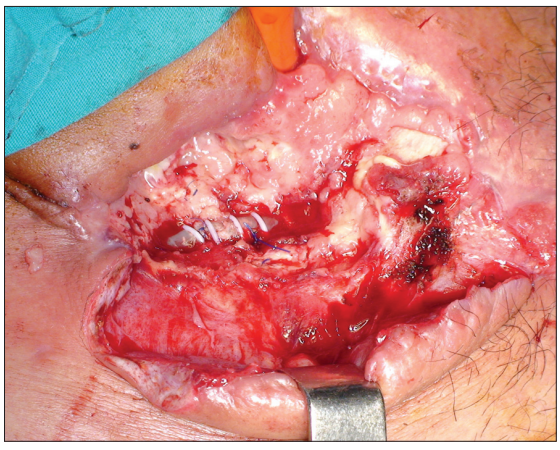

Enfekte damar grefti

- Ameliyathane koşullarında enfekte yara eksplore edildi ve granülasyon dokusunun greftin tama yakın bölümünü kapattığı ve yara iyileşmesinin iyi olduğu gözlendi.
- İlk ameliyattan 2 ay sonra hasta ev ventilatörü ile yoğun bakım ünitesinden servise alındı. Akut infeksiyon dönemini geçiren hastaya RAI tedavisi planlandı, tiroid hormonu kesildikten sonra ölçülen TSH düzeyi 2 mIU/mL bulundu. TSH'nin yükselmemesi üzerine hastaya boyun BT çekildi ve rezidü doku saptanmadı. TSH'nin düşük olmasının nedeni tam olarak açıklanamadı.
- Eylül 2008'de 60 mCi RAI verildi. Tüm vücut taramasında tiroid lojunda ve her iki akciğerde yaygın tutulum belirlendi. Tiroid lojundaki tutulumun boyundaki enfeksiyondan kaynaklandığı düşünüldü.
- RAI tedavisinden 15 gün sonra hasta ventilatörden ayrıldı ve oda havasında nazal oksijenle hipoksinin oluşmadığı gözlendi. Kontrol akciğer grafisinde metastazlarda az da olsa gerileme olduğu kanısına varıldı ve eylül ayı sonunda dekanüle edilerek taburcu edildi.
- Ekim 2009'da insizyondan kanama nedeni ile başvuran hasta acil ameliyata alındı ve enfekte greftin açıldığı saptandı. Enfekte greft çıkarılarak sağ subklavian arter bağlandı. Bu girişim sonrası kolda beslenme bozukluğu gelişmedi.
- 10 gün sonra ventilatörden ayrılarak servise alındı, 20 gün sonra taburcu edildi. Hastanın taburcu edildikten 2 ay sonra ani gelişen taşiaritmi ile öldüğü öğrenildi.

Yorum

- Diferansiye tiroid kanserlerinin tedavisi tiroidektomi ve gerektiğinde radyoaktif iyot ablasyonu ile yapılmaktadır. Bu tedavilerin etkin uygulanmaması sonucunda lokal nükslerin görülmesi kaçınılmazdır.
- Lokal nüks gelişen hastaların %50'sinde uzak metastaz geliştiği bildirilmektedir.
- İlk girişimin 2000 yılında yapıldığı ve 2003 yılında akciğer metastazları ile klinik bulgu verdiği düşünüldüğünde, bu hastanın uzun yıllar akciğer metastazları ile yaşadığı görülmektedir.
- Hastaya ilk ameliyatında total tiroidektomi yapılmış olsaydı ve ardından RAI ablasyon tedavisi uygulansaydı sonuç farklı olabilirdi.
- Papiller kanserlerin prognozu çok iyi olmasına karşın, bazı olgularda tümör agresif seyir göstermektedir. Uygulanacak tedavinin başarısını; yöntem, zamanlama, kurallara uyum gösterme, diğer disiplinlerle işbirliği yapma gibi etkenlerin sağlayacağı unutulmamalıdır.

Olgu 17

İİAB'nin Neden Olduğu Ender Bir Komplikasyon

- GB, 57 yaşında, kadın
- Multinodüler guatr tanısı ile 3 yıldır başka bir merkezde izlenen hasta cerrahi girişim amacıyla 2009 yılında kliniğimize gönderildi. Cerrahi endikasyonu değerlendirme amacıyla boyun US inceleme önerildi.
- Kliniğimizde elde edilen US verileri önceki ultrasonografiler ile karşılaştırıldığında, nodüllerin boyutunda değişiklik olmadığı anlaşılmakla beraber, sağ lobda yer alan 1 cm çapındaki nodülde mikrokalsifikasyon belirlendi ve İİAB yapılması kararlaştırıldı.
- İİAB sonucunun Hürthle hücreli lezyon olarak bildirilmesi üzerine hastaya total tiroidektomi kararı alındı ve uygulandı.

Patolojik Değerlendirme

- Histopatolojik inceleme sonucu İİAB yapılan bölgede infarktoid nekroz olarak bildirildi.
- İnfarktoid nekroz nedeniyle lezyon değerlendirilemedi.
- Endokrinoloji konseyinde hastaya izlem kararı alındı.

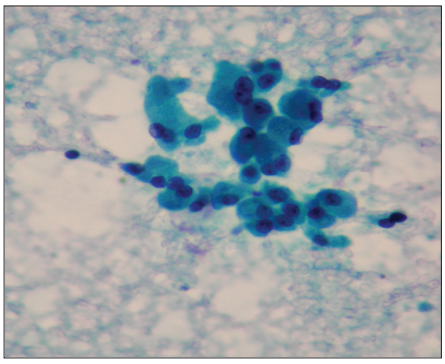

Hürthle hücreli folikül epitel hücrelerinden oluşan topluluk (PAP).

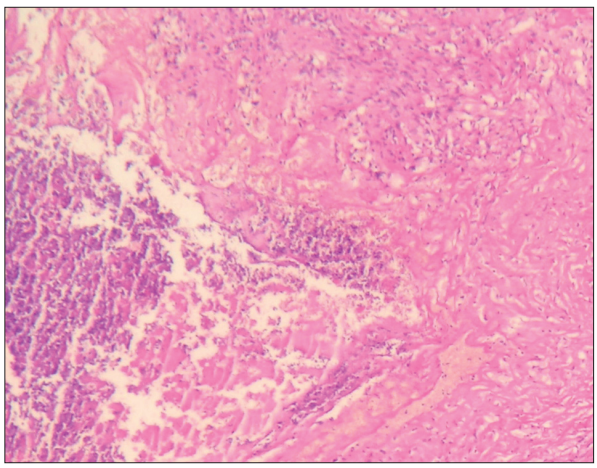

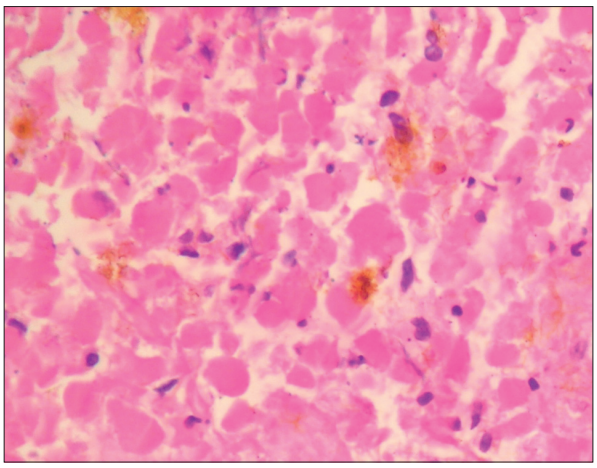

Kalın fibrotik kapsüllü, tümüyle infarktoid nekrozdan oluşan nodüler lezyon (H&E)

Yorum

- Hürthle (Onkositik) hücreleri mitokondriden zengin hücrelerdir. Bu hücre yapısı hem normal hücrelerde hem de tümör hücrelerinde gözlenebilir.
- 2004 yılı WHO sınıflamasında her tümör için Hürthle hücreli varyant eklendi ve Hürthle hücreli karsinom sınıflamadan çıkarıldı.
- Olgumuzda İİAB sonucu Hürthle hücreli foliküler lezyon olarak bildirildiği için cerrahi girişim kararı alındı.
- Nodüllerin değerlendirilmesinde US ve İİAB önceliklidir ancak İİAB'ye bağlı komplikasyonların ender de olsa görülebileceği bilinmelidir.
- İİAB sonucu oluşan "psödo" kapsül invazyonu ve "psödo" damar invazyonu ile gerçek invazyonu ayırmak çok güçtür ve yanlış pozitif sonuca neden olabilir.
- İİAB'ye bağlı "infarktoid nekroz" da ender görülebilecek bir komplikasyondur.

Olgu 18

Gereksiz İstenen Frozen İncelemenin Sonucu

- ER, 26 yaşında, kadın
- Multinodüler guatr tanısı ile cerrahi girişim kararı alınıyor.
- Eksplorasyonda her iki tiroid lobunda multipl nodüller saptanıyor. Sağ lobektomi sonrası frozen inceleme isteniyor. Makroskopik incelemede 0.4 cm çapında beyaz renkli, sklerotik odak ve en büyüğü 1 cm çaplı kolloidal nodüller saptanıyor.
- Frozen incelemede sağ lobdaki lezyon için **"papiller mikrokarsinom kuşkusu"** bildiriliyor. Sol lobektomi uygulanıp ameliyat tamamlanıyor.

Değerlendirme

- Parafin blok incelemelerinde sağ lobda saptanan 0.4 cm çapındaki mikrokarsinom odağı frozen incelemede tümüyle bittiği için kesin histopatolojik değerlendirme mümkün olmadı.
- Ayrıca sol lobda 8 mm çapında papiller mikrokarsinom belirlendi.

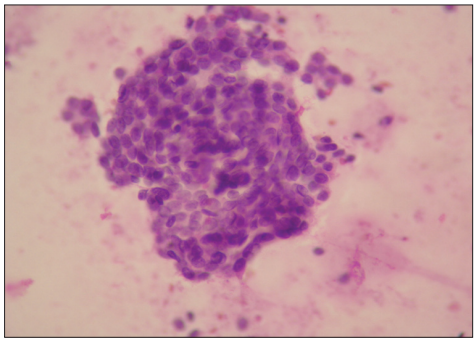

Papiller karsinom kuşkulu tirositlerden oluşan topluluk (imprint)

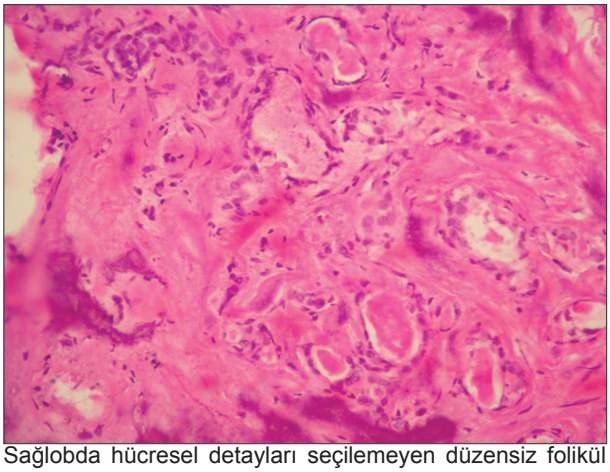

Sağlobda hücresel detayları seçilemeyen düzensiz folikül yapıları (Frozen kesit, H&E)

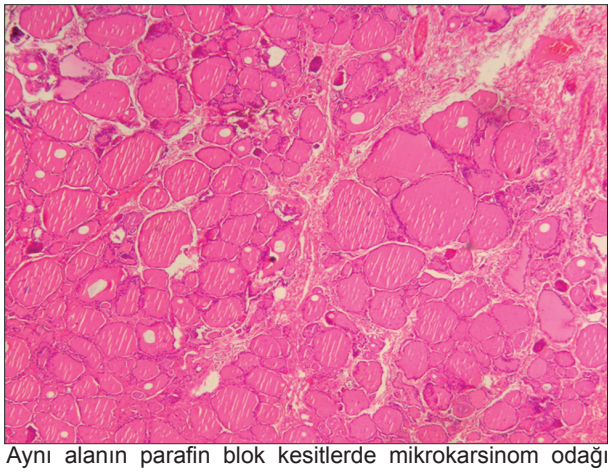

Aynı alanın parafin blok kesitlerde mikrokarsinom odağı saptanmadı (H&E)

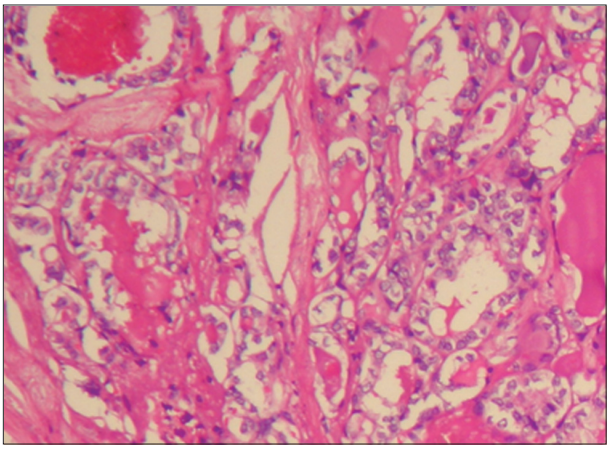
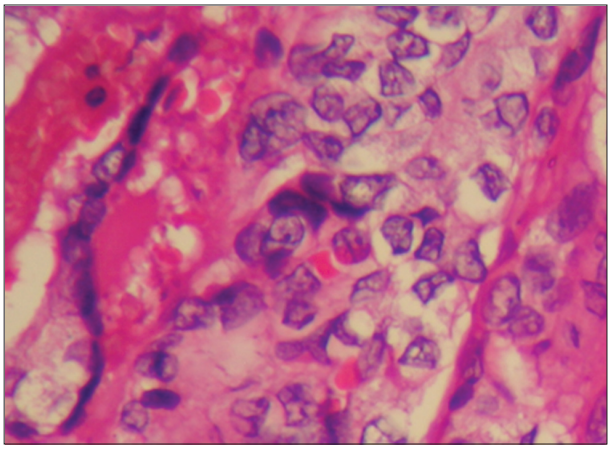

Sol lobda belirlenen 0.8 cm çapındaki foliküler varyant papiller mikrokarsinom (H&E)

Yorum

- İİAB'de benign ya da malign tanısı alan nodüllere frozen inceleme önerilmemektedir. İİAB, foliküler neoplazilerde yaklaşık %10 katkı sağlayabilir. Frozen incelemenin sadece İİAB sonucu malignite kuşkulu olan lezyonlarda yarar sağladığı kabul edilmektedir.
- Dondurma işlemi sonucunda hücrelerde meydana gelen değişiklikler papiller karsinomun çekirdek özelliklerini maskeleyebilir. Çekirdeklerdeki artifisyel berraklaşma yanlış papiller karsinom tanısına neden olabilir.
- 1 cm'den küçük lezyonlar frozen sırasında tümüyle bitebilir ve olgumuzda olduğu gibi parafin inceleme yapılamaz.
- 2009 ATA kılavuzuna göre multisentrik mikrokarsinomlara RAI tedavisi önerilmediği için, hastaya izlem kararı verildi. Frozen inceleme sırasında tümörün tümüyle bitmesi, bu hastada tedavi planını değiştirmemesine karşın, bazı olguların izleminde veya RAI tedavisi kararında sorun oluşturabilir.
- Sadece alışkanlık, akademik merak, hasta ve hasta yakınlarının endişelerini giderme ve hızlı sonuç bildirme gibi nedenlerle **FROZEN İNCELEME YAPILMAMALIDIR.**

Olgu 19

Tiroid Cerrahisinde Özofagus Yaralanma Riski

- Sİ, 50 yaşında, kadın
- 35 yıldır boynunda kitle olan hastaya cerrahi girişim önerilmesine karşın, belirgin yakınması olmadığı için dev guatr ile yaşamını sürdürüyor.
- Son 1 yıldır eforla artan solunum güçlüğü nedeni ile ameliyat olmaya karar veriyor.
- 2010 yılında ileri tetkik ve tedavi amacıyla kliniğimize gönderiliyor.

Değerlendirme

- Hastanın son 1 yıldır efor ile artan nefes darlığı yakınması var.
- Fizik muayenede boynun ön ve yan bölümlerini tümüyle çevreleyen yumuşak kıvamda, mobil ve inspeksiyonla belirgin kitle saptandı. Tiroid hormonları normal düzeylerde bulundu.
- Boyun BT incelemesinde trakeada belirgin deviasyona ve daralmaya neden olmayan, boynu tümüyle çevreleyen ve mediastinal uzanımı olmayan kitle saptandı.



Boynun ön ve yan bölümlerini tümüyle çevreleyen guatr

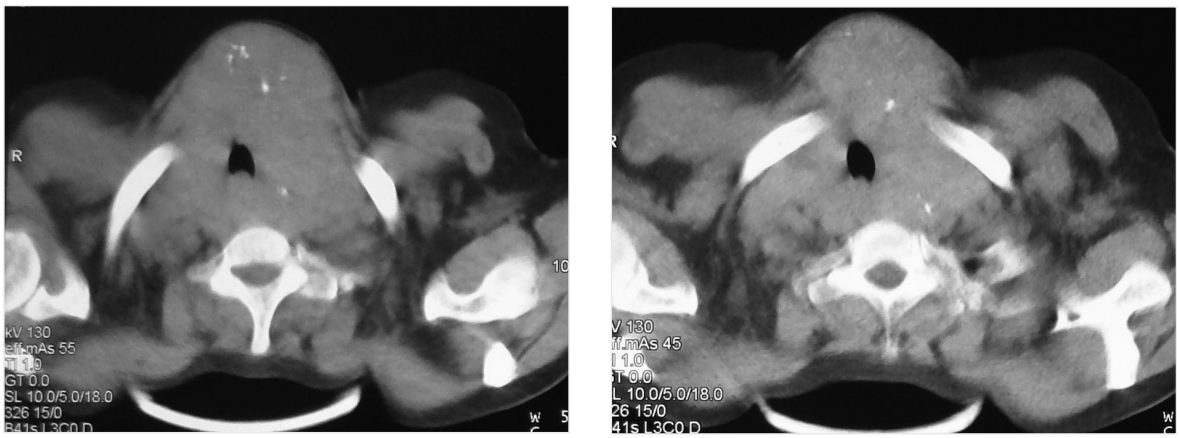

Kontrastlı BT: Trakeada belirgin deviasyona ve daralmaya neden olmayan, boynu tümüyle çevreleyen ve mediastinal uzanımı olmayan kitle

Ameliyat

- Kocher'in kolye insizyonu ile tiroid lojuna ulaşıldığında her iki lobun laterale doğru büyüdüğü ve trakeanın arkasına uzandığı belirlendi.
- Traksiyon sütürleri yardımı ile sağ tiroid lobu insizyon dışına alındı ve tiroid üst ve alt pol damarları bağlandı, kesildi. Tiroid sağ lobunun alt bölümünde tiroid dokusunun trakea posterioruna doğru devam ettiği anlaşıldı. Eksplorasyonda trakea arkasına devam eden tiroid dokusunun sınırına ulaşılamadı.
- Tiroid sağ lobu ile trakeanın arkasına uzanan tiroid dokusu arasında devamlılık olmadığı ve aralarında özofagusun yer aldığı izlemi edinildi. Hastaya nazogastrik sonda takılması, yapının özofagus olduğunu kanıtladı.
- Tiroid sol lobunun trakeanın arkasından ilerleyip sağ lobun altına kadar uzanım gösterdiği ve özofagusu iterek boynun sağ tarafında yüzeye doğru yer değiştirmesine neden olduğu saptandı.
- Sol lob trakeanın arkasından serbestleştirilerek tiroidektomi tamamlandı.

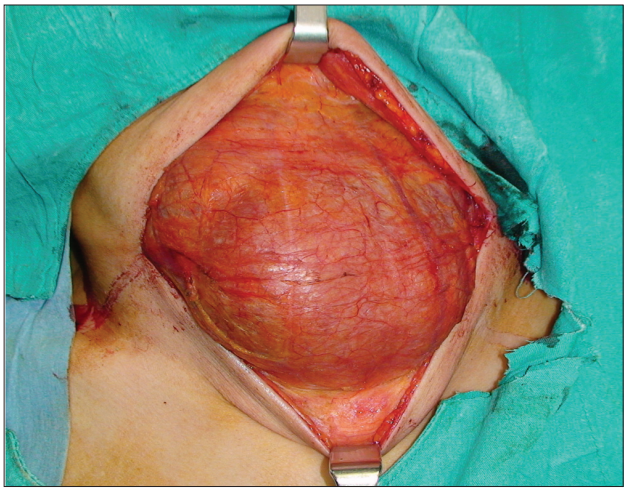

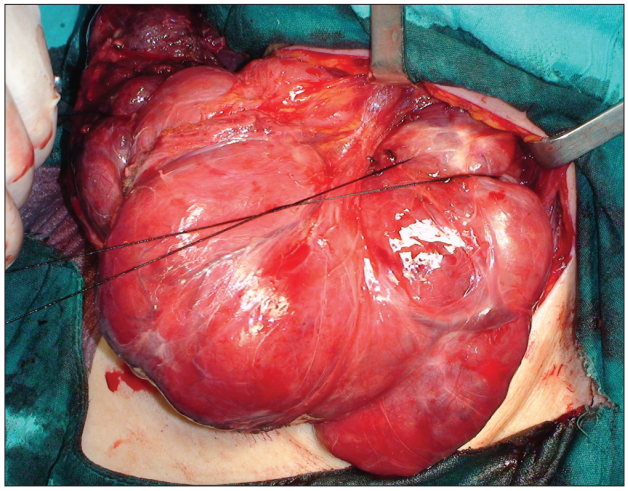

Boynun ön ve lateral bölümlerine uzanım gösteren kitle

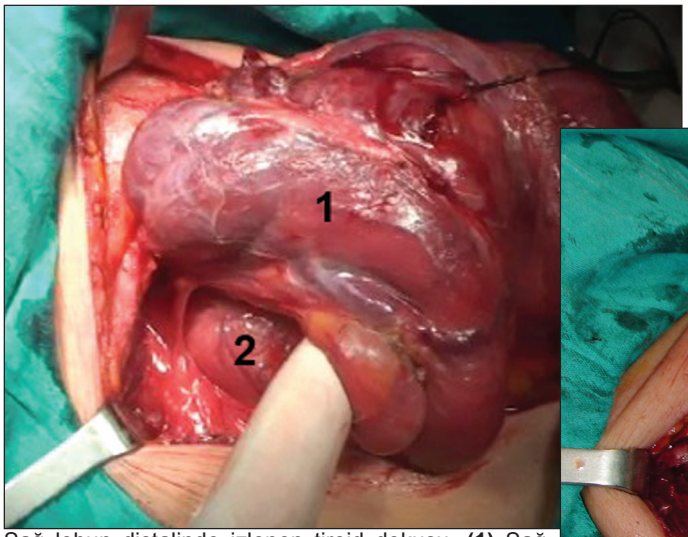

Sağ lobun distalinde izlenen tiroid dokusu. **(1)** Sağ lob, **(2)** Tiroid dokusu

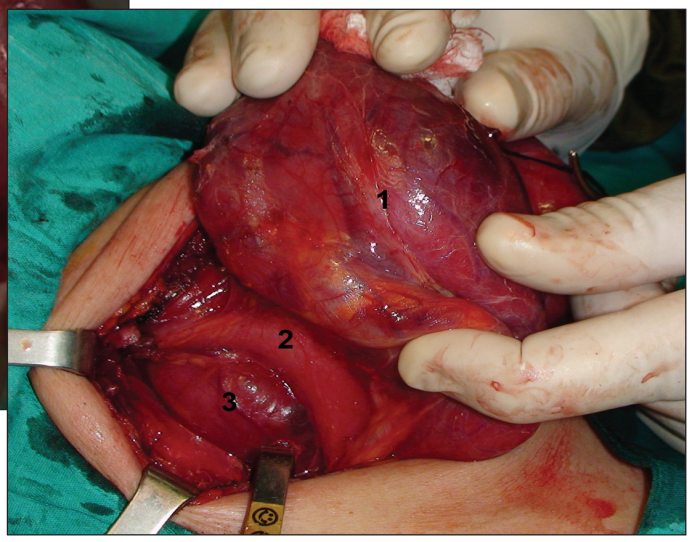

Diseksiyon sonrası sağ lobla tiroid dokusu arasında uzanan özofagus. **(1)** Sağ lob, **(2)** Özofagus, **(3)** Sağ tiroid lojundaki sol lobun uzantısı

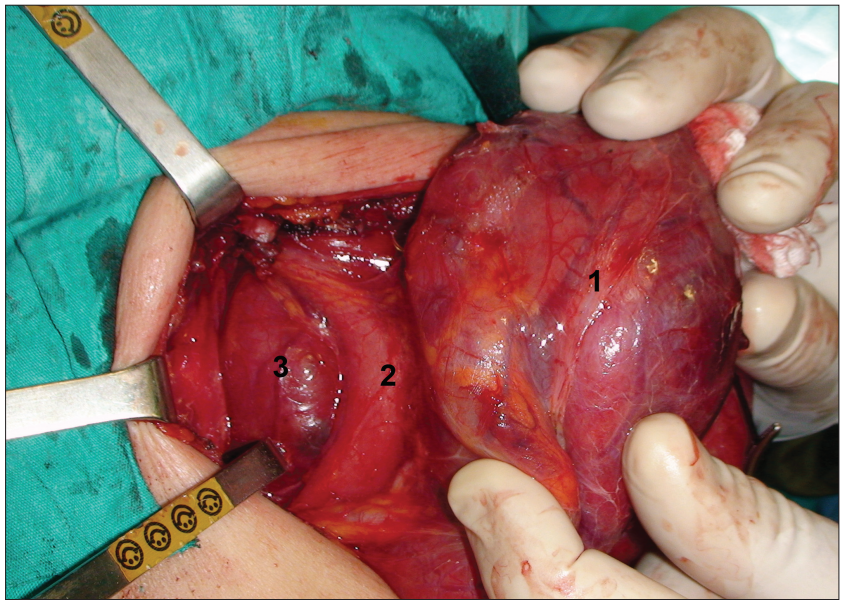

Sol tiroid lobunun trakea arkasından dönerek sağ tiroid lojuna girmesi. **(1)** Sağ lob, **(2)** Özofagus, **(3)** Sağ tiroid lojundaki sol lobun uzantısı

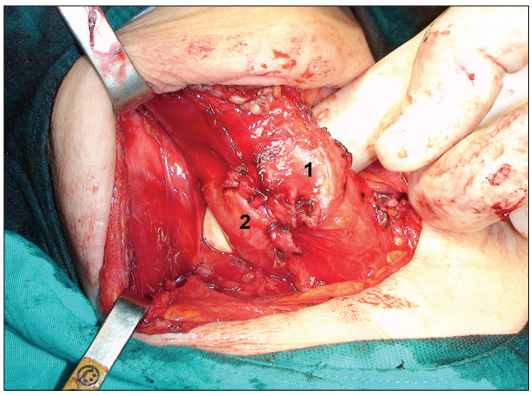

Sol lobun trakea arkasından ilerlediği boşluk. **(1)** Trakea, **(2)** Özofagus

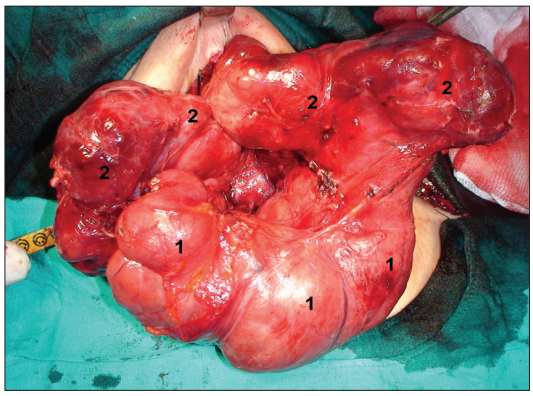

Tiroidektomi piyesi. **(1)** Sağ lob, **(2)** Sol lob

Yorum

- Tiroid patolojilerinin %10'unda BT/MR gibi ileri görüntüleme incelemeleri kullanılır. Akciğer grafisinde trakeal deviasyon veya mediastinal uzanım olmayan olgularda konvansiyonel görüntülemeler yeterlidir.
- Bu olguda ameliyat sırasında karşılaşabileceğimiz olası güçlükleri öngörebilme amacıyla BT incelemesi yapıldı.
- Özofagus normal koşullarda sol lateral kompartmanda ve derin plandadır. Sağ tarafta ve yüzeyel planda yer alması beklenen bir durum olmadığı için, karşılaşılan yapının özofagus olduğu düşünülmeyip, yaralanmalara neden olunabilir.
- Boynun özellikle lateral bölümlerini çevreleyen olgularda ameliyat öncesi nazogastrik sonda takılması karşılaşabileceğimiz yapının özofagus olduğunu kolaylıkla gösterir.
- Tiroidektomi sırasında özofagusun normal anatomik yerleşiminden farklı konumda da olabileceğini unutmamak gerekir.

Olgu 20

Ektopik Yerleşimli Mediastinal Paratiroid Adenomu

- EC, 28 yaşında, erkek
- Tekrarlayan böbrek taşı ve yaygın kemik ağrısı yakınmaları nedeniyle incelenen hasta, serum kalsiyum düzeyinin 12.1 mg/dl, fosfor düzeyinin 2.3 mg/dl olması üzerine, primer hiperparatiroidi ön tanısı ile Endokrinoloji polikliniğine yönlendiriliyor.
- Endokrinoloji polikliniğinde yapılan incelemelerde PTH düzeyi 2500 pg/ml, 24 saatlik idrarda kalsiyum düzeyi 780 mg/gün bulunuyor.
- Boyun US'de patolojik bulgu saptanmayan hastaya sestamibi sintigrafisi planlanıyor. Sintigrafide mediastende paratiroid adenomu düşündüren patolojik tutulum belirlenerek cerrahi girişim amacıyla kliniğimize gönderiliyor.

Değerlendirme

- Sintigrafideki mediastinal tutulumun yerleşimini belirlemek için toraks BT yapıldı. Ön mediastende paratiroid adenomu ile uyumlu lezyon saptandı.
- Pelvik bölgenin tomografik incelemesinde sağ iliak kemikte kistik lezyon, Brown tümörü olarak değerlendirildi.

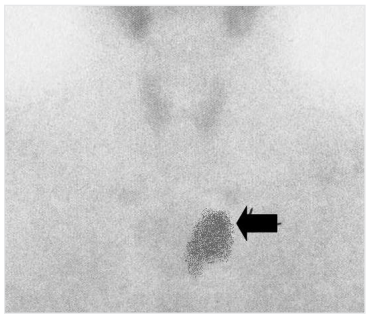

Mediastende patolojik tutulum

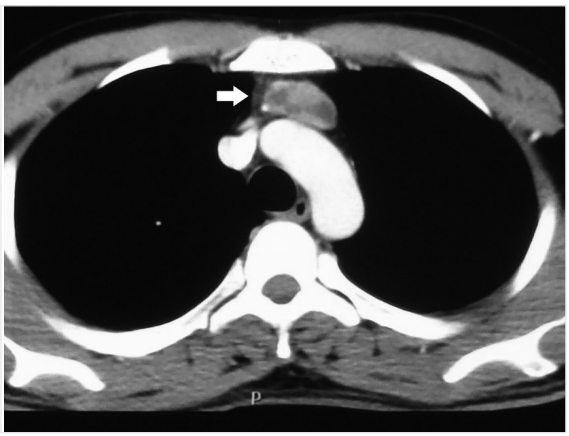

Toraks BT: Ön mediastende paratiroid adenomu ile uyumlu lezyon



Pelvik BT: Sağ iliak kemikte kistik lezyon

Ameliyat

- Mediasten eksplorasyonunun torakoskopik yöntemle yapılmasına karar verildi.
- Ön mediasten yerleşimli 4x5 cm çapındaki paratiroid adenomu eksize edildi.
- Patolojik inceleme sonucu adenom olarak bildirildi.

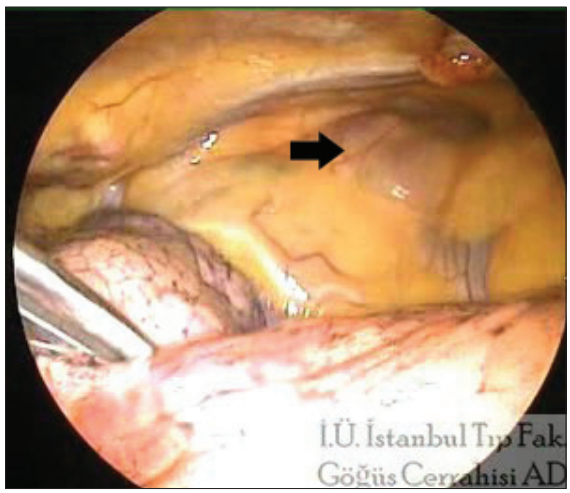

Mediastinal paratiroid adenomu

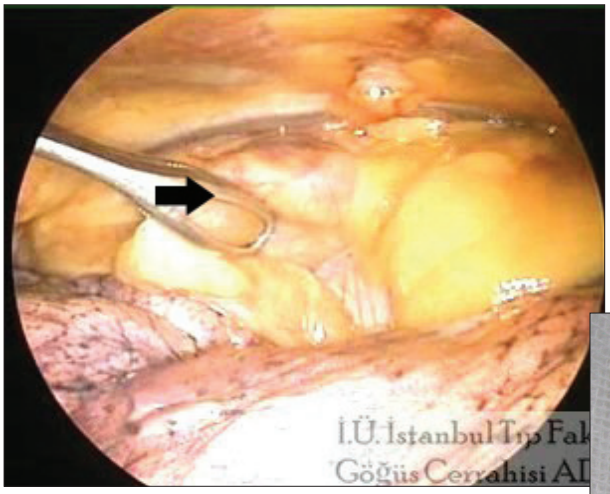

Torakoskopik adenom eksizyonu



Adenomun makroskopik görünümü

Yorum

- Tekrarlayan böbrek taşı ve yaygın kemik ağrıları olan hastalar hiperparatiroidi yönünden araştırılmalıdır.
- Mediastende ektopik yerleşim gösteren paratiroid adenomlarında video yardımlı toraks cerrahisi (VATS) ile eksizyon uygulanması sternotomiye kıyasla daha az ağrı ve erken mobilizasyon sağlamaktadır.
- VATS yönteminin morbidite oranının açık girişimlere göre daha düşük olduğu bildirilmektedir.

Olgu 21

Tiroid Nodülü Eşlik eden Paratiroid Adenomu

- CB, 52 yaşında, kadın
- Halsizlik, yorgunluk ve eklem ağrısı yakınmaları nedeniyle incelemeye alınan hastada serum kalsiyum düzeyi 13.2 mg/dl, fosfor düzeyi 2.1 mg/dl bulunuyor. Hiperparatiroidi ön tanısı ile Endokrinoloji polikliniğine yönlendiriliyor.
- Endokrinoloji polikliniğinde yapılan incelemelerde PTH düzeyi 700 pg/ml, 24 saatlik idrarda kalsiyum düzeyi 290 mg/gün bulunuyor.
- Boyun US'de tiroid sol lob alt ve üst pol komşuluğunda paratiroid lezyonu ile uyumlu 1 cm çapında hipoekoik lezyon ve her iki tiroid lobunda multipl nodüller belirleniyor. Sestamibi sintigrafisinde sol lob alt polde paratiroid adenomu düşündüren aktivite tutulumu saptanıyor. Hasta cerrahi girişim amacıyla kliniğimize gönderiliyor.

Değerlendirme

- US ve sintigrafi incelemelerinde adenom lokalizasyonundaki çelişki nedeniyle, US'de paratiroid adenomu düşünülen iki lezyondan iğne aspirasyonu ile PTH ölçümü yapılması kararlaştırıldı.
- US eşliğinde tiroid sol lob alt ve sol lob üst pol komşuluğundaki lezyonlardan İİA-PTH ölçümü yapıldı. Sintigrafide tutulum gösteren sol alt poldeki lezyondan ölçülen PTH düzeyi 6 pg/ml, sol üst poldeki lezyondan ölçülen PTH düzeyi ise 5000 pg/ml bulundu.



Sol lob alt polde paratiroid adenomu düşündüren aktivite tutulumu

Ameliyat

- Boyunda yapılan 3 cm'lik kesiyle sol tiroid loju eksplore edildi.
- Sol lob üst polde paratiroid adenomu belirlenip eksize edildi.
- Sintigrafide tutulum gösteren, sol lob alt poldeki lezyonun ekzofitik tiroid nodülü olduğu belirlendi.
- Girişimden 1 gün sonra hastanın kalsiyum düzeyi 10.2 mg/dl, PTH düzeyi 156 pg/ml bulundu.

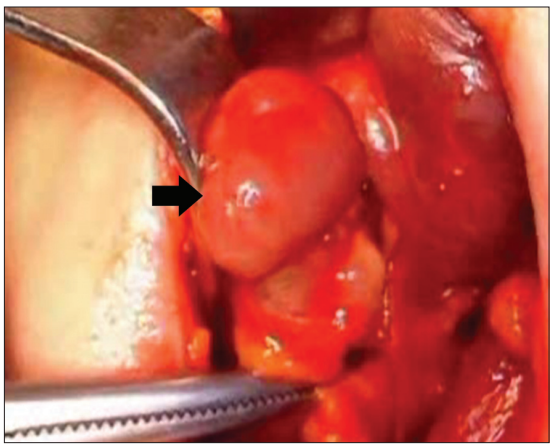

Sol lob üst polde paratiroid adenomu

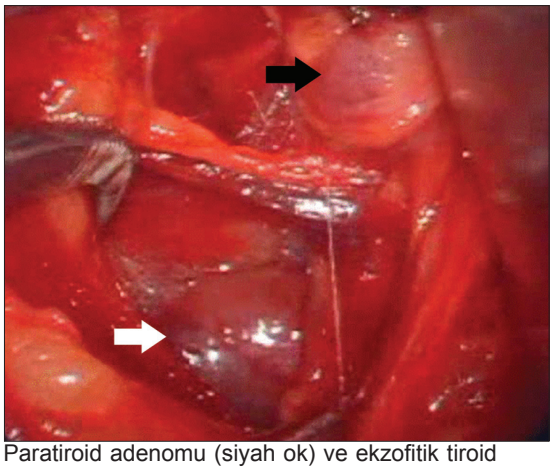

Paratiroid adenomu (siyah ok) ve ekzofitik tiroid nodülü (beyaz ok)

Yorum

- Paratiroid girişimi yapılacak hastaların %20-60'ına tiroid nodülleri eşlik eder.
- Yanlış pozitif US ve sintigrafi sonuçlarının en sık nedeni tiroid nodülleridir.
- Tiroid nodülü eşlik etmeyen hastalarda paratiroid adenomlarının lokalizasyonunda US'nin duyarlılığı %80-85 iken, tiroid nodülü eşlik eden hastalarda bu duyarlılık %60 olarak bildirilmektedir.
- Tiroid nodülü eşlik etmeyen hastalarda paratiroid adenomlarının lokalizasyonunda sintigrafinin duyarlılığı %90-95 iken, tiroid nodülü eşlik eden hastalarda bu duyarlılık %70-75'tir.
- Tiroid lobunun posteriorundaki nodüller veya ekzofitik nodüller US inceleme ile paratiroid adenomu olarak değerlendirilebilir. Girişim sırasında ekzofitik tiroid nodülleri paratiroid adenomu olarak da algılanabilir.
- Olgumuzda sol lob alt poldeki lezyondan yapılan İİA-PTH düzeyinin düşük olması, lezyonun adenom dışı bir patoloji olduğunu düşündürdü. Eksplorasyonda ise bu lezyonun ekzofitik tiroid nodülü olduğu anlaşıldı.
- Endemik bölgelerde yanlış pozitif görüntüleme sonuçları kaçınılmazdır. İAB-PTH ölçümü gibi yardımcı yöntemlerin kullanılması yararlı olmaktadır.