10. CERRAHİ ARAŞTIRMA KONGRESİ

13-14 Aralık 2019, Malatya

MALATYA PARK OTEL

SÖZEL BİLDİRİLER

SS-1 KOLEDOK EKSPLORASYONUNDA FLEKSİBLE VİDEO-ÜRETEROSKOP KULLANIMI

KORAY BAŞ [1], ÖMER ÇAĞLIYAN [1], COŞKUN YILDIZ [2], ZAFER KOZACIOĞLU [3]

[1] *SBÜ İZMİR BOZYAKA EĞİTİM VE ARAŞTIRMA HASTANESİ GENEL CERRAHİ KLİNİĞİ*
[2] *SBÜ İZMİR TEPECİK EĞİTİM VE ARAŞTIRMA HASTANESİ GASTROENTEROLOJİ KLİNİĞİ*
[3] *SBÜ İZMİR TEPECİK EĞİTİM VE ARAŞTIRMA HASTANESİ ÜROLOJİ KLİNİĞİ*

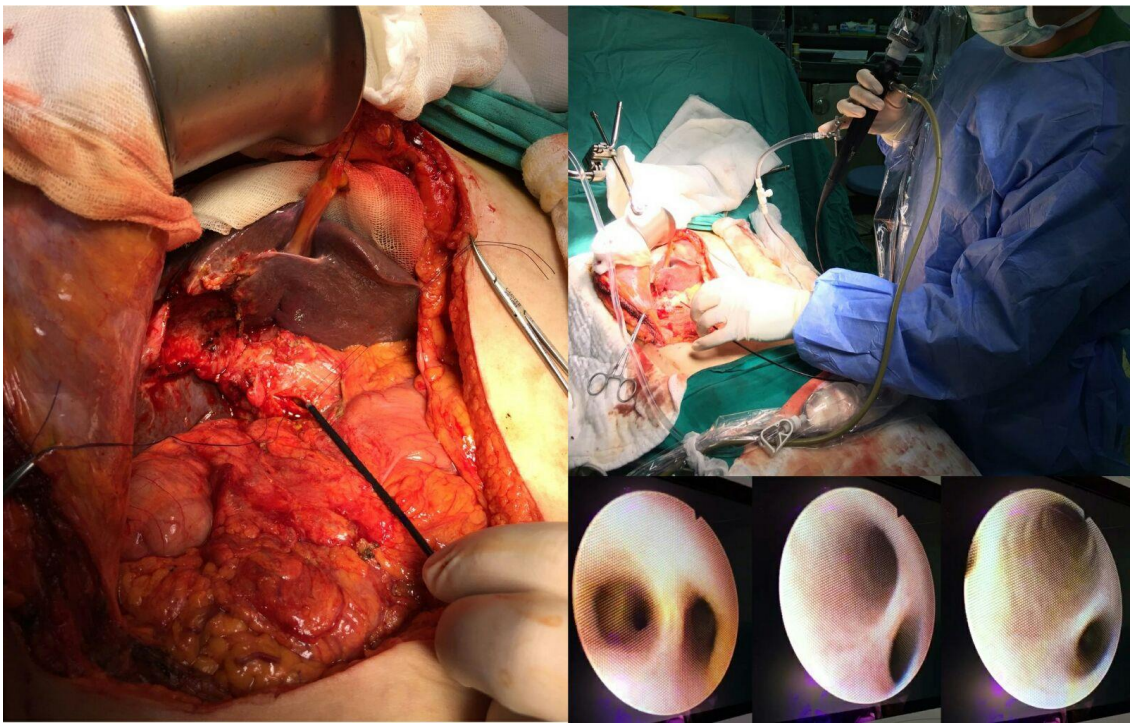

Giriş: ERCPnin yaygınlaşması ile safra yollarının cerrahi eksplorasyonu gereksinimi giderek azalmıştır. Ancak ERCP yoluyla çıkartılması mümkün olmayan koledok taşlarında konvensiyonel veya laparoskopik yöntemlerle koledok eksplorasyonu değerini halen korumaktadır. Koledok içi patolojilerin görüntülenmesi için non-invazif ve invazif bir çok yöntem kullanılmakla birlikte, günümüzde direk görüşe olanak sağlayan sadece video-endoskopik sistemlerdir.

Olgu Sunumu: Bildirimizde, koledok taşlarına bağlı tıkanma sarılığı nedeni ile ERCP denenen ancak taşların ekstripasyonunun sağlanamadığı 3 olguda açık cerrahi ile koledok eksplorasyonu sırasında kullandığımız "*fleksible video-üreteroskopi ile ana safra yollarının direk görüntülenmesi"* yöntemini sunuyoruz.
Her üç hastamızda da laboratuvar ve MRCP ile tespit edilmiş taşa bağlı safra yolu tıkanıklığı nedeniyle ERCP eşliğinde taş ekstripasyonu denenmiş ancak başarılı olunamayarak Amsterdam tipi stent ile internal safra drenajı sağlanmıştır. Hastalarımıza açık yöntem ile sahaya ulaşıldıktan sonra uygulanan koledokotomi ile taşların ekstripe edilmesini takiben koledok içerisine ilerletilen 2.8 mm dış çapındaki fleksible video-üreteroskop eşliğinde direk bakı altında endoskopun çapına uyan tüm proksimal ve distal safra ağacı incelenmiştir. Bu sayede rezidü taş kalmadığı ya da lüminal ek patoloji olmadığı teyit edilmiştir. Ayrıca mevcut stentlerin yerinde olduğu koledoktan duodenuma ilerleyerek teyit edilmiştir. Koledokotomiler primer olarak kapatılmış, T-tüp drenajı kullanılmamıştır. Hastalarımızın birinde sistik kanal çapının da geniş olduğu görülmüş ve uygulama koledokotomi yapılmadan önce transsistik olarak denenmiştir. Ancak hastada sistik kanalın koledoğa paralel seyretmesinden dolayı fleksible endoskop ile distal safra yolu iyi görüntülenebilmiş olmasına karşın proksimal safra yolu görüntülemesi optimum olamamıştır ve işlem yukarıda tarif edildiği gibi koledokotomi üzerinden tekrarlanarak başarıyla tatbik edilmiştir.

Tartışma: Koledok eksplorasyonu sırasında direk görüş altında rezidü taş yada insidental saptanan tümöral bir yapı oluşumunu gözden kaçırmamak için, sunduğumuz vakalarda olduğu gibi, video-endoskopik bir görüntüleme sisteminin per-operatuar kullanımının yararlı olabileceğini düşünmekteyiz. Bu sayede kolanjiyografi uygulamasının teknik zorlukları ve radyasyon kaynağı kullanımı endişeleri de ortadan kalkmaktadır. Ayrıca bu yöntemin laparoskopik koledok eksplorasyonuna eklenmesi ile aynı işlem minimal invazif olarak da uygulanabilir. Uygun sistik kanal çapı ve anatomisi olan vakalarda ise transsistik olarak direk bakı şansı da sağlanabilir.

SS-2 KARACİĞER KİST HİDATİK TEDAVİSİNDE LAPAROSKOPİK CERRAHİ

ERKAN DALBAŞI [1], ABİDİN TÜZÜN [2]

[1] *MEMORİAL HASTANESİ,GENEL CERRAHİ KLİNİĞİ,DİYARBAKIR*
[2] *SAĞLIK BİLİMLERİ ÜNİVERSİTESİ,DİYARBAKIR GAZİ YAŞARGİL EĞİTİM VE ARAŞTIRMA HASTANESİ,GENEL CERRAHİ KLİNİĞİ,DİYARBAKIR*

Anahtar kelimeler: Laparoskopi cerrahi, karaciğer kist hidatik

Amaç: Kist hidatik (KH) ülkemizde sık karşılaşılan, genellikle echinokokkus granülozus yumurtalarının bulaşı ile ortaya çıkan paraziter bir hastalıktır. En sık karaciğer sağ lobda yerleşir. Merkezimizde karaciğer KH nedeniyle laparaskopik cerrahi uygulanan hastaların operasyon sonuçlarını paylaşmayı amaçladık.

Yöntem:2013-2019 yılları arasında karaciğer KH tanısı konulan 43 hastaya laparoskopik cerrahi uygulandı.

Bulgular: Karaciğer KH tanısı laboratuvar ve görüntüleme yöntemleri ile konulmuş 43 hastanın 17'si erkek,26'sı kadın idi. Hastaların yaş ortalamaları 40.02 idi. 32 hastada sağ lobda,5 hastada sol lobda,6 hastada ise her iki lobda kist hidatik poşu vardı.3 hastada dalakta senkron KH lezyonu vardı.11 hastada karaciğerde birden fazla KH lezyonu vardı. Ortalama kist poşu 8.7±2.1cm idi.1 hastada hemoraji, 3 hastada nüx cerrahilere bağlı yapışıklık nedeniyle , 1 hastada poş içine çok sayıda safra yolu açılması nedeniyle toplam 5 hastada açık cerrahiye geçildi. Batın içinde alan koruyucu olarak %3 hipertonik sodyum klorür solüsyonunda bekletilmiş spançlar kullanıldı. Hastaların tümüne kistotomi, parsiyel kistektomi ve drenaj yapıldı. Kist içeriği ve spançlar endobag kullanılarak trokar yerinden batın dışına alındı. Poş içine açılan safra kanalı 3 hastada laparoskopik olarak sütüre edildi,1 hastada klipslendi. İntraop poş içine açılan safra kanalı görülmeyen 2 hastada postop takiplerde safra fistülü nedeniyle ercp (endoskopik retrograd kolanjio-pankreatografi) yapıldı ve fistül kontrol altına alındı.3 hastada semptomatik kolelitiazis nedeniyle eş zamanlı laparaskopik kolesistektomi yapıldı. Hastaların hastanede kalış süreleri ortalama 4±1.2 gündü. Hastaların 18 aylık takiplerinde nüks görülmedi.

Sonuç: Karaciğer KH nedeniyle operasyon kararı verilen hastalarda deneyimli merkezlerde yapılmak kaydıyla hastanede kalış süresinin kısalması, yara yeri problemlerinin azlığı, postop daha kısa süre ve düşük doz analjezik ihtiyacı olması ve kozmezis gibi nedenlerden dolayı karaciğer KH cerrahisinde laparaskopinin güvenli ve etkili bir tedavi yöntemi olduğunu düşünmekteyiz.

SS-3 PANKREAS, SAFRA KESESİ VE SAFRA YOLLARI KANSERLERİNDE SERUMDA P53 PROTEİN TAYİNİ

HALDUN KAR , ERDİNÇ KAMER

İZMİR KÇÜ ATATÜRK EAH GENEL CERRAHİ KLİNİĞİ

Giriş ve Amaç: Pankreatikobiliyer (PB) kanserler, saldırgan ve hızlı ilerleyen tümörler olarak kötü prognoza sahiptirler. Erken tanı birçok kanserde olduğu gibi PB kanserlerde de kür şansı açısından büyük öneme sahiptir. p53 gen mutasyonları insan kanserlerinde ortak olarak tespit edilen genetik anormalliklerdir. Bu gen kodladığı protein vasıtası ile fonksiyon gösteren bir tümör süpressör gendir. p53 proeininin immünolojik yöntemler ile serumda saptanabilmesi, p53 geninin mutasyona uğradığı bilinen tümörlerde bir serolojik marker olarak kullanılabileceğini ortaya çıkarmıştır. Çalışmamızda serumda p53 protein tayininin PB kanserlerde bir serolojik marker olarak kullanılıp kullanılamayacağını araştırdık.

Materyal ve Metod: 49 malign, 81 benign PB patolojisi olan hasta çalışmaya dahil edildi. Çalışma ve kontrol grubundaki hastalardan tedavi öncesinde alınan kan numuneleri santrifüj edilerek 2 ayrı tüpde -70 derecede muhafaza edildi. Serumda p53 protein otoantikor tespitinde ELİSA yöntemi kullanıldı. Analiz edilen serumlarda cut-off değeri 3.0 olarak alındı. Çalışmalar Bilkent Üniversitesi Moleküler Biyoloji ve Genetik bölümünde gerçekleştirildi.

Sonuçlar: Çalışma grubunda tek bir hastada pozitif sonuç alınırken, kontrol grubunda pozitif değer saptanmadı. Pozitif sonuç alınan hasta, 64 yaşında erkek lokal ileri ampuller adenkarsinom olgusuydu. Bu sonuç ile PB kanserlerde serumda p53 tayininin serolojik marker olarak sensitivitesi %2, spesifitesi %100 olarak tespit edildi.

Tartışma: PB kanserlerde p53 protein tayini ile ilgili yapılan çalışmalar ile sonuçlarımızı karşılaştırıldığımızda sensitivitenin düşük olduğu izlendi. Bunun en önemli sebebinin serumda p53 protein tayininde kullanılan yöntem ve yorumlanmasında esas alınan cut-off değerleri arasındaki farklılıklar olabileceğini belirledik. Çalışmamızın sonucunda serumda p53 protein tayininin serolojik marker olarak kullanılamayacağını, bunun için daha ileri çalışmalara ihtiyaç olduğunu düşünüyoruz.

SS-4 ARDIŞIK 48 HEPATOPANKREATOBİLİYER CERRAHİ SONUÇLARI; İKİ GENÇ CERRAHTAN OLUŞAN EKİBİN DENEYİMİ

MEHMET GÖKÇEİMAM , NURİ EMRAH GÖRET

T.C. SAĞLIK BİLİMLERİ ÜNİVERSİTESİ DR. LÜTFİ KIRDAR KARTAL EĞİTİM ARAŞTIRMA HASTANESİ

Amaç: Hepatopankreatobiliyer (HPB) cerrahi, genellikle yüksek hacimli merkezlerde deneyimli ve özel olarak eğitim almış cerrahlar tarafınca gerçekleştirilen bir cerrahi dalıdır. Özel bir eğitimi olmayan, ancak HPB cerrahiye özel ilgi duyan iki cerrahlık ekibimizin tecrübesini paylaşmayı amaçlıyoruz.

Gereç ve yöntemler: Biri 2 diğeri 5 yıllık genel cerrahi uzmanı olan ekibimizin Temmuz 2018 - Ağustos 2019 arasında gerçekleştirilen vakaları değerlendirildi. Tek başına veya ekip dışında başka bir meslektaşı ile yapılan vakalar ve karaciğerde sadece metastazektomi yapılan vakalar çalışma dışı bırakıldı. Vakalar yaş, hastanede kalış, tümör büyüklüğü, lenf nodu ve gelişen komplikasyonlar açısından değerlendirildi.

Sonuçlar: Toplamda 48 HPB vakası gerçekleştirildi. 27 olgu pankreas (23 whipple, 2 distal pankreatektomi, 2 subtotal pankreatektomi), 21i karaciğer cerrahisi (8 sağ hepatektomi, 4 sol hepatektomi, 9 olgu 1-2 veya 3 segmentektomi) ile ilişkili idi.

Whipple olguları, 13 kadın 10 erkek olmak üzere 46 ve 87 yaş aralığında (median 65) idi. Hastanede kalış süresi 4-15 gün arası olup ortalama 7 gündü. Ortalama tümör boyutu 3.2 cm (1-5cm) idi. Vakalar 4 ampulla (1'i nüks ampulla tm), 4 koledok (1 vakada ayrıca sol hepatektomi), 15 pankreas başı kaynaklı idi. 2 olguda portal ven invazyonu nedenli portal ven anastomozu ve ven greftlemesi yapıldı. Ortalama eksize edilen lenf nodu sayısı 39 (20-51), bu nodlarda bulunan metastaz sayısı ortalama 4 (0-18) idi. 1 pulmoner ve 1 serebrovasküler emboli, 1 gastrik outlet sendromu görülüp taburcu olurken 1 mezenterik emboli nedenli sepsis ve exitus görüldü
Diğer pankreatektomi olguları 2 kadın - 2 erkek olmak üzere 50 - 88 yaş aralığında (ortalama 68) idi. Ortalama hastanede yatış süresi 3 (2-4) idi. Ortalama tümör boyutu 5.5 (3-7) idi. Hiçbir komplikasyon görülmedi.

Karaciğer tm vakaları 11'i kadın, 10'u erkek olmak üzere 31-76 yaş (ortalama 61) arasındaydı. Hastanede kalış süresi ortalama 4.6 (3-31) gündü. Ortalama tümör boyutu 7.5cm (2-25cm) idi. Olgular 4 klatskin tm, 2 Hepatoselüler karsinom, 3 hemanjiyom, 11 metastaz, 1 safra kesesi kanseri idi. 2 biliyer kaçak tespit edildi, biri 8. günde spontan, diğeri de biliyer stentleme ile tedavi edildi. 1 hasta MI Nedenli postop 1. günde kaybedildi.

HPB olgularında komplikasyon oranımız % 12,5, mortalite oranı % 4,16 olarak değerlendirildi.

Sonuç: HPB cerrahisinde ekip olarak çalışmak HPB konusunda deneyimi eksik olan cerrahlarda tedirginliğiği azaltıp perop komplikasyonları azaltmakta ve başarı oranını arttırdığını düşünmekteyiz.

SS-5 KOLEDOKOLİTİAZİS VAKALARINDA LAZER LİTOTRİPSİ UYGULAMALARIMIZ

MUSTAFA UĞUR [1], OZAN UTKU ÖZTÜRK [1], KEREM HAN GÖZÜKARA [2], ALPEREN KAYALI [3], MUHYİTTİN TEMİZ [1]

[1] *HATAY MUSTAFA KEMAL ÜNİVERSİTESİ TIP FAKÜLTESİ GENEL CERRAHİ ANABİLİM DALI*
[2] *HATAY MUSTAFA KEMAL ÜNİVERSİTESİ TIP FAKÜLTESİ ÜROLOJİ ANABİLİM DALI*
[3] *HATAY MUSTAFA KEMAL ÜNİVERSİTESİ TIP FAKÜLTESİ GİRİŞİMSEL RADYOLOJİ BİLİM DALI*

Giriş ve Amaç: Laparaskopik koledok eksplorasyonu ve bu yolla koledokolitiyazis tedavisi giderek daha yaygın olarak kullanılan bir yöntemdir. Bu yöntemin başlıca avantajı aynı seansta kolesistektomi yapılabilmesidir. Dezavantajı ise ileri düzeyde tecrübe ve ekipman gerektirmesidir. Bu yazıda laparaskopik koledok eksplorasyonu ve laser litotripsi uygulanarak tedavi edilen koledokolitiyazis ve hepatolitiyazis olgularını sunduk.

Olgu 1: Koledokolitiyazis tanısı konulan 56 yaşında erkek hasta başarısız ERCP sonrası kliniğimize kabul edildi. Laparaskopik olarak batına girildikten sonra sistik kanaldan fiberoptik kamera ile koledok eksplore edildi (Resim1). Koledoktaki taşlar sfinks 30 w litho laser yardımı ile kırılarak dışarıya alınıp aspire edildi. Ardından sistik kanal klipslenerek kolesistektomi yapıldı. Postoperatif komplikasyon gelişmeyen hasta 3. günde taburcu edildi.

Olgu 2: Sol ana hepatik kanalda ve koledokta taşları bulunan 72 yaşında kadın hastaya ERCP uygulanmış. Ancak taşların çıkarılması başarılamamış. Laparaskopik olarak batına girilerek sistik kanaldan fiberoptik kamera yerleştirilerek koledok eksplore edildi. Sfinks 30 w litho laser yardımı ile koledoktaki taşlar kırılarak dışarıya alındı. Ancak proksimal sol hepatik kanaldaki taşlara ulaşılamadı. Peroperatif perkütan transhepatik yolla safra yoluna yerleştirilen kataterler yardımı ile sol hepatik kanala ulaşıldı. Bu kataterden sfinks 30 w litho laser probu yerleştirilerek litotripsi uygulandı (Resim 2).Sol hepatik kanalın proksimalindeki taşlar parçalandı. Perkütan kataterden yıkama yapılarak taş parçaları koledoğa yollandı ve buradan çıkarıldı. Sistik kanal ve koledoktaki kesi süture edildi. Kolesistektomi yapıldı. Postoperatif komplikasyon gelişmeyen hasta 6. günde taburcu edildi.
ERCP ile çıkarılamayan ya da bu işlemin uygulanamadığı hastalarda laparaskopik olarak laser litotripsi ile taşlar ortadan kaldırılabilir. Daha proksimaldeki taşlara ise ameliyat esnasında perkütan transhepatik kataterler yoluyla ulaşılarak laser litotripsi uygulanabilir.

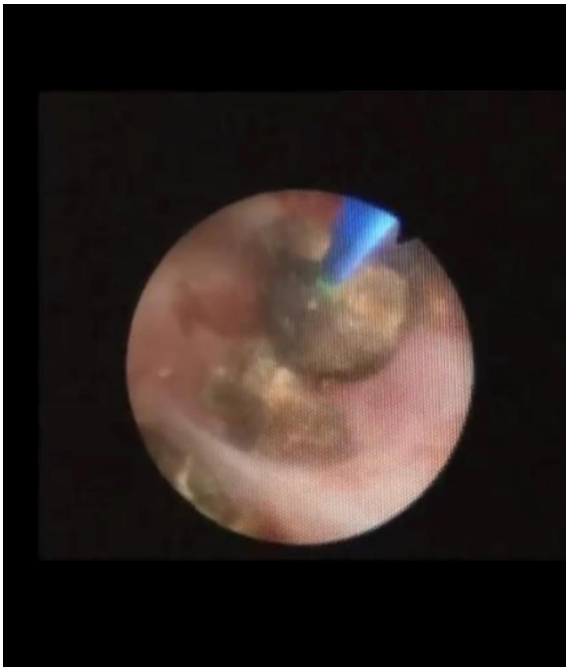

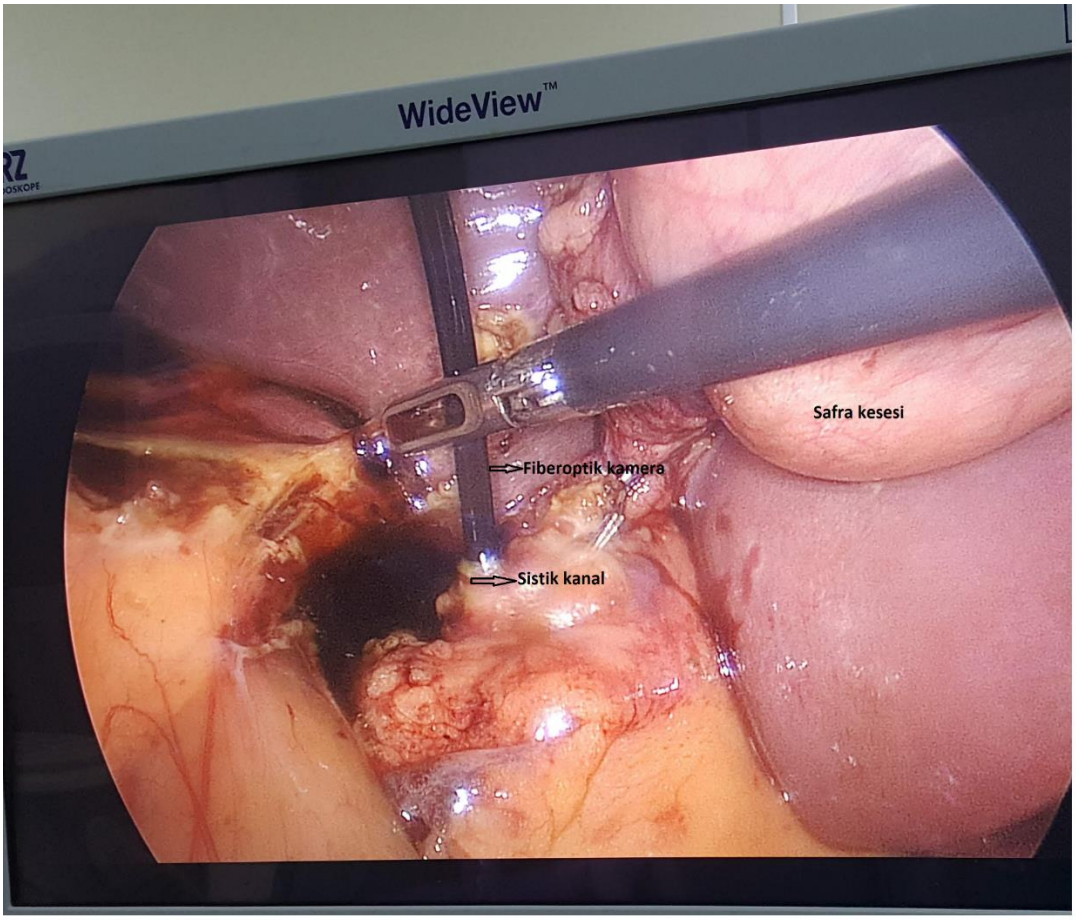
WideView™
Safra kesesi
Fiberoptik kamera
Sistik kanal

SS-6 CİDDİ AKUT PANKREATİT TANISINDA DELTA NÖTROFİL İNDEKSİ

SABRİ ÖZDEN , GİZEM GÜNEŞ , SADETTİN ER

ANKARA ŞEHİR HASTANESİ

Giriş ve Amaç: Ciddi akut pankreatit (AP), yoğun bakımda takip gerektiren, mortalitesi % 15'in üzerine çıkabilen bir klinik durumdur. Mortalite ve morbiditesi yüksek olan bu klinik antitenin ciddiyetinin başvuru anında belirlenebilmesi ve prognozunun öngörülebilmesi tedavi başarısı açısından oldukça önemlidir. Ranson kriterleri; başvuru anında yoğun bakımda takip edilecek hasta seçiminde ve prognoz öngörüsünde literatürde kabul görmüştür. Delta nötrofil indeksi (DNİ) ise; rutin hemogramda çalışılan ve kanda artan immatür granülosit sayısının ölçülmesi ile elde edilen yeni bir inflamatuvar markırdır. Literatürde DNİ'nin enfeksiyöz durumlarda geleneksel markırlardan daha iyi prognozu belirlediğine dair birçok çalışma mevcuttur. Çalışmamızın amacı; AP'li hastalarda ciddiyetin belirlenmesinde DNİ'nin yerini irdelemektir.

Materyal ve Metod: Çalışmaya; Şubat 2019- Ekim 2019 arasında, bilier AP tanısı ile cerrahi servisi ya da cerrahi yoğun bakıma yatırılan 34 hasta dahil edilmiştir. Hastaların demografik bilgileri ve başvuru anındaki rutin kan tahlilleri retrospektif olarak hasta dosyaları taranarak elde edilmiştir.

Sonuçlar: Çalışmaya dahil edilen 34 hastanın 13'ü (%38,2) erkek, 21'i (%61,8) kadındı. Yaş ortalaması 54,7 (19-84) idi. Başvuru anında hastaların 29'unda (%85,3) ranson kriterlerinden 2 veya daha azı pozitif iken (hafif pankreatit), 5'inde (%14,7) 3 ya da daha fazla kriter pozitif idi (ciddi pankreatit). Ciddi pankreatitli olgular yoğun bakımda takip edildi. Hafif pankreatitli hastalarda ortalama DNİ değeri 0,52 (0,1-3,9 SD:0,96) iken, ciddi pankreatitlerde 1,4 (0,1-4,7 sd:1,88) idi. Ciddi pankreatitlerde ortalama DNİ'deki bu yükseklik istatistiksel olarak anlamlı değildi (p=0,078).

Tartışma: Başvuru anında hesaplanan Ranson kriterlerine göre ciddi pankreatitlerin belirlendiği çalışmamızda, DNİ; ciddi pankreatitlerde daha yüksek olmasına rağmen istatistiksel olarak anlamlı yükseklik mevcut değildi. Bu durum çalışmamızda ciddi pankreatitli hasta sayısının düşük olması, hastaların sadece ranson kriterlerine göre sınıflandırılmasına bağlı olabilir. Devam eden bir çalışmanın ilk sonuçlarını yayınladığımız bu bildiri sonucunda daha geniş bir seride sonuçların tekrar irdelenmesi gerektiğini düşünmekteyiz.

SS-7 PERİFER DEVLET HASTANESİNDEKİ PANKREATİKODUODENEKTOMİ DENEYİMİMİZ

MEHMET ESAT DUYMUŞ

HATAY DEVLET HASTANESİ

Amaç: Hatay Devlet Hastanesi Cerrahi Onkoloji kliniğinde pankreatikoduodenektomi (PD) operasyonu yapılan 8 hastanın sunulması ve güncel literatür bilgileri ışığında tartışılması

Yöntem: Hatay Devlet Hastanesinde Ocak-2018 ile Ekim-2019 tarihleri arasında PD operasyonu yapılan 8 hastanın verileri retrospektif olarak değerlendirildi. Hastaların; yaşı, cinsiyeti,tümör lokalizasyonları, komplikasyonları, çıkarılan metastatik ve total lenf nodu sayıları, tümörün histopatolojik tipi,ameliyat süreleri ve postoperatif 3. gün dren amilaz değerleri kaydedildi.

Bulgular: Çalışmamıza dahil edilen , toplam 8 olgunun 6'sı (%75) erkek,2'si (%25) kadın idi. Yaş ortalaması 57,6 idi. Vakalar tümör yerleşim yerlerine göre değerlendirildiğinde ; pankreas başı 5 (%62,5), uncinat proces 1 (%12,5), duodenum ikinci kıta 1 (%12,5), ampulla vateri 1(%12,5) şeklinde dağılım göstermekte idi. Bu hastaların hepsine standart PD uygulandı ve hepsi elektif şartlarda, açık yöntemle gerçekleştirildi. 1 vakada ek olarak sağ hemikolektomi, 1 vakada da splenektomi yapıldı. Histopatolojik incelemede vakaların; 7'si (%87,5) adenoca, 1'i(%12,5) mixt tip duktal ve nöroendokrin karsinom olarak raporlandı.Ortalama ameliyat süresi 347 dakika idi. Hastane yatış süresi ortalama 16,25 gün olarak hesaplandı. Postoperatif 3. gün bakılan dren amilaz değeri ortalama 99,5 mg/dl idi. En sık raporlanan T evreleri sırasıyla T3;, 3 hastada (%37,5), T2; 2 hastada (%25), T4; 2 hastada (%25) ve T1; 1 hastada (%12,5) şeklindeydi. İntraoperatif 2 vakada, postoperatif 1 hastada komplikasyon gelişti. İntraoperatif mortalite gözlenmezken; postoperatif 1 hastada mortalite gerçekleşti..

Sonuç: Her ne kadar pankreas ve periampuller tümörlerde cerrahi rezeksiyon surveyi uzatmada etkin yol olsa da, küratif rezeksiyon geçiren bir çok hastada morbidite ve mortalitenin yüksek olması moral bozucudur. Bu sonuç etkili tarama yöntemlerinin ve daha hassas tanısal yöntemlerin hastalığı cerrahi olarak kürabl olduğu dönemde tespit etmesinin önemini vurgulamaktadır. Perifer devlet hastanesinde yaptığımız PD olgularımızı incelediğimizde literatür ile yakınlık gösterdiğini ve kabul edilebilir sonuçlar olduğunu görmekteyiz. Fakat survey için prospektif ve geniş hasta popülasyonu ile yapılan daha kapsamlı çalışmalara ihtiyaç vardır.

Anahtar Kelimeler: Pankrea**s** kanseri, pankreatikoduodenektomi, dren amilazı

SS-8 ÇOCUK HASTADA HEPATİK ALVEOLAR EKİNOKOKOZİS

SEVGİ DEMİRÖZ TAŞOLAR , AHMET SIĞICI

İNÖNÜ ÜNİVERSİTESİ TIP FAKÜLTESİ

Giriş-Amaç: Ekinokokkozis ülkemizde sık görülen parazitik enfeksiyonlardanbiri olmakla birlikte, Echinococcus Alveolaris karaciğerdeki tüm ekinokokkal lezyonların sadece %3'ünden sorumludur. Bu olguda birçok tümörü taklit edebilen hepatik alveoler ekinokokozis (AE) olgusunu görüntüleme bulguları ile sunmayı amaçladık.

Olgu: Büyüme gelişme geriliği şikayeti ile başvuran 11 yaşında kız hasta, AST, ALT ve bilirubin yüksekliği olması üzerine hepatoloji polikliniğine yönlendirilmiş. Yapılan USG'dehepatomegali ve net sınır vermeyen, yaygın milimetrik ekojeniteler içeren, heterojen alan izlendi. BT'de karaciğer segment 2,3,4 ve sağ lob segment 5 ve 7' yi tutan, yoğun kalsifkasyonlar içeren 14x10 cm boyutta heterojen kitle lezyonu izlendi. Lezyonda belirgin kontrast tutulumu izlenmedi. Lezyon vasküler yapıları sarmaktaydı ve safra yollarında dilatasyon mevcuttu. Ayrıca karaciğer segment 7de ve segment 4' de büyüğü 1,5 cm çapında, kontrast tutulumu göstermeyen hipodens lezyonlar izlendi. MRG'de lezyon T1A ve T2A sekanslarda hipointens olup milimetrik hiperintensiteler içermekteydi ve sadece lezyon içerisindeki safra yolları etrafında hafif kontrast tutulumu izlenmekteydi. Lezyona yönelik yapılan biyopsi sonucu alveolar ekinokokozis olarak geldi. Lezyon boyutunun büyük olması vevasküler yapıları çevrelemesi nedeni ile karaciğer transplantasyon yapıldı ve sağlıkla taburcu edildi.

Tartışma: AE esas olarak ılıman iklimlerde görülür ve 5–15 yıl kuluçka süresine sahiptir. Bu nedenle çocuklarda çok nadir görülür. Karaciğerde görülen hastalık, yavaş büyüyen birçok tümörü taklit eden bir profil gösterir. Karaciğer AE USG'de kistik nekrotik alanlar ve kalsifik odaklar içeren düzensiz konturlu heterojen ekojenitede kitle lezyonları şeklinde görülür.
BT ve MRG'de de benzer şekilde düzensiz sınırlı ,heterojen, coğrafik şekilli infiltratif lezyonlardır. Lezyonlar genellikle düşük yoğunluklu kitleler olarak görülür ve kontrast tutulumu göstermez. Amorf veya nodüler kalsifikasyonlar sıklıkla eşlik eder. Geç dönemde santral kalsifikasyon görülebilir. Olguların yarısında hiler infiltrasyon gelişir. Bunun sonucunda intrahepatik safra yolu genişlemesi, tutulan segmentlerde atrofi görülür. Bizim hastamızda da benzer görünüm vardı fakat çocuk hasta olması nedeni ile ilk planda alveolar ekinokokozisi düşünülmemişti.
AE tedavisi lezyonun parsiyel hepatektomiyle çıkarılmasıdır. Bizim hastamızda ise lezyon boyutunun çok büyük olması ve vasküler yapılar ile ilişkisi nedeniyle karaciğer transplantasyonu planlandı.

Sonuç: AE infiltrafif seyirli paraziter bir hastalıktır. Ülkemiz gibi endemik bölgelerde ayırıcı tanıda akılda tutulması halinde radyolojik yöntemler ile teşhis edilmesi mümkün olan bir hastalıktır.

SS-9 HAMİLELERDE LAPAROSKOPİK KOLESİSTEKTOMİ SEZERYAN İLE BİRLİKTE GÜVENLE YAPILABİLİR

RAMAZAN GÜNDOĞDU [1], KAZIM GEMİCİ [1], HÜSNÜ ALPTEKİN [2], MUSTAFA UFUK UYLAS [3]

[1] *GAZİANTEP DR ERSİN ARSLAN EĞİTİM ARAŞTIRMA HASTANESİ GENEL CERRAHİ KLİNİĞİ*
[2] *KONYA MEDİKANA HASTANESİ KADIN DOĞUM KLİNİĞİ*
[3] *GAZİANTEP DR ERSİN ARSLAN EĞİTİM ARAŞTIRMA HASTANESİ GASTROCERRAHİ KLİNİĞİ*

Giriş: Akut apandisitten sonra hamilelelerde en sık cerrahi girişim nedeni safra kesesi taşlarıdır. Her iki durumda da anne ve bebek morbidite ve mortalitesi artmaktadır.
Hamilelik, safra kesesinde taş ve çamur oluşumu için bir risk faktörüdür. Hamilelikte tespit edilen safra çamuru ve taşların yarısından fazlası hamilelik sonrasında kendiliğinden kaybolur. Bundan dolayı hamilelik döneminde cerrahlar hastaları genellikle konservatif olarak takip etme eğilimindedir. Ancak safra kese taşları konservatif takip edilen hastalarda hamile olamayanlara göre rekürren bilier kolik, daha sık hastaneye başvurma ve koledokolitiazis gibi nedenler ile ERCP gerekmesi gibi nedenler nedeni ile daha fazla morbidite nedenidir.
Safra kesesi taşına bağlı semptomları olan hastalardan antepartum dönemde kolesistektomi yapılmayanların yarısından fazlası, erken postpartum dönemde semptomatik hale gelmektedir. Bundan dolayı komplike safra kesesi taşı olan hastalarda (Akut kolesistit, koledok taşı, bilier pankreatit) hamilelik döneminde veya erken postpartum dönemde kolesistektomi önerilmektedir.
Bu çalışmada hamilelik döneminde semptomatik veya komplike safra kesesi taşı olan hastalarda, erken postpartum dönemdeki safra kesesi taşına bağlı komplikasyonları önlemek için, sezaryan sırasında yapılan laparoskopik kolesistektominin etkinliğinin gösterilmesi amaçlanmıştır.

Materyal ve Metod: Çalışma 2010-2015 tarihleri arasında kadın doğum bölümünde takip edilen hamileler arasında safra kesesi taşı olan, semptomatik veya komplikasyon gelişen hastalarda gerçekleştirildi. Genel cerrahi ve kadın doğum ile birlikte ortak değerlendirmeyi takiben, safra taşı olan bu hastalara sezaryan ile birlikte eş zamanlı laparaskopik kolesistektomi yapılması kararı alındı. Veriler prospektif olarak kaydedildi.
Hamilelik süresince obstetrik nedenler dışında karın ağrısı olan hastalar genel cerrahlar ile birlikte değerlendirildi. Klinik ve radyolojik değerlendirmeler sonucu, karın ağrısı nedeni olarak safra kesesi taşı tespit edilen hastalar çalışmaya dahil edildi. Akut kolesistit, koledok taşı, bilier pankreatit ve iki ve üzerinde bilier kolik atağı gibi safra kesesi taşına bağlı klinik tabloları olan hastalar eş zamanlı operasyon için değerlendirildi. Sadece bir bilier koliği olan, safra çamuruna bağlı semptomatik olan hastalar çalışmaya alınmadı. Ayrıca hamilelik döneminde kolesistektomi yapılan hastalar çalışma dışı bırakıldı. Komplike safra kesesi taşı olan ve sezaryan operasyonu (acil ve elektif) gereken hastalara eş zamanlı kolesistektomi önerildi ve hastalardan yazılı onam alındı. Kabul eden hastalara sezaryan ile birlikte laparoskopik kolesisitektomi yapıldı. Postoperatif oral gıdayı tolere eden hastalar taburcu edildi.

Teknik: Hastalar genel anestezi altında opere edildi. Önce hastalara seyeyan uygulandı.takiben trokarlar yerleştirildi ve kolesistektmi yapıldı.

Results: Hamilelik döneminde komplike safra kesesi taşı olan 15 hasta tespit edildi. Bunlardan 3 hastaya hamilelik döneminde, 2 hastaya akut kolesisitit ve 1 hastaya bilier pankreatit nedeni ile hamileliğin ikinci trimestirinde laparoskopik kolesistektomi yapıldı. Semptomatik safra kesesi taşı olan 6 hasta ve safra kesesi taşına bağlı komplikasyon gelişen 6 hasta olmak üzere toplam 12 hastada ise sezaryan ile birlikte laparoskopik kolesistektomi yapıldı. Sekiz hasta postoperatif birinci gün, 4 hasta ise postoperatif ikinci gün gaz deşarjının olması üzerine oral gıda başlandı ve taburcu edildi.
Postoperatif dönemede hiçbir hastada sezeryana ve kolesistektomiye bağlı komplikasyon gelişmedi.

Discussion: Hamilelerde safra kesesi taşına bağlı problemler artmış anne ve bebek morbitide ve mortalitesi ile ilişkilidir. Hamilelik süresince komplike safra kesesi taşı olan olgularda laparoskopik kolesistektomi, ERCP gibi invaziv işlemlerin güvenle yapılabileceği çeşitli çalışmalarda gösterilmiştir.
İlk sezaryan ile beraber laparoskopik kolesistktomi 1997 de Pelosi MA ve arkadaşları tarafından tarif edilmiştir . Bu olguda tüm trokarlar direkt görüş altında yerleştirilmiş ve batın kapatılmıştır. Yine aynı yazarlar tarafından 2 yıl sonra el yardımlı laparoskopik kolesistektomi tarif edilmiştir. Daha sonraki yıllarda ise sezaryan ile birlikte kolesisitektomi yapılabileceği yönünde olgu sunumları şeklinde literatürde çalışmalar mevcuttur.
Sonuç olarak, semptomatik ve komplike safra kesesi taşı olan hamilelerde, laparoskopik kolesisitektomi sezaryan ile birlikte güvenli bir şekilde yapılabilir.

References

- Gilo NB, Amini D, Landy HJ. Appendicitis and cholecystitis in pregnancy. Clin Obstet Gynecol. 2009 Dec;52(4):586-96. doi: 10.1097/GRF.0b013e3181c11d10.
- Dhupar R, Smaldone GM, Hamad GG. Is there a benefit to delaying cholecystectomy for symptomatic gallbladder disease during pregnancy? Surg Endosc. 2010 Jan;24(1):108-12. doi: 10.1007/s00464-009-0544-x. Epub 2009 Jun 11.
- Othman MO, Stone E, Hashimi M, Parasher G. Conservative management of cholelithiasis and its complications in pregnancy is associated with recurrent symptoms and more emergency department visits. Gastrointest Endosc. 2012 Sep;76(3):564-9. doi: 10.1016/j.gie.2012.04.475. Epub 2012 Jun 23.
- Veerappan A, Gawron AJ, Soper NJ, Keswani RN. Delaying cholecystectomy for complicated gallstone disease in pregnancy is associated with recurrent postpartum symptoms. J Gastrointest Surg. 2013 Nov;17(11):1953-9. doi: 10.1007/s11605-013-2330-2. Epub 2013 Sep 4.
- del Avila-Silva MR, Zavala-Castillo JC, Coronel-Cruz FM. Laparoscopic cholecystectomy in pregnant patient: experience in hospital General de Mexico in a period of 5 years (2008-2012). Ginecol Obstet Mex. 2014 Aug;82(8):509-17.
- Silvestri MT, Pettker CM, Brousseau EC, Dick MA, Ciarleglio MM, Erekson EA. Morbidity of appendectomy and cholecystectomy in pregnant and nonpregnant women. Obstet Gynecol. 2011 Dec;118(6):1261-70. doi: 10.1097/AOG.0b013e318234d7bc.
- Kuy S, Roman SA, Desai R, Sosa JAOutcomes following cholecystectomy in pregnant and nonpregnant women. Surgery. 2009 Aug;146(2):358-66. doi: 10.1016/j.surg.2009.03.033.
- Jorge AM, Keswani RN, Veerappan A, Soper NJ, Gawron AJ. Non-operative Management of SymptomatiJ Gastrointest Surg. 2015 Feb 4. [Epub ahead of print]c Cholelithiasis in Pregnancy is Associated with Frequent Hospitalizations.
- Pelosi MA, Pelosi MA, Villalona E. Laparoscopic cholecystectomy at cesarean section. A new surgical option. Surg Laparosc Endosc. 1997 Oct;7(5):369-72.
- **Pelosi MA**, **Pelosi MA 3rd**, **Villalona E**. **Hand-assisted laparoscopic** cholecystectomy **at** cesarean section**. J Am Assoc Gynecol Laparosc.** 1999 Nov;6(4):491-5
- Bernard A, Butler L, Crump S, Meier J. Concurrent cesarean section and hand port-assisted laparoscopiccholecystectomy: a safe approach. Surg Laparosc Endosc Percutan Tech. 2005 Sep;15(5):283-4.
- Weber Sánchez AGarcía-Benítez CQ, Bravo Torreblanca C, Garteiz Martínez D, Carbo Romano R, Vega Rivera F,Ortiz Reyes H. Case report. Post cesarean section laparoscopic cholecystectomy for hydrocholecystitis. Ginecol Obstet Mex. 2011 Apr;79(4):230-4.
- Mushtaque M, Guru IR, Malik TN, Khanday SA. Combined lower segment cesarean section and cholecystectomy in single sitting-our initial experience. J Turk Ger Gynecol Assoc. 2012 Sep 1;13(3):187-90. doi: 10.5152/jtgga.2012.26. eCollection 2012

SS-10 NADİR RASTLANAN BİR OLGU: KARDİYAK YERLEŞİMLİ KİST HİDATİK

GÜLEÇ MERT DOĞAN

MALATYA EĞİTİM VE ARAŞTIRMA HASTANESİ

Echinococcus granulosusun larva formu kistik ekokokozis ile ilişkilidir. Karaciğer ve akciğerler en sık etkilenen organlardır. Echinococcosis nadir olmasına rağmen diğer organlarda da bulunabilir. Dünya Sağlık Örgütü (WHO) verilerine göre, tüm ekinokokozis vakalarında kardiyak ekinokokis insidansı yaklaşık% 0,03 ila% 1,1dir. Kardiyak Echinococcosise genellikle Echinococcus granulosus neden olur ve alveoler ekinokokozda kalbin dahil olduğu ile ilgili bir rapor yoktur. Kardiyak Echinococcosisin klinik sunumu değişebilir. Herhangi bir rüptür yoksa, hastalığın seyri genellikle asemptomatiktir. Kemiğin tutulumu nadirdir (% 0.5-4) ve tipik sunum bölgesi, çok hücreli kistler şeklinde disk alanı tutulumu olmayan omur gövdesidir. Sakral kemik, kalp, akciğer ve karaciğer tutulumu olan bir olgu sunduk. Bu eşsiz olgunun klinik ve radyolojik bulguları tartışıldı.
16 yaşında bayan hasta, öksürük, solunum sıkıntısı, sağ kalça ağrısı ve topallama şikayetleri ile merkezimize başvurdu. 7 yıl önce akciğerin kist hidatiği, 3 yıl önce ise sağ böbrek yerleşimli kist hidatik nedeniyle ameliyat oldu. Ek olarak, hastanın tüberküloz öyküsü vardı. 7 yıl önce albendazol tedavisi görmüştü, ancak ilaçlarını düzenli kullanmıyordu. Laboratuvar bulguları normaldi ve kontrastsız torasik BT taramasında her iki akciğerde kistik yoğunluğu olan çoklu parankimal ve subpleural nodüler lezyonlar görüldü. Ek olarak, sağ böbreğin kontürleri düzensizdi. Kemik tahribatına neden olan retroperitoneal alana uzanan sakrumun sol tarafında 60 x 30 mmlik bir bilobulatlı kistik lezyon izlendi. Ek olarak, sağ anterior mediastende 35 * 20 mm kist gözlendi, kalbi hafif sıkıştırıyordu. Hastanın ekokardiyografik incelemesinde triküspit kapak tıkanıklığı oluşturmayan sağ ventrikül boşluğunda 36 * 18 mmlik birbirine bağlı bir kitle gözlendi. Sağ ventriküldeki kardiyak kist rüptür riski olduğundan, cerrahi planlandı. Kalp tutulumu olan tüm vakalarda sırasıyla en sık etkilenen bölgeler sol ventrikül (% 55-60), sağ ventrikül (% 10), perikard (% 7), pulmoner arter (% 6) ve interventriküler septumdur (% 4). Olgumuzda nadir görülen sağ ventrikül tutulumu vardı. Kardiyak ekinokozisin tanısında BT, MR ve US gibi noninvaziv görüntüleme tanıda önemli bir rol oynar. Ekinokokoz için spesifik rutin kan testi yoktur; Bununla birlikte, seroloji birinci basamak testi olarak kullanılabilir ve CEnin doğru tanısı için önemli bir rol oynar. Lezyonun tam yeri ve lezyonun karaciğer, akciğer, kemik, kas gibi ekstrakardiyak yapılarla ilişkisi ve kalsifiye kistleri saptamak için BT taraması yapılması gereklidir. Çoğu kardiyak kistik ekinokokoz vakası erişkin hastalarda görülürken, sadece 20 vaka çocuktaydı. Çocuklarda bildirilen 20 vaka için, sol ventrikülü tutan 9 kardiyak ekinokokoz vakası vardı. Bu 20 olguda, 7 olgu ekstrakardiyak sistem tutulumu ile ilişkilendirilmiştir. Bizim olgumuzda kalp tutulumu dışında, akciğer, karaciğer, böbrek ve kemik tutulumu da vardı.Enfeksiyonun ana yolu, kalp tutulumu göz önüne alındığında koroner dolaşım yoluyla hematojen yayılımdır. Kardiyak tutulumun ana bölgesi dominant sol koroner arter nedeniyle sol ventriküldür.Larva portal ven, inferior vena kava ve sağ atriyum yoluyla sağ ventriküle ulaşır. Karaciğerdeki lezyonlara bağlı olgumuzda, sağ ventrikül içindeki kistin inferior vena kava yoluyla karaciğerin sağ ventrikül içine taşınmasıyla oluştuğunu düşünüyoruz. Kistlerin büyümesi 1 cm / yıl oranında yavaştır. Kardiyak kistlerin olgunlaşma için 1-5 yıla ihtiyacı vardır ve bunlar adventisyel perikistik yapı ile örtülmüştür. Bizim olgumuzda kistin kalp bulgusu akciğer tutulumunun ilk tanısından 7 yıl sonraydı. Sağ taraftaki kardiyak hidatik kistlerin özellikleri genellikle sol taraftaki kistlerden biraz farklıdır. Sol taraftaki kistler subepikardiyal büyüme eğilimindedir. Sağ taraf kistlerin intrakaviter ve subendokardiyal genişleme eğilimi nedeniyle, pulmoner emboli, anafilaksi veya ani ölüm daha sık görülür. Perikardiyal boşlukta yırtılma olursa perikardit, efüzyon ve kardiyak tamponad görülebilir. Bütün bu riskler nedeniyle hastamızdaki kalp kisti için cerrahi tedavi planlandı. Sonuç olarak, kist hidatiklerin ülkemiz gibi endemik olduğu ülkelerde kist hidatik varlığında çoklu sistem tutulumu akılda tutulmalıdır. CT-MRG gibi görüntülemeler yapılmalıdır.

SS-11 NADİR GÖRÜLEN BİR OLGU: RENAL TRANSPLANTASYON SONRASI GREFT BÖBREKTE "RENAL HÜCRELİ KARSİNOM" GELİŞİMİ

GÖKALP OKUT

İZMİR BOZYAKA EĞİTİM VE ARAŞTIRMA HASTANESİ

Giriş: Diyaliz hastalarında ve renal transplant alıcılarında renal hücreli karsinom insidansı çoğu araştırmalara konu olmuştur. Yapılan yayınların genel çerçevesi native böbrekler üzerinde gelişen kanserlere odaklıdır. Bu tür kanserlerin sıklığı %1- 5 arasında değişmektedir ve özellikle papiller karsinom oranları diyalize girmeyen ve transplant olmamış hastalara oranla çok yüksektir. Greft böbrekte gelişmekte olan tümörler için bulunan böyle bir veri yoktur. Bu tümörler üç durumda ortaya çıkabilir: donör tarafından iletilen böbrek karsinomu, fonksiyonel ya da işlevsiz bir greft ile nakilden sonra oluşabilen maligniteler. Greft böbrekte gelişen maligniteler literatürde nadiren tarif edilmiştir ve bunların sıklığı muhtemelen göz ardı edilmektedir. Cincinnati Organ Nakli Kliniği tümör kayıt defterinde, renal transplant alıcılarında böbrek kanserleri tüm kanserlerin sadece % 4.6'sı olarak saptandı. Bu kanserlerin sadece % 10'u greft böbrekteydi. Hal böyleyken insidans sadece küçük serilerde hesaplanabildi. Biz de bu sunumumuzla, transplantasyon sonrası 8. yılında greft böbreğinde renal hücreli karsinom gelişen olgumuzun tanı, tedavi ve takip süreçleri üzerinden literatüre dair bilgi vermeyi amaçlıyoruz.

Olgu: 26 yaşında erkek hastaya kronik glomerulonefrite sekonder kronik böbrek yetmezliği nedeniyle 3 yıl boyunca hemodiyaliz uygulanması sonrası Nisan 2006 tarihinde 25 yaşında araç içi trafik kazası nedeniyle beyin ölümü gerçekleşen erkek kadavradan renal transplant uygulandı. Transplantasyon sonrası mikofenolik asit, siklosporin ve kortikosteroid tedavisi başlanan hasta fonksiyone renal transplant tanısı ile 2014 yılı mayıs ayına kadar takip edildi. Üç gün süren bulantı, kusma ve ishal şikayetleri olması üzerine tetkik ve tedavi amacıyla yatırıldı. Kreatin değerlerinde yükselme olması nedeniyle yapılan tüm abdomen ultrasonografisi(USG) sonucu''Transplante böbrek boyutları boyutları 120x70mm, PK:22mm, grade 1'dir. Transplante böbrek alt polde 27x19 mm boyutlu, öncelikle Bosniak Tip 3 kategorisinde değerlendirilen semisolid kitle lezyonu saptanmıştır. Öncelikle komplike kist lehine yorumlanmıştır. Doppler US bakıda periferik kontrastlanma izlenmiştir. Ayrıca alt polde 9x10 mm boyutlu, bosniak tip 2f , ince septalı kistik lezyon izlenmiştir. Kitle ekartasyonu için transplante böbreğe yönelik dinamik batın MR ile ileri tetkiki önerilir.''olarak raporlandı. Üst ve alt batın dinamik MRG (Şekil 1A ve 1B) ''Tx böbrekte interpolar lokalizasyonda kalın septal kontrastlanma paterni gösteren Bosniak Tip 3 özellikte lezyon. Lezyonun histopatolojik tanısı önerilir . Yine tx böbrek üst polde aynı sinyal özelliklerini gösteren ancak anlamlı kontrastlanma paterni göstermeyen ikinci bir lezyon mevcuttur. Yine ayırıcı tanıda öncelikle Bosniak tip 2 F olarak değerlendirilmiştir. İkinci lezyonun 6 ay sonra kontrastlı dinamik inceleme ile değerlendirilmesi önerilir.'' olarak raporlanması üzerine histopatolojik tanı amacıyla biyopsi planlandı. USG eşliğinde yapılan perkütan renal biyopsi sonucu ''Berrak hücreli böbrek karsinomu'' olarak sonuçlandı. Operasyon planlanan hastanın taramalarında metastaza dair herhangi bir bulgu saptanmadı (Tarama amacıyla yapılan batın bilgisayarlı tomografisi şekil 2A ve 2B). Transplante böbreğe radikal nefrektomi yapıldıktan sonra tekrar hemodiyaliz tedavisine başlanan takiplerinde RCC'ye bağlı komplikasyon gelişmeyen hastada hemodiyaliz tedavisinin 1.yılında sorunsuz olarak devam etmektedir.

Tartışma: RCC solid organ transplantlı hastalarda gelişen malignitelerin yaklaşık %4,6'sından sorumlu olmakla birlikte bu kanserlerin sadece %10 greft böbrek üzerinde yer almaktadır (2).Greft rejeksiyonunu önlemek maksadıyla transplant sonrası başlanan immünsupressif tedavi genel çerçevede maligite riskini arttırmaktadır. Transplantasyon yapılan hastalarda nativ böbreklerin edinsel

renal kistik hastalığından kaynaklanan RCC papiller tümör varyantı normal popülasyona göre daha sık rastlanmaktadır (6).Bununla birlikte Cincinnati Transplant Tumour Registry (CTTR) kayıtlarında allogreft RCC olarak 45 vaka bildirilmiştir (7). Frank Hurst ve ark.nın ABD de renal transplantasyon yapılan 40.821 vakayı içeren çalışmasında erkek cinsiyeti, ilerlemiş donör yaşı(>50), ilerlemiş alıcı yaşı (>70), transplant öncesi diyaliz süresi, renal kist öyküsü ve transplant sonrası gelişen kist varlığı ile transplantasyon sonrası gelişen rejeksiyon öyküsünü RCC için artmış risk faktörü olarak değerlendirmiştir (8,10). Morgan Roupret ve ark. 1968-2002 yılları arasında 1250 renal grefti değerlendirmişler ve bunların sadece 3 tanesinde renal greftten kaynaklı RCC tespit etmişlerdir (9,10). Renal allogreft kaynaklı RCC'nin geleneksel tedavisi allogreft nefrektomi, immünsupresif tedavinin kesilmesi ve diyaliz tedavisinin başlanmasıdır. Bilgiler sınırlı olmakla beraber fonksiyone greftli olgularda 4 cm den küçük tümörlerde parsiyel greft nefrektomi kabul edilebilir bir tedavi seçeneğidir. Böylece hastanın tekrar diyalize dönüşü engellenmiş ve hayat kalitesi artırılmış olacaktır (10,11,12)

Sonuç: Bizim olgumuza nakil sonrası yaklaşık 8.yılında radikal nefrektomi uygulanmış ve operasyon başarıyla sonuçlanmıştır.Bir yıldır rutin hemodiyaliz programına devam etmektedir. Renal transplant yapılan hastalara rutin takipler sırasında greft ve nativ böbreğe yönelik ultrasonlar her yıl düzenli olarak yapılmalıdır.Böylelikle erken evredeki bir tümöral oluşumun saptanmasıyla birlikte hastanın yaşam süresinin uzatılabileceği ve tümöral oluşum greft böbrek yerleşimli olması durumunda uygun koşullarda greft fonksiyonunun korunabileceği unutulmamalıdır

SS-12 POLİKİSTİK KARACİĞER HASTALIĞINI TAKLİT EDEN KARACİĞERİN NÖROENDOKRİN TÜMÖRÜ

SAİT MURAT DOĞAN

İNÖNÜ ÜNİVERSİTESİ TURGUT ÖZAL TIP MERKEZİ GENEL CERRAHİ ANABİLİM DALI

Giriş: Nöroendokrin tümörleri (NETler) sıklıkla karaciğere metastaz yapar, ancak karaciğerin primer tümörü olarak nadiren karşılaşılır. NETler gastrointestinal sistemdeki tüm tümörlerin % 2sini oluşturur, kadınlarda daha sık görülmekle birlikte yıllık insidansı 2-3/100000dir. En sık görülen primer bölgeler akciğer, mide, ince bağırsak, pankreas, kolon, rektumdur. İzole polikistik karaciğer hastalığı (PCLD), <% 0.01 görülme sıklığına sahip nadir bir otozomal dominant hastalıktır. PCLD hastalarının çoğunluğu (>% 80) klinik olarak asemptomatiktir. Bazı hastalar kistik genişlemeye bağlı oluşabilecek bası semptomları ile başvurur. PLCDde kistler embriyonik duktal plağın malformasyonundan kaynaklanır. PCLD ile nöroendokrin veya diğer tümörler arasında bilinen bir ilişki yoktur.

Olgu: Elli altı yaşında erkek hasta, karında şişlik ve sağ üst kadranda künt vasıflı ağrı ile dış merkeze başvuru sonrası polikistik karaciğer hastalığı ön tanısı ile 6 ay önce tarafımıza yönlendirildi. Özgeçmişinde geçirilmiş cerrahi ve kronik hastalığı olmamakla birlikte 40 paket yılı sigara içme öyküsü vardı. Aile öyküsünde polikistik böbrek veya karaciğer hastalığı tanılı birey yoktu. Dinamik karaciğer tomografisinde hepatomegali ve karaciğerde multipl kistik odaklar saptandı. Laboratuvar incelemesinde hepatit markerları negatifti, total bilirubin 1,48 mg/dl, alkalen fosfataz 162 IU/L, γ-glutamiltransferaz 275 U/L idi. Tümör markerları referans aralıktaydı. Takiplerinde distansiyonda artış, basıya bağlı olarak oral alımında azalma ve kilo kaybı saptanması üzerine transplantasyon kararı alındı. Canlı vericili karaciğer nakli öncesi taramalarında herhangi bir primer veya metastatik tümöral odak saptanmadı. Transplantasyon sonrası eksplant patolojisi nöroendokrin tümör olarak sonuçlandı.

Tartışma: Polikistik karaciğer hastalığında önemli fizik muayene ve radyolojik bulgulara rağmen, hastaların çoğu normal karaciğer fonksiyonuyla asemptomatik kalır, sadece γ-glutamiltransferaz ve alkalen fosfataz seviyelerinde hafif yükselmeler gözlenir. PLCDli bazı hastalar, masif hepatomegali nedeniyle karın ağrısı, şişkinlik veya erken doygunluk gibi semptomlar geliştirebilir. Daha nadir olarak kistler komplike olabilir. Kistlerin komplikasyonları arasında kist enfeksiyonu, hemoraji veya rüptüre bağlı hemoperitoneum, kist torsiyonu, portal hipertansiyon, hepatik ven basısına bağlı Budd-Chiari veya biliyer kanal kompresyonuna sekonder sarılık bulunabilir. Hastalar semptomatik hale geldiğinde, cerrahi tedavinin temelini oluşturur. Cerrahi müdahalede izlenecek yollar; kist aspirasyonu ve skleroz, fenestrasyon, hepatik rezeksiyon veya ortotopik karaciğer transplantasyonudur. Karaciğerin primer nöroendokrin tümörleri nadirdir. Karaciğerde veya safra yollarında meydana geldiği bildirilen primer NETlerin sıklığı <% 1dir. Bilinmeyen odaklara bağlı metastatazlar vakaların % 11-14ünü oluşturmaktadır. NETler, embriyolojik dönemde nöral krestteki hücrelerden kaynaklanır. Gastrointestinal sistemde nöroendokrin hücreler, pankreas da dahil olmak üzere ağızdan anüse kadar yerleşir. Primer hepatik nöroendokrin tümörlere yol açan hücrelerin kökenine dair önerilen teoriler arasında pankreas veya adrenal kökenli ektopik nöroendokrin hücreler ve intrahepatik safra ağacının içinden veya nöroendokrin programlı ektoblastlardan köken alan hücreler bulunur. Ancak PCLD ile primer veya metastatik nöroendokrin tümörler arasında kanıtlanmış bir ilişki yoktur.

SS-13 NEKROTİZAN FASİİTLİ HASTALARDA VAC TEDAVİSİ EFEKTİFLİĞİ

BARTU BADAK , ERHAN ASLANER

ESKİŞEHİR OSMANGAZİ ÜNİVERSİTESİ GENEL CERRAHİ ABD

Giriş ve Amaç: Nekrotizan fasit (NF) yumuşak doku ve fasyaların hızla yayılan nekrozu ile karakterize,uygun tedavi edilmezse fulminan seyirli olabilen bir hastalıktır.İnsidansı 4/1000 olarak kabul görmekle beraber; mortalitesi %8 ile %86 arasında değişmektedir. NF; phagadena gangrenosum, progresif bakteriyel sinerjistik gangren, nonklostridyal gazlı gangren isimleri ile de anılabilmektedir. 1883'te Alfred Fournier'in dış genital organlar ve perineyi tutan klinik tabloyu da tanımlaması ile bölge bağımlı olarak Fournier gangreni ismini almıştır.

Materyal ve Metod: Biz bu çalışmamızda Ocak 2015-Temmuz 2019 tarihleri arasında Eskişehir Osmangazi Üniversitesi Genel Cerrahi Kliniği'ne kronik perianal fistüle bağlı gelişen nekrotizan fasiit tanısı alarak yatışı yapılan 7 olgunun tedavi süreçleri dermografik bulgular eşliğinde retrospektif olarak değerlendirilmiştir.Çalışmaya yaş ortalaması 62 olan 7 erkek hasta dahil edilmiştir.Perianal fistül sebebi dışında bir predispozan etkeni olan hastalar çalışma dışı bırakılmıştır.Hastaların 5'inde fasiit tablosu perianal bölgede sınırlı kalmışken 2 hastada fistül traktı ve fasiitin etkilediği bölgepopliteal bölgelere kadar uzanmaktaydı.Bu iki hastaya 2 ayrı yerden olacak şekilde (popliteal-perianal) negatif basınçlı vakum tedavisi (VAC) uygulanırken;3 tek odaklı hastaya da sadece VAC tedavisi,2 hastaya ise tekrarlayıcı debridmanlar ve antibiyotikli örtü veya pansumanlar uygulanmıştır.Her hastanın VAC değişimi ekstra arızalar dışında 72 saatte bir değiştirilmiş; her değişim esnasında normal kanamalı doku görülene dek debridman yapılmıştır.Aynı işlem yalnız pansuman yapılan olgularda da uygulanmıştır.Her hastaya rutin olarak 3'lü antibiyoterapi (Pen G, klindamisin ve gentamisin) başlanmıştır.

Sonuç ve Tartışma: Negatif basınçlı vakum tedavisi ile yara yüzeyinde toplanan sıvı içerikli materyal sürekli şekilde uzaklaştırılmış olup bu şekilde tedavi edilen hastalarda iki bölgede lezyonu olan hastalar haricinde pansuman grubuna göre daha erken iyileşme, daha rahat sosyal hayat ve daha az ağrılı işlem maruziyeti göze çarpmıştır. İki bölgede lezyonu olan hastalarda ise hastanede kalış süreci daha uzun olmasına rağmen palyasyon ve mortalite morbidite belirteçlerinde düzelme umulandan daha kısa sürede gerçekleşmiştir.Hasta konforu ve tedavi etkinliği açısından yapmış olduğumuz bu çalışma ile VAC tedavisinin efektif olduğu kanaatine varmaktayız.

SS-14 YANIK MERKEZİNE BAŞVURAN YANIK OLGULARINDA TETANOZ AŞILAMA VE KORUYUCULUK DÜZEYLERİNİN ARAŞTIRILMASI

SELMA TOSUN [1], AHMET DENİZ UÇAR [2], ÖMER ÇAĞLIYAN [3], ALPAY ARI [1], HÜLYA ÖZKAN ÖZDEMİR [1], MEHMET YILDIRIM [3]

[1] SBÜ İZMİR BOZYAKA SUAM ENFEKSİYON HASTALIKLARI VE KLİNİK MİKROBİYOLOJİ KLİNİĞİ
[2] SBÜ İZMİR BOZYAKA SUAM GENEL CERRAHİ KLİNİĞİ YANIK TEDAVİ MERKEZİ
[3] SBÜ İZMİR BOZYAKA SUAM GENEL CERRAHİ KLİNİĞİ

Giriş ve Amaç: Herhangi bir nedenle yanık oluşan kişilerin doku bütünlüğü bozulmakta,kirli ortamlara temas sonucu da yanık yarasında anaerob ortam oluşmaktadır. Bu nedenle yanık oluşan kişilere başvuruda çoğu zaman tetanoz aşısı da uygulanmaktadır. Ancak tetanoz aşısı yapılan olgularda aşının gerçekten gerekip gerekmediği konusunda veriler yeterli değildir.Bu nedenle Yanık Merkezimize başvuran yanık tanılı olgulara bir anket uygulanmış ve kan örneklerinde tetanoza karşı koruyuculuk olup olmadığının araştırılması amaçlanmıştır.

Materyal ve Metot: Bu çalışma Etik Kurul izni alındıktan sonra, 2019 yılında Yanık merkezimize başvuran hastalar konu hakkında bilgilendirilmiş onamları alındıktan sonra bir anket uygulanmış, ayrıca rutin tetkik için alınan kan örneğinden 5 cc ayrılmıştır. Alınan kan örneklerinde EIA yöntemiyle tetanoz antitoksin düzeyleri kit üreticisi firmanın önerileri doğrultusunda çalışılmıştır. Saptanan antitoksin titrelerine göre kişilerdeki koruyuculuk düzeyleri <0.01 IU/mL: Negatif (hiç koruyuculuk yok); 0.02-0.99 arası: Zayıf pozitif; ≥ 1: Güçlü pozitif olarak değerlendirilmiştir. Tetkik sonuçları yaş gruplarına göre ayrılmış ve kendilerine sözlüe hem yazılı olarak bildirilmiştir. Aşı düzeyi yetersiz /eksik olanların aşıları hastanemizin Erişkin Aşı Polikliniğinde tamamlanmıştır.

Sonuçlar: Çalışmamıza 41'i erkek 50'si kadın toplam 91 kişi katılmıştır. Katılımcıların 31'i(%34) daha önceden tetanoz için aşılanmış olduklarını söylerken 52'si(%57) aşılanmadığını, 8'i (%9) de hatırlamadığını belirtmiştir.
Olguları ilk karşılayan merkezlerde olguların %49'una tetanoz aşısı yapılmadan merkezimize sevk edildikleri öğrenilmiştir. Katılımcıların 69'unda (%76) son 5 yıl içinde tetanoz aşısı yapılmalarını gerektiren riskli bir durum olmadığı; 50 kadın olgudan sadece 17'sinin gebelikte tetanoz için aşılanmış olduğu ve 41 erkek olgunun da 25'inin askerlikte aşılanmış olduğu belirlenmiştir. Katılımcıların 43'ü (%47) tetanoz aşısı olup olmadıklarını hatırlayamamıştır.Tetanoz antitoksin düzeylerinin yaşlara göre dağılımı Tabloda gösterilmiştir.

Tartışma: Çalışma verilerimize göre; özellikle 40 ve 60 yaşından sonra antitoksin düzeyleri çok azalmakta veya negatifleşmektedir. Olgularımıza ilk başvurdukları kurumların yarısında tetanoz aşısı yapılmadığı görülmüştür. Ayrıca antitoksin düzeyi negatif olan kişilere tek doz aşı da yeterli olmayıp, immünglobulin yapılması ve bazı olguların da üç doz aşı şemasının tamamlanması gerekmektedir.

Tablo : Tetanoz antitoksin düzeylerinin yaşlara göre dağılımı

YAŞ GRUPLARI (n:91)	**Tetanoz antitoksin düzeyleri**			**TOPLAM**
	<0.01 IU/mL: Negatif (hiç koruyuculuk yok)	0.02-0.99 arası: Zayıf pozitif	≥ 1: Güçlü pozitif	
18-40 YAŞ	5 (%10.6)	5 (%10.6)	37 (%78.8)	47
41-60 YAŞ	14 (%38.8)	5 (%13.8)	17 (%47.2)	36
>61 YAŞ	5 (%62.5)	1 (%12.5)	2 (%25)	8
TOPLAM	24 (%26.5)	11 (%12)	56 (%61.5)	91

SS-15 YÜKSEKTEN DÜŞME SONUCU DİYAFRAGMA RÜPTÜRÜ VE YÜKSEK VOLTAJLI ELEKTRİK ÇARPMASI; OLGU YÖNETİMİ

İSMAİL AYDIN , TUĞRUL KESİCİOĞLU , MEHMET GÜLMEZ , SELAHATTİN VURAL , MERT GÜNGÖR

GİRESUN ÜNİVERSİTESİ GENEL CERRAHİ ANABİLİM DALI

Giriş: Penetran ya da künt travmalar sonucunda diafragmanın travmatik rüptürü (TDR) oluşabilmektedir. Diyafram yaralanmaları, tüm abdominal yaralanmaların yaklaşık %3'ünde oluşur. TDRler genellikle trafik kazaları veya yüksekten düşme gibi major travmaları takiben oluşur. ABD'de yılda 5000 hasta elektrik çarpması ile acil servise başvurmuş ve ortalama 1000 ölüm vakası bildirilmiştir. Diyafragma yaralanmaları sıklıkla dalak ve karaciğer yaralanmalarıyla birlikte görülebilir.

Olgu: 45 yaşında erkek hasta, yüksek gerilim hattında elektrik çarpması ve yüksekten düşmeyle acil servise başvurdu, yapılan muayene sonucu; sol diyafragmada rüptür, sol hemitoraksda pnomotoraks ve ekstremitelerde elektrik yanığı tespit edildi. Acil serviste göğüs cerrahisi tarafından sol hemitoraksa göğüs tüpü tatbik edildi ve hasta acil ameliyata alındı.Yapılan laparoskopik eksplorasyonda mide fundusunun ve omental dokuların toraks içinde olduğu görüldü. Mide ve omental yapılar batın içine redükte edildi. Diafragma sol yarımında yaklaşık 6cm'lik laserasyon primer onarıldı. Eş zamanlı olarak plastik cerrahi tarafından bilateral ön kollarda kompartman sendromu bulguları izlenmesi üzerine fasyotomi uygulandı. Postoperatif takiplerinde herhangi bir komplikasyon izlenmeyen hasta postoperatif 6. gün plastik cerrahiye devredildi. 6. Ay kontrolüne gelen hastada herhangi bir komplikasyon izlenmedi.

Tartışma: Travmatik diyafragma yaralanmaları nadir olup, tüm abdominal yaralanmaların yaklaşık %3'ünde oluşur. Bunların %5' i motorlu araç kazaları sonucu oluşurken, %10- 15'i penetran travma sonucu oluşur. Olguların %80-100'ünde diğer organ yaralanmaları da buna eşlik edebilir. TDRleri sol diyafragmada sağ diyafragmaya göre 10 kat daha fazla görülmektedir.
İzole TDRleri çoğu zaman asemptomatik olduğu için kesin tanısını koymak güçtür. Bu tür yaralanmaların %12-69unda preoperatif dönemde tanı konamamaktadır. PA akciğer grafisi, TDRlerine bağlı herniasyonların tanısında en duyarlı ve en geçerli yöntem olarak kabul edilmektedir.
TDR, tamir edilmediği zaman, abdominal ve torasik kavite arasındaki basınç farkından dolayı progressif abdomina herniasyon meydana gelir. Buna bağlı ciddi respiratuvar ve kardiyak sorunlar gözlenebilirken, hastalığın ilerleyen dönemlerinde barsak veya visseral herniasyon, obstruksiyon, inkarserasyon, strangulasyon veya olası rüptürleri görülebilir ve bu bulgular varlığında mutlak cerrahi gerekmektedir.

SS-16 PENETRAN RETROPERİTONEAL TRAVMAYA BAĞLI DUODENUM, V.KAVA İNFERİOR VE ÜRETER RÜPTÜRLERİ OLAN HASTADA CERRAHİ YAKLAŞIM, OLGU SUNUMU

HÜSEYİN CAHİT YALÇIN

G.ANTEP DR. ERSİN ARSLAN E.A.H.

Giriş ve Amaç: Retroperitoneal hematomlar (RPH) künt ve penetran abdominal/lomber travmalarda veya koagülopati nedeniyle spontan oluşabilir. Penetran delici-kesici alet yaralanmasına (DKAY) bağlı; geniş RPH ile, duodenumda , v. kava inferiorda ve üreterde multipl rüptürleri olan hastamız cerrahi tedaviyle düzeldi. Bu olgu üzerinden, penetran travmada RPH'de cerrahi yaklaşım konusunun değerlendirilmesi amaçlandı.

Olgu Sunumu: 30 yaşında erkek hasta C.K, sağ arka lomberde, retroperitoneal bölgeye penetre 4 cm.lik kesici-delici alet yaralanmasına bağlı, ağır şok ve akut batın tablosuyla gecikmiş olarak, acil polikliniğe getirildi. Preoperatif tetkiklerde: Hgb 8 g/dl, WBC 8,09 10e3/uL, PLT 76,33 10e3/uL, Htc % 22,98, Hbs +(5910); kontrastlı abdomen BT'de " Sağ böbrek komşuluğunda perirenal fasia düzeyinde ve sağda psoas kasında anterior komşuluğunda serbest hava değerleri içeren yaygın koleksiyonlar, bu düzeyde duodenal ans olduğu düşünülen alanda kontrast ekstravazasyonu ile uyumlu görünüm, adele yapılarında retroperitoneal alanda serbest hava izlenmiştir". Acilen yapılan laparotomide: "sağ retroperitoneal bölgede, zon I+II 'deki geniş non-pulsatil hematom açıldı, duodenum 3. ve 4. kıt'alarda 4 adet 2-4 cm.lik tam kat rüptürler ile v. kava inferiordaki 4 cm.lik longitudinal kesi transvers olarak onarıldı, transjejunal tüp duodenostomi yapıldı; sağ üreterdeki tam kat kesi için, ürologlar tarafından double J kateter + primer onarım uygulandı". Hasta postoperatif normal seyretti, cerrahi şifa ile çıkarıldı.

Tartışma: Tüm travmaya bağlı ölümlerin % 10'u karın travmasıyla ilgili olup, erken tanı ve tedavi ile yüksek oranda önlenebilir. Abdomen ve retroperitona penetre kesici-delici alet travmalarında organ yaralanma ihtimali % 55-60'dır. Duodenum yaralanmalarının yaklaşık %80'i primer olarak tamir edilebilir. Penetran (DKAY)'da doğru ve erken tanı, multidisipiner yaklaşım ile zamanında acil cerrahi müdahale önemlidir. Geniş RPH'da; duodenum, üreter ve v.cava inferiorda ciddi yaralanmalar olabilir. Hemodinamisi instabil hastalarda, organ yaralanmaları, üriner ve vasküler laserayonlar yönünden retroperitoneal hematomun eksplorasyonu yapılmalıdır.

Anahtar Kelimeler: Penetran, travma, retroperitoneal hematom

SS-17 UMBLİKAL HERNİ KOMPLİKASYONLARINA OBEZİTENİN ETKİSİ

OZAN UTKU ÖZTÜRK , MEHMET BURAK DAL

HATAY MUSTAFA KEMAL ÜNİVERSİTESİ TIP FAKÜLTESİ

Giriş: Fıtık,kaslarda ve karnın bağ dokusundaki defekt sonucunda oluşur.Bazen omentum veya barsak bu defekte ağrıya ve gözle görülür bir şişkinliğe neden olabilir.Göbek fıtığı, göbek deliğinin (umbilicus) yakınındaki karın duvarının defekttir.Bu, göbek kordonu çevresinde kapanmayan kaslardan kaynaklanır ve genellikle doğumda bulunur. Yetişkinler genellikle göbeklerinde karın basıncındaki artıştan kaynaklanan bir şişkinlik hisseder. Kronik öksürük, şişmanlık, karaciğer hastalığı (siroz) ve gebelikler göbek fıtıklarına neden olabilir. Göbek fıtıkları bulunan çoğu insan, eğer varsa, belirgin şişkinlik dışında fıtıkla ilgili herhangi bir problem yaşamaz.

Fıtıklar, hem hastalar hem de doktorlar tarafından sıklıkla yanlış anlaşılmakta ve küçümsenmektedir. Komplikasyon oranı düşük olduğundan ve opereasyon bölgesine bitişik olmadığından bazı cerrahlar nüks gibi komplikasyonların olmadığını düşünür. Ancak enflamasyon varlığı bu komplikasyon riskini postoperatif döenemde değiştirebilmektedir. İnflamasyonun gösterilmesinde özellikle son dönemde de önem kazanan trombosit ilişkili indekslerin önemli olduğu gösterilmiştir. Visseral ve subkutan yağlanma miktarı operasyon süreci ve sonrasında cerrahi ilişkili enflamasyon etkeni olabilmektedir. Bu hasta grubunda yağ doku ile enflamasyon arasındaki ilişkinin değerlendirilmesinin postoperatif komplikasyon oranını öngörebileceğini düşünmekteyiz.

Materyal Metod: Hatay Mustafa Kemal Üniversitesi Tıp Fakültesi Genel Cerrahi Anabilim Dalı'nda Ocak 2014 ile Aralık 2018 tarihleri arasında umbilikal herni nedeniyle opere olan hastaların tıbbi kayıtlarında retrospektif bir kohort analizi yapıldı.Umbilikal hernili 30 hastanın BT taramaları gözden geçirildi.L4-5 intervertebral disk seviyesindeki bilgisayarlı tomografi görüntüleri, belirlenen yazılım kullanılarak vücut kompozisyonu için analiz edildi (OsiriX MD Yazılım Versiyon 10; Toshiba Aquilion 64 CT tarayıcı, Otawarashi, Japonya). Kan trombosit parametreleri, 12 saatlik açlıktan sonra ve numune gecikmesi olmadan, hemogram cihazı (Cell Dyne) ile otomatik olarak ölçüldü. Viseral yağlanma, subkutan yağ ve sistemik inflamatuar trombosit bazlı indeksleri analiz etmek için bir Pearson korelasyon modeli kullanıldı.

Sonuçlar: Obez hastalarda cerrahinin zor olacağı ve komplikasyonun fazla görüleceği düşünülür. Çalışmamızda postoperatif komplikasyonlarla obezite arasında bağ saptanmamıştır.

Tartışma: Komplikasyonların obeziteyle ilişkisinin olmamasının komplikasyon beklentisi olan hastalarda cerrahın daha dikkatli olması ve olabilecek zorlukları önceden düşünerek hareket etmesi olduğunu düşünmekteyiz.

SS-18 AÇIK CERRAHİ SONRASI NÜKS İNGUİNAL HERNİ ONARIMINDA HANGİSİNİ TERCİH ETMELİYİZ? AÇIK MI LAPAROSKOPİK Mİ?

MEHMET KAĞAN KATAR , MURAT BAŞER

YOZGAT BOZOK ÜNİVERSİTESİ TIP FAKÜLTESİ GENEL CERRAHİ AD

Amaç: Genel Cerrahi pratiğinde en sık uygulanan operasyonlardan biri inguinal herni operasyonudur. Nüks oranları ise herni tipine ve cerrahın deneyimine göre değişmekle birlikte %1-15 arasındadır. Nüks inguinal hernilerde anterior ve posterior yaklaşım yöntemlerinin seçilmesi ve uygulanmasında tartışmalar halen sürmektedir. Çalışmamızda, kliniğimizde nüks inguinal herni nedeniyle açık ve laparoskopik olarak opere edilen hastaların sonuçlarını değerlendirdik.

Metod: Ocak 2013-Ağustos 2019 tarihleri arasında açık cerrahi sonrası nüks inguinal herni tanısıyla açık onarım (AO) yapılan 20 hasta ve laparoskopik onarım (LO) yapılan 17 hasta retrospektif olarak değerlendirildi. Laparoskopik yöntem olarak transabdominal preperitoneal onarım tercih edildi. Hastaların demografik verileri, ameliyat süreleri, hastanede kalma süreleri ve komplikasyon durumları karşılaştırıldı.

Sonuçlar: Çalışmaya dahil edilen hastaların 5'i kadın, 32'si erkekti. Yaş ortalaması AO ve LO sırasıyla 53.15±7.63 ve 52.47±7.46'ydı. İki grup arasında demografik özellikler açısından anlamlı fark bulunmamıştır. İlk operasyon sonrası nüks süresi ortalaması AO yapılan grupta 27.55±7.31 ay; LO yapılan grupta 26.94±9.51 aydı. Ayrıca AO yapılanlarda ameliyat süresi ortalaması 53.50±9.61 dakika; LO yapılanlarda ise 66.47±8.05 dakikaydı. LO grubunda, ameliyat süresi ortalaması anlamlı olarak yüksek bulunmuştur. Hastanede kalma ortalamaları AO ve LO sırasıyla 2.10±1.41 ve 1.88±1.31 gündü. İki grup arasında hastanede kalma süreleri arasında anlamlı fark bulunmamıştır. Opere edilen hastaların hiç birinde yara yeri enfeksiyonu gelişmezken; AO grubunda üriner retansiyon 2(%10), seroma 2(%10) ve hematom 1(%5) hastada görüldü. LO grubunda ise üriner retansiyon görülmezken, seroma 1(%5), hematom 1(%5) hastada görüldü.

Tartışma: Nüks inguinal hernilerin tamirinde AO uygulaması, aynı alana daha önceki operasyona sekonder olarak, ulaşmak zor, zaman alıcı ve kord elemanlarının yaralanması bakımından tehlike oluşturabilmektedir. Ayrıca daha önce dokunulmamış salim bir alan olan preperitoneal alanda uygulanan LO da güvenle uygulanabilir. Ancak retrospektif olması ve hasta sayının az olması çalışmamızın sınırlandırmış olup, prospektif ve daha geniş vaka serili çalışmalar ile bu sonucun desteklenmesi gerektiğini düşünmekteyiz.

SS-19 MANTLE HÜCRELİ LENFOMALARDA ÖZGÜN TANI, PROGNOZ BELİRTECİ VEYA TEDAVİ HEDEFİ OLMA POTANSİYELİNE SAHİP UZUN KODLAMAYAN RNA'LARIN TÜM TRANSKRİPTOM DİZİ ANALİZİ YOLUYLA BELİRLENMESİ

DENİZ KURŞUN[1,2], BURCU AKMAN[1,2], XİAOZHOU HU[1,2], TEVFİK HATİPOĞLU[1,2], HONGLİNG YUAN[1,2], SERMİN ÖZKAL[3], AYÇA ERSEN DANYELİ[3], İNCİ ALACACIOĞLU[4], AYBÜKE OLGUN[4], ESRA ESMERAY[1,2], TANER KEMAL ERDAĞ[5], CAN KÜÇÜK[1,2,6]

[1] İZMİR ULUSLARARASI BİYOTIP VE GENOM ENSTİTÜSÜ (İBG-İZMİR), DOKUZ EYLÜL ÜNİVERSİTESİ, İZMİR
[2] İZMİR BİYOTIP VE GENOM MERKEZİ, İZMİR
[3] TIBBİ PATOLOJİ BÖLÜMÜ, TIP FAKÜLTESİ, DOKUZ EYLÜL ÜNİVERSİTESİ, İZMİR
[4] HEMATOLOJİ BÖLÜMÜ, TIP FAKÜLTESİ, DOKUZ EYLÜL ÜNİVERSİTESİ, İZMİR
[5] KULAK, BURUN VE BOĞAZ HASTALIKLARI ANABİLİM DALI, TIP FAKÜLTESİ, DOKUZ EYLÜL ÜNİVERSİTESİ, İZMİR
[6] TIBBİ BİYOLOJİ ANABİLİM DALI, TIP FAKÜLTESİ, DOKUZ EYLÜL ÜNİVERSİTESİ, İZMİR

Giriş ve Amaç: Mantle hücreli lenfoma (MCL), sıklıkla nükseden, tedavisi olmayan ve kötü prognoza (~ 3-5 yıl ortanca sağkalım) sahip bir B hücreli Hodgkin olmayan lenfoma (NHL) alt türüdür. Bu nedenle, MCL hastalarının tedavisinin optimize edilmesi ve prognozlarının iyileştirilebilmesi için MCL patogenezinin aydınlatılarak yeni biyobelirteçlerin keşfedilmesi ve tedavi hedeflerinin belirlenmesi gerekmektedir. Uzun kodlayıcı olmayan RNA (lncRNA)'ların birçok kanserin gelişimine katkı koyduğu ve bazı lncRNA'ların yeni biyobelirteçler olarak kullanıldığı gösterilmiştir. Bununla birlikte, MCL patogenezi ve prognozu ile ilgili çok az sayıda lncRNA literatürde rapor edilmiştir. Bu çalışmada, tüm transkriptom dizilime yoluyla MCL'de yeni tanısal, prognostik biyobelirteçler veya terapötik hedef olma potansiyeli olan lncRNA'ları belirlemeyi amaçladık.

Yöntem: Bu çalışmada tüm transkriptom dizileme (WTS) yöntemi kullanılarak 18 MCL hasta tümör örneğinin lncRNA ve ayrıca mRNA ekspresyon profili 3 kontrol örneğiyle karşılaştırılarak incelendi. MCL hasta tümor örneklerindeki bazı seçili lncRNA'ların ifadeleri –WTS sonuçlarının çapraz validasyonu amacıyla- qRT-PCR ile analiz edildi. Farklı şekilde ekprese edilen genleri yorumlamak için yolak analizi gerçekleştirildi. MCL hasta örneklerinde önemli ölçüde upregüle olan AC210983.1, LINC01268, PWRN2, MAGI1-IT1 lncRNA'larının ve SOX11, EZH2 ve IL33 mRNA'larının hasta sağkalımını belirleyebilecek en uygun transkript ifade eşik değerini belirlemek için ROC eğri analizi yapıldı. Ardından bu seçili lncRNA veya mRNA'larla MCL hasta prognozu arasındaki ilişkinin araştırılması amacıyla Kaplan-Meier metodu kullanıldı.

Sonuçlar: Toplamda 1149 adet anlamlı şekilde farklı şekilde eksprese edilen lncRNA belirlendi. Belirlenen bu lncRNA'lardan 322 tanesinin upregüle, 827 tanesinin ise downregüle olduğu gözlemlendi. Farklı şekilde eksprese edilen mRNA'lar arasında 2924 mRNA'nın upregüle ve 1351 of mRNA'nın ise downregüle olduğu gözlemlendi. WTS sonuçlarının çapraz validasyonu amacıyla- gerçekleştirilen qRT-PCR analizi sonucunda SNHG5 lncRNA'sının downregüle edildiğini ilk defa MCL hasta örneklerinde göstermiş olduk. GO ve KEGG analizi, upregüle edilmiş mRNA'ların çoğunlukla anjiyogenez ve kanserdeki yolaklarla ilişkili olduğun belirlenmiştir. Diferansiyel olarak eksprese edilmiş AC010983.1, LINC01268, PWRN2, MAGI1-IT1 lncRNA'lar ve SOX11, EZH2 ve IL33 mRNA'ların tanı esnasında prognozu belirleyebilme potansiyellerini inceledik. Seçilen gen ifadelerinin hasta sağkalımını belirleyebilme eğilimleri gözlemlenmekle birlikte Kaplan Meier eğrilerinin log-rank testine göre P değeri anlamlı değildi (P> 0.05).

Tartışma: Bu çalışmamızda MCL olgularında yüksek ifade edildiği bilinen CCND1, SOX11, MALAT1 gibi genlerin yüksek ifadesini tümör örneklerinde gözlemlemekle birlikte önceden MCL oluşumuyla ilişkisi tanımlanmamış pek çok yeni lncRNA belirledik. Bununla birlikte, bu çalışmamız MCL tümörlerinde

anlamlı derecede farklı eksprese edilen lncRNA ve mRNA'ların potansiyel prognostik değerini ortaya koymuştur. MCL'deki lncRNA'ların prognostik, tanısal ve terapötik biyobelirteç potansiyellerinin daha iyi anlaşılabilmesi için örnek sayısının arttırılması ve işlevsel analizler ile belirlenen lncRNA'ların ilerde karakterize edilmesi hedeflenmektedir.

SS-20 MİNİGASTRİK BYPASS AMELİYATININ ÖTİROİD OBEZ HASTALARDA TİROİD FONKSİYONLARI ÜZERİNE ETKİSİ

TUNA BİLECİK

İSTİNYE ÜNİVERSİTESİ, TIP FAKÜLTESİ, GENEL CERRAHİ ANABİLİM DALI, VM MERSİN MEDİKALPARK HASTANESİ, GENEL CERRAHİ KLİNİĞİ, MERSİN

Giriş ve Amaç: Morbid obezitesi olan hastalarda tiroid stimülan hormon (TSH) düzeyinin genellikle yüksek olduğu birçok bilimsel çalışmada gösterilmiştir (1,2,3). Literatürde bariatrik cerrahi sonrası kilo kaybının tiroid hormonları üzerine olan etkisi ile ilgili yeterli çalışma bulunmamaktadır. Biz bu çalışmamızda Tip 2 DM ve obezite nedeniyle minigastrik bypass (MGB) cerrahisi uyguladığımız ötiroid hastaların ameliyat sonrası dönemdeki tiroid fonksiyonlarındaki değişiklikleri sunmayı amaçladık.

Gereç ve Yöntem: Bu çalışmaya VM Mersin Medikalpark Hastanesi Genel cerrahi kliniğinde 2018 Temmuz ile 2019 Ocak tarihleri arasında Vücut kitle indeksi (VKİ) ≥35 kg/m^2 olup Tip 2 DM nedeniyle MGB ameliyatı yapılan ötiroid hastalar dahil edildi. Hastaların yaş, cinsiyet, VKİ, ameliyat öncesi ve ameliyat sonrası 6.aydaki serum serbest tiroksin (ST4), serum serbest triiyodotironin (ST3) ve TSH hormon değerleri prospektif olarak kaydedilerek analiz edildi. *P*<0.05 değeri istatistiksel olarak anlamlı kabul edildi.

Bulgular: Çalışmaya 10' u erkek 20' si kadın olmak üzere toplam 30 hasta dahil edildi. Hastaların yaş ortalaması 45.1 ± 9.7 yıl ve ameliyat öncesi ortalama VKİ ' i 42 ± 4.4 kg/m^2 idi. Hastaların TSH düzeyi ameliyat öncesi 2.31± 0.29 µIU/ml iken ameliyat sonrası 6.ayda 1.54± 0.12 µIU/ml (*P*=0.022), ST4 düzeyi ameliyat öncesi 1.05 ± 0.13 ng/dL iken ameliyat sonrası 6. ayda 1.04 ± 0.13 (*P*=0.117), ST3 düzeyi ise ameliyat öncesi 3.20 ± 0.45 (pg/mL) iken ameliyat sonrası 6.ayda 3.15 ± 0.44 (pg/mL), (*P*=0.446) olarak tespit edildi.Hastaların demografik özellikleri ve klinik verileri tablo 1' de gösterildi.

Tartışma ve Sonuç: Çalışmamızda Tip 2 DM ve obezite nedeniyle bariatrik cerrahi uyguladığımız ötiroid hastalarda ameliyat sonrası 6. ayda serum TSH düzeylerindeki azalma istatistiksel olarak anlamlı idi. ST4 ve ST3 düzeylerindeki değişiklik ise istatistiksel olarak anlamlı değildi. Bariatrik ameliyatların tiroid fonksiyonları üzerine etkisi ile ilgili daha kapsamlı çalışmalara ihtiyaç olduğu kanaatindeyiz.

Anahtar kelimeler: Obezite, Tip 2 DM, Bariatrik cerrahi, Minigastrik bypass, Tiroid

Kaynaklar:

1. Neves JS, Castro Oliveira S, Souteiro P et al. Effect of Weight Loss after Bariatric Surgery on Thyroid-Stimulating hormone Levels in Patients with Morbid Obesity and Normal Thyroid Function. Obes Surg. 2018 Jan;28(1):97-103

2. Nyrnes A, Jorde R, Sundsfjord J. Serum TSH is positively associated with BMI. Int J Obes. 2006;30:100–105.

3. Reinehr T. Obesity and thyroid function. Mol Cell Endocrinol. 2009;316:165–171.

Tablo 1. Tip 2 DM ve obezite nedeniyle Minigastrik bypass ameliyatı yapılan hastaların demografik özellikleri

	Ameliyat öncesi	Ameliyat sonrası 6.ay	*P*
VKİ ,(kg/m^2)	42 ± 4.4	32.1±5.3	0.015
ST4, (ng/dL)	1.05 ± 0.13	1.04 ± 0.13	0.117
ST3, (pg/mL)	3.20 ± 0.45	3.15 ± 0.44	0.446
TSH (µIU/ml)	2.31± 0.29	1.54± 0.12	0.022

ST4: Serbest T4 düzeyi, normal referans aralığı: 0,93- 1,7 ng/dL

ST3: Serbest T3 düzeyi, normal referans aralığı: 2- 4,4 pg/mL

TSH: Tiroid Stimulan Hormon, normal referans aralığı:0,27- 4,2 µIU/ml

SS-21 NADİR BİR İLEUS NEDENİ: FOLEY SONDA BALONU

OZAN UTKU ÖZTÜRK , AYÇA SEYFETTİN

HATAY MUSTAFA KEMAL ÜNİVERSİTESİ TIP FAKÜLTESİ

Giriş ve Amaç: İleus, ince veya kalın bağırsağın mekanik ya da paralitik olarak,kısmi veya tam olarak tıkanmasıdır. Genel cerrahi hekimlerinin en çok ilgilendiği acil durumlardan biridir. Daha önce opere olmamış bir hastada ince bağırsak tıkanıklığı çok nadirdir; fıtıklar,maligniteler,yabancı cisimler,inflamatuar bağırsak hastalıkları ince bağırsak tıkanıklığına neden olabilir.Bu olgumuzda mide kanseri perforasyonu nedeniyle gastrostomi tüpü olarak foley sonda kullanılan ve sonda balonunun migrasyonu nedeniyle ileus gelişen bir hastayı sunmayı amaçladık.

Olgu Sunumu: 55 yaşında kadın hasta mide perforasyonu tanısı ile acil opere edildi.Mide antrumda yaklaşık 5*5 cm boyutlarında kitle ve kitle üzerinde perforasyon mevcuttu.Perforasyon alanı frajil olduğu için primer onarılamadı. Perfosayon yerinden mide içerisine 18 F foley sonda yerleştirilerek.Batın duvarına tespit edildi.Foley sonda balonu 15cc serum fizyolojik ile şişirildi. Takiplerinde komplikasyon gelişmeyen hasta onkoloji bölümüne yönlendirilerek taburcu edildi.Taburculuk sonrası 1.ayda hasta acil servise karın ağrısı bulantı kusma şikayeti ile başvurdu.Fizik muayenede midedeki foley sondanın batın ön duvarındaki tespitinin koptuğu görüldü.Ayakta direkt batın grafisinde proksimal ince bağırsak düzeylerinde hava sıvı seviyesi mevcuttu. Abdominal bilgisayarlı tomografide jejenumda lümeni tıkayan foley sonda balonu görüldü.vardı.Sonda geriye çekilerek tekrar batın ön duvarına tespit edildi.İleus bulguları gerileyen hasta taburcu edildi.

Tartışma: Tümöre bağlı mide perforasyonlarında primer onarım her zaman mümkün olmamaktadır.Bu durumlarda gastrostomi uygulamaları gerçekleştirilebilir.Gastrostomi olarak foley sonda da kullanılabilir ancak batın duvarına tespiti kopmaya karşı kontrol edilmeli ve hastanın bu konuda bilgilendirilmesi olgumuzda olduğu gibi gelişen komplikasyonların önlenmesi için yararlı olabilir.

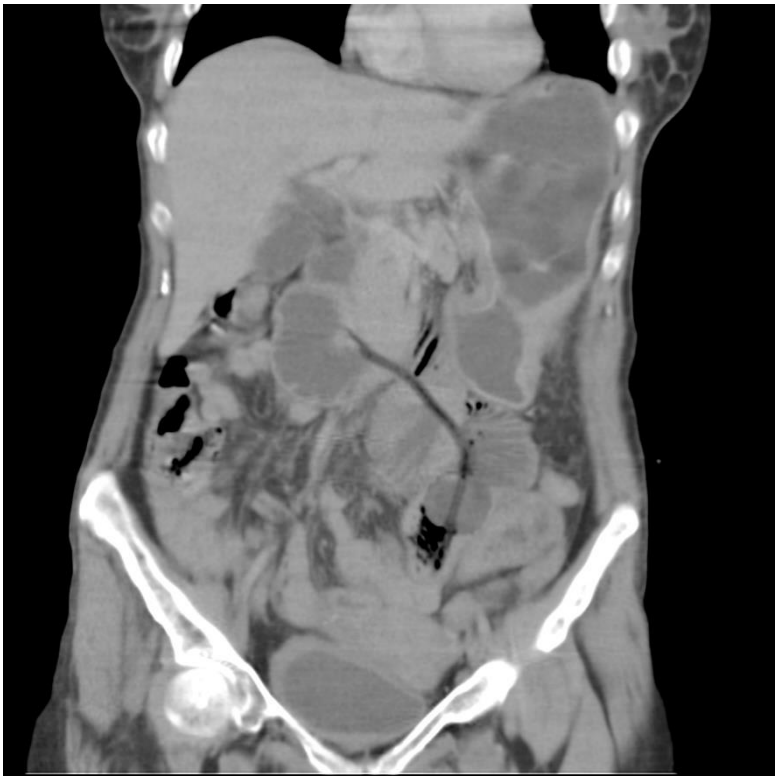

SS-22 İNSİDENTAL SAPTANAN GASTRİK SCHWANNOMA

SAMİ AÇAR

ACIBADEM TAKSİM HASTANESİ

Giriş: Schwannom, schwan hücre kılıfından köken alan, genelde yavaş büyüyen, asemptomatik ve iyi huylu olan mezenkimal tümördür. Gastrointestinal sistemde çok nadir görülür. Çoğu tek odaktadır. Tüm mide tümörlerinin %0,2'si schwannomadır. Tümör sıklıkla midenin submukoza ile muskularis propria tabakaları arasında, küçük kurvatura orta 1/3'ünde yer alır. Mukozal bulgu gözlenmez. Gastrointestinal stromal tümörlerin (GIST) aksine bilgisayarlı tomografide (BT) kanama, kistik değişiklik, nekroz ya da kalsifikasyon olmadan homojen kontrast tutulumu gösteren kitle şeklinde farkedilir. En iyi görüntüleme yöntemi endoskopik ultrasonografidir ve saptanırsa biyopsi yapılmalıdır. Sindirim sistemi schwannomalarının S100 ve Vimentin boyanması pozitiftir. GIST'in aksine CD117 ve CD34 negatiftir.

Vaka: 52 yaşında kadın hasta ara ara olan, geçici ve künt vasıflı karın ağrısı nedeiyle başvurdu. Hipotiroidizm tedavisi altındaydı ve cerrahi öyküsü bulunmamaktaydı. Fizik muayenesinde epigastrik bölgede hassasiyeti saptandı. İleri tetkik amaçlı yapılan kontrastlı BT'de, mide büyük kurvaturada düzgün sınırlı, homojen kontrastlanan kitlesel lezyon farkedildi. Kitlenin mide duvarından kaynaklandığı, intramural yerleşimli ve düzgün sınırlı olduğu, gastrointestinal stromal tümör ile uyumlu özellikler sergilediği düşünüldü. Endoskopik incelemede, mukoza doğaldı. Hasta biyopsi yerine ameliyat olmak istediğini ifade etti. Laparoskopik olarak mide büyük kurvaturasına, cerrahi sınır negatifliği frozen inceleme ile doğrulanacak şekilde, wedge rezeksiyon uygulandı. Patolojik incelemede, submukoza ve subseroza yerleşimli, düzgün sınırlı, homojen schwannom saptandı. İmmunohistokimyasal olarak S-100 ile kuvvetli boyanırken, CD117 ve CD34 boyanma negatifti. Ki-67 skoru %3 oranında pozitif, cerrahi sınırlar negatifti. Tanı ve tedavi cerrahi ile sağlanmış olan hasta ameliyat sonrası üçüncü gününde taburcu edildi. Onkoloji konseyi sonrası takip kararı alındı. Hastanın ameliyat sonrası sekizinci hafta endoskopik incelemesinde mide iç yüzeyinde patolojik bulgusu yoktu. İkinci yılında takibi sorunsuz devam etmektedir.

Tartışma: Tanısı patolojik boyama yöntemleri ile konabilen gastrik shwannomanın, tanı ve tedavisinde cerrahi oldukça önemlidir. Son yıllarda önem kazanan endoskopik ultrasonografik değerlendirmenin yapılması ve gerekirse biyopsi alınması, cerrahi tedavi öncesinde akılda bulundurulmalıdır.

SS-23 PEPTİK ÜLSER PERFORASYON ONARIMINDA AÇIK VE LAPAROSKOPİK CERRAHİ KARŞILAŞTIRMASI

MEHMET KAĞAN KATAR , MURAT BAŞER

YOZGAT BOZOK ÜNİVERSİTESİ TIP FAKÜLTESİ GENEL CERRAHİ AD

Giriş: Peptik ülser perforasyonu (PUP), laparsokopik cerrahi (LC) yerinin hala tartışıldığı bir durumdur. Çalışmamızda, PUP'nda açık cerrahi (AC) ile LC'nin, etkinliğini ve güvenilirliğini karşılaştırmayı amaçladık.

Materyal-Metod: Kliniğimizde Ocak 2012-Ağustos 2019 tarihleri arasında, PUP nedeniyle opere edilen 26 hasta retrospektif olarak değerlendirildi (AC:14 hasta, LC:12 hasta). Hastalar, demografik verileri, operasyon süresi, hastanede kalış süresi, ek analjezi ihtiyaçları (rutin verilen analjeziye ek olarak) ve komplikasyon durumları açısından karşılaştırıldı.

Sonuçlar: Hastaların 6'sı kadın 20'si erkekti. Yaş ortalaması AC grubunda 44.43±7.57; LC grubunda 42.50±7.71 olarak belirlendi. İki grup arasında demografik veriler açısından anlamlı fark saptanmamıştır. AC grubunda operasyon süresi ortalaması 55.71±10.71 dakika; LC grunda ise 61.25±7.72 dakikaydı. Operasyon süresi açısından da iki grup arasında anlamlı fark tespit edilmemiştir. AC grubunda; 1 hastada kaçak, 2 hastada yara enfeksiyonu, 2 hastada pnömoni ve 1 hastada ise pnömoni gelişirken; LC grubunda 1 hastada intraabdominal koleksiyon gelişti. Total morbidite oranı AC grubunda %43 iken LC grubunda %8 olarak belirlenmiştir. Yapılan istatistiksel incelemede LC grubuna kıyasla, total morbiditenin AC grubunda anlamlı derecede yüksek olduğu tespit edilmiştir. Ayrıca AC grubunda ek analjezi ihtiyacının, LC grubuna göre anlamlı derecede yüksek olduğu saptanmıştır. Öte yandan AC grubunun hastanede kalış süresi ortalaması 6.21±2.25 gün iken LC grubununki 4.42±0.66 gün olarak belirlenmiştir. İki grup hastanede kalış süresi açısından karşılaştırıldığında; AC grubunda bu sürenin anlamlı derecede yüksek olduğu tespit edilmiştir.

Tartışma: LC, PUP olan hastalar için uygulanabilir ve güvenli bir cerrahi seçenektir. AC'ye göre avantajları; komplikasyon oranın daha az olması, ek analjezik ihtiyacının daha az olması ve hastanede kalış sürenin daha kısa olmasıdır. Yeterli deneyime sahip olunması koşuluyla tüm hastalar için ilk sırada düşünülmelidir. Ancak vaka sayımızın nispeten az olması nedeniyle, ortaya çıkan bu sonuçların daha geniş vaka serileriyle gerçekleştirilen çalışmalarla desteklenmesi gerektiğini düşünüyoruz.

SS-24 GASTROİNTESTİNAL STROMAL TÜMÖRE BAĞLI KOMPLİKASYONLAR İKİ OLGU:KANAMA VE İNVAJİNASYON

OZAN UTKU ÖZTÜRK , İBRAHİM YETİM , MUSTAFA UĞUR

HATAY MUSTAFA KEMAL ÜNİVERSİTESİ TIP FAKÜLTESİ

Giriş ve amaç: Gastrointestinal stromal tümör (GİST), gastrointestinal sistemin mezenşimal kaynaklı en sık rastlanan tümörüdür.Tüm gastrointestinal tümörlerin yaklaşık %1ini oluşturmaktadır.Çoğu insidental olarak tespit edilse de tümör yerleşim yerine göre kanama,ileus ve perforasyon gibi komplikasyonlara neden olabilir. Bu sunumumuzda kanama ve invajinasyon nedeniyle ileusa neden olmuş iki olgumuzu sunmayı amaçladık.

Olgu Sunumu:

Olgu 1: 88 yaşında erkek hasta acil servise bulantı,safralı kusma ve karın ağrısı şikayeti ile başvurdu.Fizik muayenesinde batın distansiyonu mevcuttu.Laboratuar değerlerinde Wbc:22.000 Ul Crp:194 mg/L dışında bir anormallik yoktu. Batın tomografisinde proksimal ileum düzeyinde invajinasyon ile uyumlu görüntü mevcuttu (Resim 1,2).Hasta acil olarak operasyona alındı.Yapılan eksplorasyonda treitz ligamentinden 100 santim distalinde yaklaşık 10 santimlik bağırsak segmnetinin kitleye bağlı invajinasyonu görüldü.(Resim3,4)Segmenter ince bağırsak rezeksiyonu ve anastomoz uygulandı.Hasta postop 2. gün pnömoni nedeniyle ex oldu.Patoloji raporu GİST olarak raporlandı.

Olgu 2: 65 yaşında erkek hasta dış merkezde hematokezya nedeniyle 1 haftadır takip edilmekteyken kendi isteğiyle hastanemizin acil servisine başvurdu.Tansiyonu 80/40 mm Hg,Nabız 140 idi.Fizik muayenesinde rektal tuşede kanlı gaita bulaşı dışında bulgu yoktu.Laboratuar değerlerinde Hemoglobin:6 g/dl, Htc:18di.Dış merkezde 10 ünite eritrosit süspansiyonu replasmanı uygulanmış olan hasta acil olarak operasyona alındı.Yapılan ekplorasyonda distal ileum düzeyinde yaklaşık 3*3 cm kitle ve kitle üzerinden aktif kanama görüldü.(Resim 3,4).Segmenter ince bağırsak rezeksiyonu ve anastomoz uygulandı.Hasta postop 5.gün soluum problemleri nedeniyle ex oldu.

Tartışma: GİST, gastrointestinal sistemin herhangi bir yerinde gelişebilir ve gastrointestinal mezenkimal tümörlerin yaklaşık %80'ini oluşturmaktadır. Gastrointestinal sistem boyunca her yerde görülebilirler. En sık mide ve ince barsaklarda görülür. Komplike olmuş GİST mortal seyredebilir. Acil servise gis kanama veya ileus nedeniyle başvuran hastalarda nadir de olsa GİST düşünülmelidir.

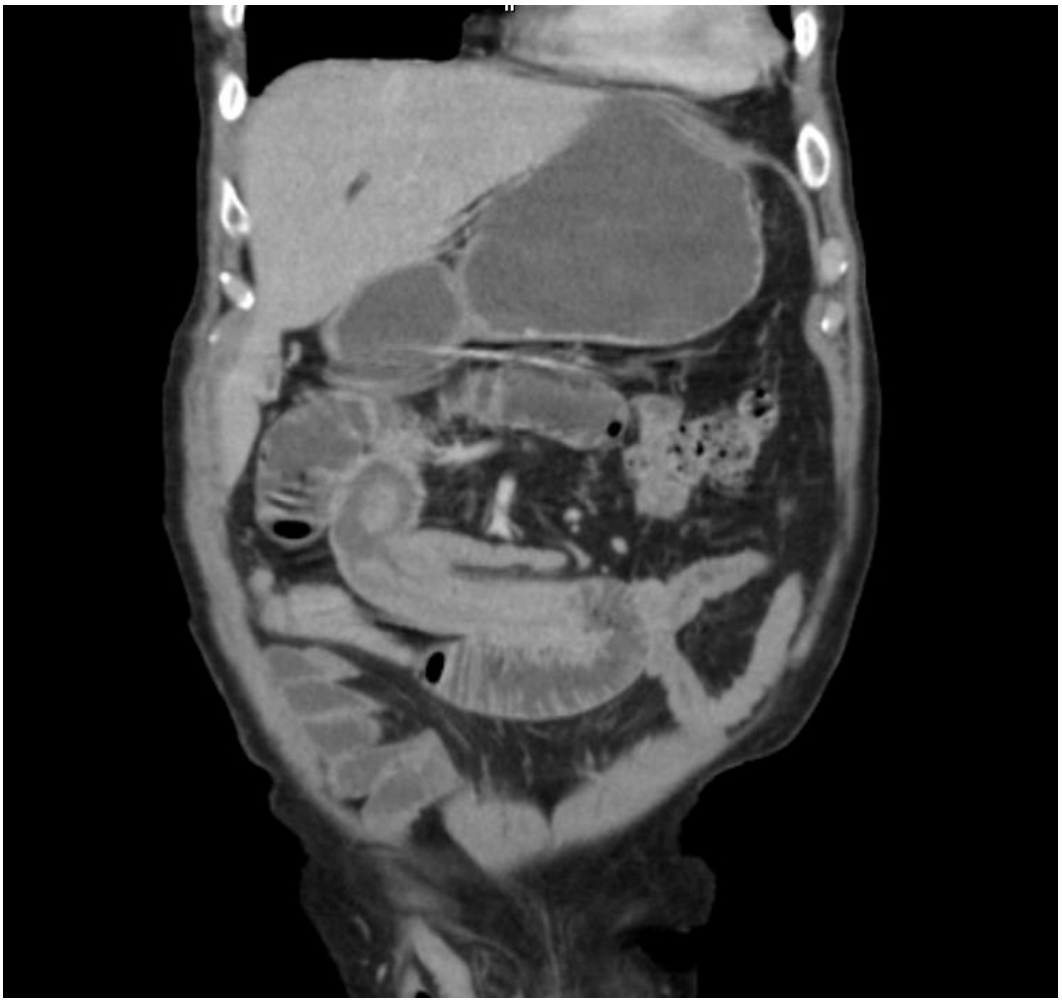

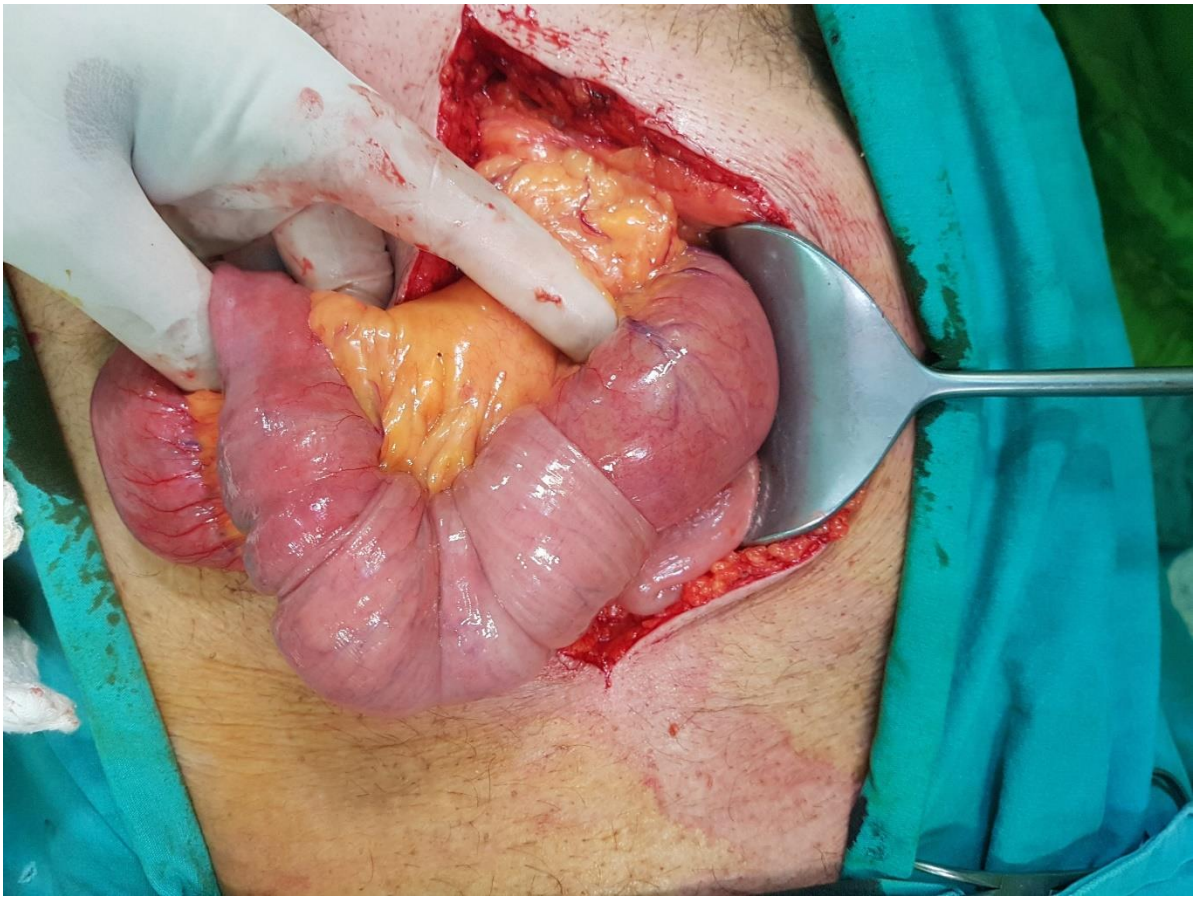

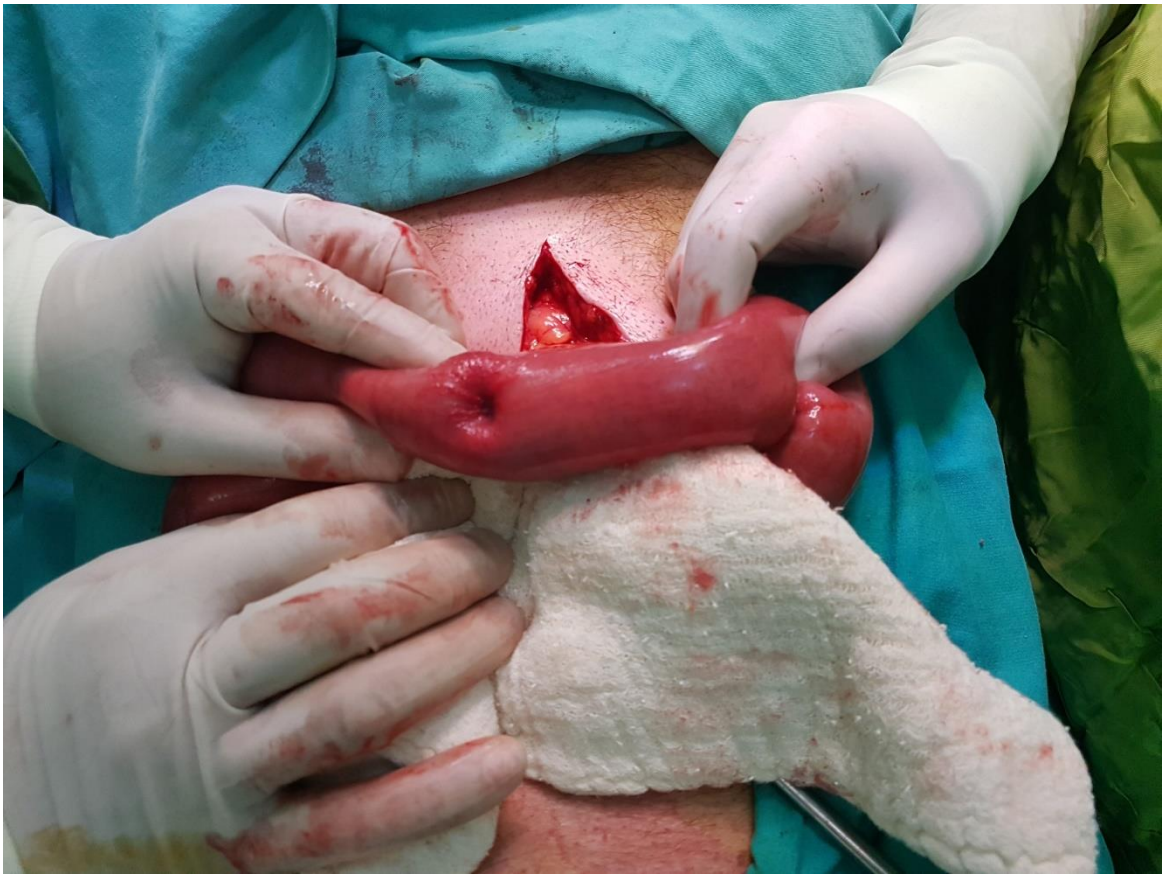

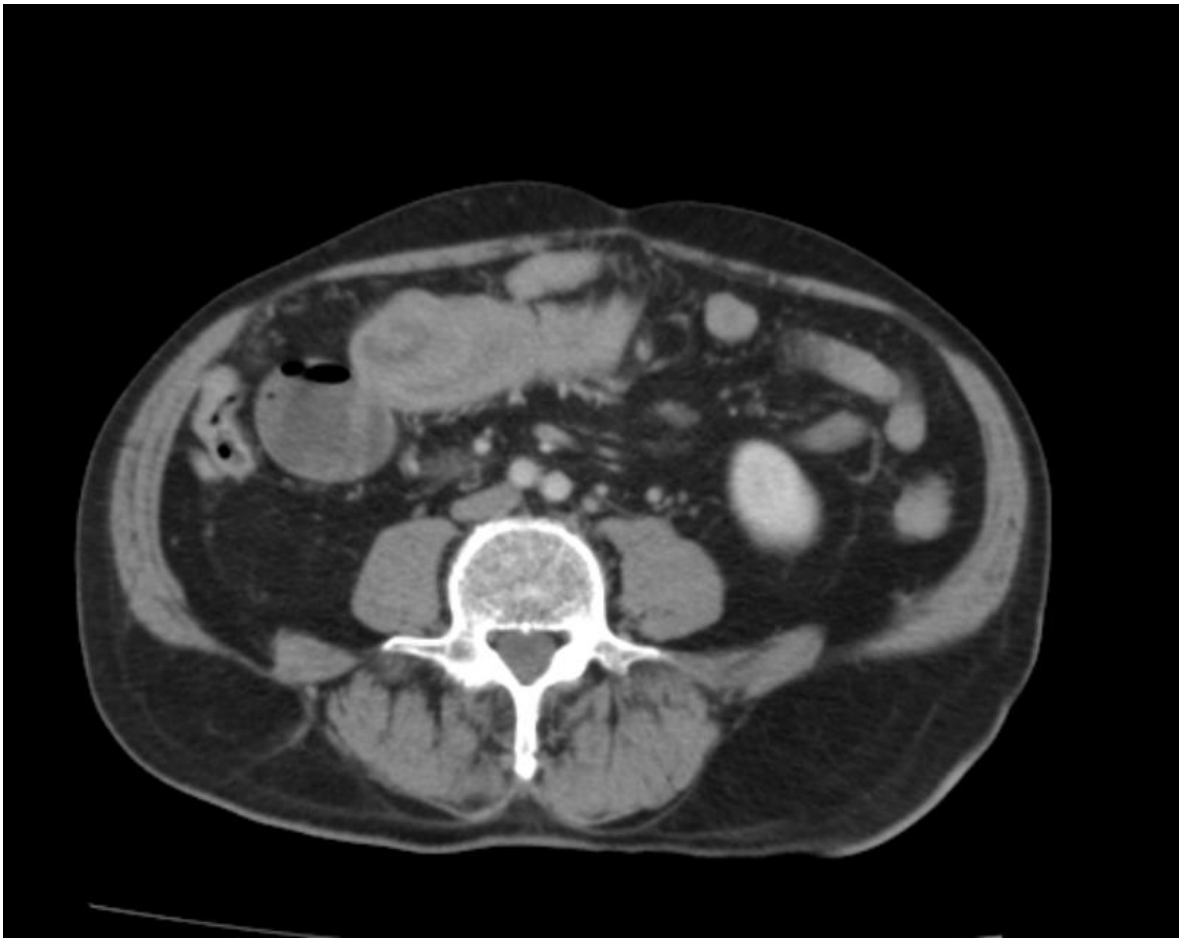

SS-25 MİDE KANSERİNDE İSKELET KASI METASTAZI OLGU SUNUMU.

MUSTAFA TERCAN

SÜLEYMAN DEMİREL ÜNİVERSİTESİ CERRAHİ ONKOLOJİ KLİNİĞİ

Giriş ve Amaç: Kanser sıklığı sıralamasında dördüncü sırada yer alan mide kanseri , kansere bağlı ölümler arasında ikinci sırada yeralmaktadır. Temel tedavi küratif cerrahidir. Tedavi sonrası takip sürecinde lokal nüks, bölgesel lenf nodu tutulumu, peritoneal yayılım, karaciğer metastazı ve diğer uzak metastazlarla karşımıza gelmektedir. Uzak metastazlar arasında iskelet kası metaztazı son derece nadir görülmektedir.

Vaka takdimi: 52 yaşında bayan hasta. Dispeptik yakınmalarla başvurduğu merkezde yapılan endoskopide mide korpusunda ülserovegetan kitle görülmüş. Yapılan biyopsi sonucunun adenokarsinom gelmesi üzerine kliniğimize başvurdu. Patolojik muayene bulgusu saptanmadı. PET CT' de Mide korpusunda 9 cm lik segment boyunca devam eden hipermetabolik lezyon yanı sıra sağ akciğerde şüpheli nodüler lezyonlar, pelvisde sol iliakus kasında 16mm çaplı, sol adduktor longus kasında 22mm çaplı hipermetabolik lezyonlar ile 12. Torakal vertebra ve sağ femurda hipermetabolik metastatik lezyonlar saptandı. Sol uyluktan yapılan trucut biyopsi sonucu adenokarsinom metastazı olarak geldi. Cerrahi onkoloji konseyinde metastatık hastalık olarak değerlendirilen hastaya adjuvan kemoterapi ve radyoterapi kararı alındı. Hastaya beslenme jejunostomisi açıldı. Kemoterapisi halen devam ediyor.

Tartışma: İskelet kası metastazı nadir olarak görülmektedir(%0,03-0,16). Bunun nedeni, kan akımının değişken olması, laktik aist birikimi, ortam ph değeri ve birtakım proteazlarla açıklanmaya çalışılmıştır. Bu metastazlara en sık Akciğer kanserleri neden olmaktadır. Daha sonra sırasıyla, gastrointestinal, ürolojik, genital ve meme kanserleri gelmektedir. Metastazlar daha çok alt extremitede görülmektedir. Mide kanseri vakalarında iskelet kası metastazı son derece nadirdir ve diğer organ metastazları ile beraberdir. Bizim vakamızda karaciğer metastazı yoktu, akciğer ve kemik metastazı eşlik ediyordu.

İskelet kası metastazları genellikle asemptomatiktir. İlerleyen vakalarda ağrılı nodüller şeklinde bulgu vermektedir. Genellikle de multipldir. Bizim vakamızda iskelet kası metastazları uylukta , pelvisde ve bacakta lokalize idi. Palpe edilemiyordu. Ultrason eşliğinde histopatolojik örnek alınmıştı.
İskelet kası metastazlarını görüntülemede lezyonların isodens olmaları nedeniyle MRI, CT 'ye göre öne çıkmaktadır. Gadolinium la çekilen MRI görüntülerde saptanan santral nekroz karakteristiktir. Bizim vakamızdaki lezyonlar evreleme amacıyla çekilen PET CT de saptanmış olup başka görüntüleme yapılmamıştır. Nadir görülmesine rağmen Mide kanserli hastalarda extremitelerde ağrılı nodüller saptandığında iskelet kası metastazı olasılığı akılda tutulmalıdır.
Nadir görülmesine rağmen Mide kanserli hastalarda extremitelerde ağrılı nodüller saptandığında iskelet kası metastazı olasılığı akılda tutulmalıdır.

SS-26 NADİR GÖRÜLEN BİR OLGU: İNCE BARSAKTA BURKİTT LENFOMA

MUHAMMED SELİM BODUR , MUSTAFA TERCAN

SÜLEYMAN DEMİREL ÜNİVERSİTESİ CERRAHİ ONKOLOJİ KLİNİĞİ

Giriş: İntraabdominal lenfoma sıklıkla Non-Hodgkin Lenfoma olarak görülür ve sıklıkla gastrointestinal sistemi tutar. Yaygın görülen NHL tipi Diffüz B Hücreli Lenfoma' dır. Burkitt Lenfoma tüm NHL' ların %1-2' sinden azında görülen nadir bir tipidir.(1) Erkeklerde kadınlardan daha sık görülür. Adölesan ve orta yetişkinlik dönemninde daha sık görülmektedir.(2) Bu çalışmamızda kliniğimize başvuran, ileri yaşta rastalanan intraabdominal Burkitt Lenfoma olgusunu paylaşmayı amaçladık.

Olgu: 75 yaşında erkek hastaya 3 ay önce kardiyak nedenle dış merkezde anjıo yapılmış. Rutin kan tahlillerinde Demir eksikliği anemisi, lenfopeni, monositoz görülen hasta hastanemiz Hematoloji bölümüne yönlendirilmiş. Periferik lenfadenopatisi olmayan hastaya yapılan Batın CT' de rektosigmoid bileşke komşuluğunda distal ileal ans düzeyinde yaklaşık 6*4.5*3.5 cm boyutlarında, konsantrik tarzda luminal daralmaya yol açan, santralinde kistik alan barındıran kitle ile uyumlu görünüm saptandı.Yapılan PET-CT de distal ileal ans düzeyinde lümeni daraltan hipermetabolik kitlesel lezyon (SUVmax: 29) saptandı. Metastatik bulgu saptanmadı. Hastaya yapılan laparoskopi sonrasında distal ileumda mesaneye invaze, kolonla ilişkisi bulunmayan kitle saptandı. Laparoskopik segmenter barsak rezeksiyonu + yan yana anastomoz + mesane primer onarımı yapıldı. Patoloji sonucu ince barsakta Burkitt Lenfoma, 1 adet lenf nodunda infiltrasyon, mesanede infiltrasyon görüldü. Hasta postoperatif dönemde sorunsuz taburcu edildi, Hematoloji' ye yönlendirildi.

Sonuç: Burkitt lenfoma sıklıkla daha geç yaşlarda görülmekle beraber olgumuzda asemptomatik, ileri yaş hastada görülmüştür. Dış merkezde kardiyak nedenle hastayı takip eden hekimin şüphesi üzerine tanıya ulaşılmıştır.

Rutin kontroller sırasında görülen anormal değerlerin üzerine gidilerek ileri tetkik yapılması gerektiğini düşünüyoruz. İntraabdominal kitle cerrahisinde laparoskopi güvenli ve etkili bir tedavi seçeneğidir.

SS-27 GEBELİKTE CERRAHİ GEREKTİREN ACİL DURUMLARIN İNCELENMESİ

TOLGA KALAYCI [1], AYŞEGÜL TÜRKMEN KÖSE [2], ÜMİT HALUK İLİKLERDEN [3], FIRAT ASLAN [3]

[1] *IĞDIR DEVLET HASTANESİ GENEL CERRAHİ KLİNİĞİ*
[2] *IĞDIR DEVLET HASTANESİ KADIN HASTALIKLARI VE DOĞUM KLİNİĞİ*
[3] *VAN YÜZÜNCÜ YIL ÜNİVERSİTESİ TIP FAKÜLTESİ GENEL CERRAHİ ABD*

Giriş: Gebelikte cerrahiye sekonder gerçekleşebilecek, gerek maternal gerekse fetal sorunlar ve olumsuz sonuçlar nedeniyle cerrahlar olabildiğince konservatif davranmakla birlikte; gebeliğin laboratuvar ve radyolojik olarak gölgelemiş olduğunu düşündükleri akut batın tanılarında ise zorlanarak da olsa cerrahi kararı alabilmektedirler. Çalışmamızda gebeliği sırasında cerrahi uyguladığımız olguları değerlendirerek; bu zor kararlarımızdaki hangi ön tanı/tanıların rol aldığını sunmayı amaçladık.

Gereç ve Yöntem: 2018 Kasım ve 2019 Kasım tarihleri arasında Van Yüzüncü Yıl Üniversitesi Tıp Fakültesi Genel Cerrahi ABD'nda ve Iğdır Devlet Hastanesi Genel Cerrahi Kliniği'nde gebeliği sırasında acil operasyon uygulanan olgular incelendi. Olguların yaş, trimester durumları, preoperatif ve intraoperatif tanıları, yapılan cerrahi prosedürler incelendi.

Bulgular: 2018 Kasım ve 2019 Kasım tarihleri arasında Van Yüzüncü Yıl Üniversitesi Tıp Fakültesi Genel Cerrahi ABD'nda ve Iğdır Devlet Hastanesi Genel Cerrahi Kliniği'nde gebeliği sırasında acil operasyon uygulanan 90 olgu mevcuttu. Olguların ortalama yaşı 27,21(18-50) yaş idi. 32 olgu 1. trimesterda, 43 olgu 2. trimesterda ve kalan 15 olgu da 3. trimesterda opere edilmiştir. 58 hasta akut apandisit, 10 hasta akut batın, 4 olgu akut kolesistit, 4 olgu anal apse, 3 olgu meme apsesi ve 2 olgu medikal tedavi dirençli Graves hastalığı nedeniyle opere edilmiştir. Akut apandisit nedeniyle opere edilen olguların 48'ine laparoskopik, 8'ine açık ve 2'sine de laparoskopik başlanıp laparotomik olarak tamamlanan apendektomi uygulanmıştır. Akut batın hali olan tüm olgulara tanısal laparoskopi uygulanmış olup; 6 olguya apendektomi (1 tanesi açık cerrahiye dönülerek) tamamlandı, 1 olguya sol over detorsiyonu, 1 olguya ektopik gebelik rüptür cerrahisi ve 2 olguya sadece tanısal laparoskopi (PİD'ye sekonder akut batın) uygulanmıştır. Akut kolesistit olgularına laparoskopik kolesistektomi, Graves olgularına da bilateral total tiroidektomi uygulanmıştır.
Bunun dışında 1'er olgu da sırasıyla diafram hernisi (herni tamiri uygulandı),ex fetüs (intraoperatif bakıda spontan dalak rüptürü görülmesi üzerine splenektomi uygulandı), enfekte kist hidatik ve intrabiliyer rüptür (kistotomi+omentektomi+safra yolu tamiri uygulandı), fournier gangreni (nekrozektomi+debridman uygulandı), mide çıkış obstruksiyonu (distal subtotal gastrektomi ve anastomoz uygulandı), sigmoid volvulus (rezeksiyon+end kolostomi uygulandı), over torsiyonu (detorsiyon cerrahisi uygulandı), ileus (laparotomik bridektomi+internal herniasyon detorsiyonu uygulandı) ve intraoperatif iatrojenik ince barsak yaralanması (rezeksiyon ve anastomoz) nedeniyle opere edilmiştir.

Tartışma: Gebelikte, akut apandisit non-obstetrik aciller arasında ilk sırada görülmekle beraber; gebelikli ilgili olsun veya olmasın tüm cerrahi aciller gebe hastalarda da görülebilmektedir. Gerek maternal gerekse fetal riskleri olsa da cerrahinin kaçınılmaz olduğu durumlarda gerekli cerrahi prosedürler mutlaka uygulanmalıdır.

SS-28 PEPTİK ÜLSER PERFORASYONLARINDA ACİL LAPARASKOPİK CERRAH

MEHMET TOLGA KAFADAR [2], MEHMET ALİ GÖK [1]

[1] *DERİNCE EĞİTİM VE ARAŞTIRMA HASTANESİ*
[2] *ŞANLIURFA MEHMET AKİF İNAN EĞİTİM VE ARAŞTIRMA HASTANESİ*

Amaç: Laparoskopik yaklaşım günümüzde daha yaygın olarak kullanılmaya başlanmıştır. Ancak acil olgularda aynı oranda artış görülmemektedir. Bu çalışmada, peptik ülser perforasyonu nedeniyle laparaskopik opere edilen hastaların değerlendirilmesi amaçlandı.

Gereç ve Yöntem: Sağlık Bilimleri Üniversitesi Derince ve Eğitim Araştırma Hastanesi ve Şanlıurfa Mehmet Akif İnan Eğitim ve Araştırma Hastanesinde Ocak 2017-Ocak 2019 tarihleri arasında PUP nedeniyle laparaskopik ameliyat edilen hastalar geriye dönük olarak incelendi. Hastalara aynı ameliyat prosedürü uygulanmıştı. Tüm hastalara laparoskopik graham rafi ameliyatı uygulandı. Demografik verileri, muayene bulguları, ek hastalıklar, laboratuvar bulguları, yatış süresi, ameliyat süresi ve ameliyat komplikasyonları sonuçları incelendi.

Bulgular: Toplam vaka sayımız 34 olup hastaların 23 ü erkek (%69), 11'i (%31) kadındı. Hastalarımızın yaş ortalaması 37.12 (25-73) idi. Ortalama hastanede kalış süresi 3.7 gün (3-9) idi. Hastaların % 71.1' de kronik dispeptik şikayetler mevcutdu. Peroperatuvar değerlendirmede 25 (%73.5) hastada duodenal, 9 (%26.5) hastada prepylorik ülser tesbit edildi. Ortalama ameliyat süresi 55 dakikadır. 1 hastada açığa dönüş oldu. Bu hastaya Subtotal Gastrektomi Roux En-Y Gastrik Bypass uygulandı. Reoperasyon ve mortalite görülmedi.

Tartişma ve Sonuç: PUP için laparoskopik cerrahi güvenilirliği kanıtlanmış bir yöntemdir. Laparoskopik cerrahinin gelişmesi ile laparoskopik duodenorafi peptik ülser perforasyonu tedavisinde daha iyi kozmetik sonuçlar ve hastanede daha az kalış süresi ile rahat ve güvenli uygulanabilmektedir.

Anahtar Kelimeler: Peptik ülser, Perforasyon, Laparaskopi.

SS-29 TOTAL EKSTRAPERİTONEAL LAPAROSKOPİK KASIK FITIĞI ONARIMI İÇİN POTANSİYEL BİR EĞİTİM KAYNAĞI OLARAK YOUTUBE'UN DEĞERLENDİRİLMESİ

BETÜL KESKİNKILIÇ YAĞIZ , METİN YALAZA

ANKARA ŞEHİR HASTANESİ

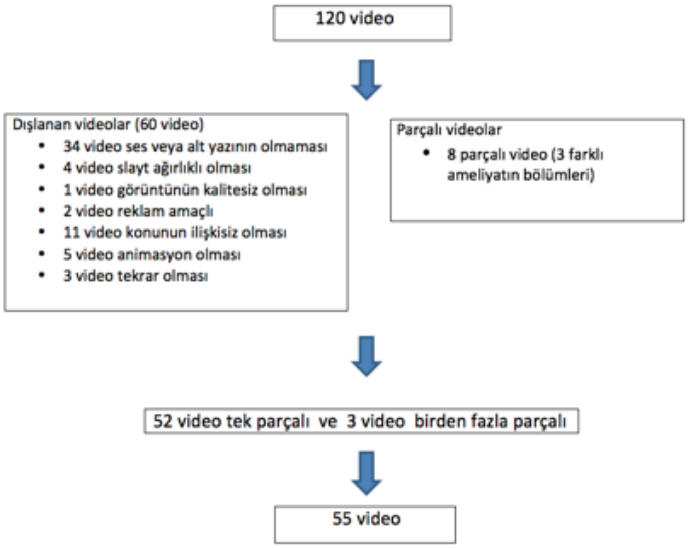

Tablo 2. Video karakteristikleri ve Tanımlayıcı İstatistikler

		N	%
Audio	Yok	28	50,9
	Var	27	49,1
Descriptive subtitle	Yok	19	34,5
	Var	36	65,5
Upload source	Educational institute	14	25,5
	Hospital	22	40,0
	Physician	19	34,5
Video quality	Poor	20	36,4
	Moderate	22	40,0
	Good	13	23,6
Days since upload (Ort.±S.S.)		1410,51±917,786	
Total view (Ort.±S.S.)		9154,85±18869,146	
View per day (Ort.±S.S.)		5,20±8,590	
Lenght (Ort.±S.S.)		975,69±1007,469	
Like (Ort.±S.S.)		22,96±37,951	
Dislike (Ort.±S.S.)		2,15±3,997	
Comment (Ort.±S.S.)		2,71±3,750	
Video skor (Ort.±S.S.)		7,38±3,535	

Giriş: Cerrahi asistanları ve cerrahi uzmanları için ameliyata hazırlanırken online videolar önemli bir eğitim kaynağı olarak kullanılmaya devam etmekte ve bunun içinde youtube önde gelen tercih olmaktadır. Youtube da bir çok TEP videosu bulunmasına rağmen yüklenen TEP videolarının eğitim açısından kalitesi şimdiye kadar değerlendirilmemiştir.

Amaç: Popüler internet sitesi YouTube'da en fazla izlenen TEP ameliyat videolarının eğitim kalitesini ilk defa araştırmak amaçlanmıştır.

Materyal methot: 27 kasım 2018 tarihinde youtube 'total extraperitoneal laparoscopic inguinal hernia repair ' anahtar kelimesi kullanılarak tarandı. En fazla izlenme oranlarına 120 video incelendi. Video karakteristikleri video dikkate alınarak incelendi. Video skor literatürde tanımlanan cerrahi teknik dikkate alınarak 16 madde üzerinden oluşturuldu. Video skoru kalitesiz (0-5), orta kalitede (6-10), kaliteli (11-16) şeklinde 3 grupta kategorize edilerek cerrahi eğitime katkısını temsilen videoların kalitesi sınıflandırıldı. Video karakteristikleri video kaltesi ve yüklenme kaynağına göre analiz edildi.

Sonuç: Çalışmaya incelenen 120 video dan dışlanma kriterleri sonrası 55 video dahil edildi. Yüklenme kaynağına göre videoların %25,5'i eğitim kurumu, %40,0'ı hastane, %34,5'i hekim tarafından yüklenmişti. Videoların %36,4'ü kaltesiz, %40,0'ı orta kalitede ve %23,6'sı kaliteli seviyesinde gruplanmıştı. Video kalitesi ile video süresi, beğenilme sayısı, yorum sayısı , ses kaydının varlığı ve video skor ortalamaları bakımından istatistiksel olarak anlamlı bir farklılık vardı($p<0,05$). Yüklenme kaynağına göre gruplar arasında ses kaydı ve video skor bakımından anlamlı bir farklılık vardı($p<0,05$). Eğitim kurumu ve hastane kaynaklı videoların ses kaydı varlığı ve video skor ortalamaları daha yüksekti.

Tartışma: Laparoskopik ameliyat videolarının cerrahi eğitimde kullanımı her geçen gün artmaktadır Youtube videolarının popülerliği kaliteden ziyade izlenme sayısı, yorumlar ve kullanıcı geçmişi gibi özel algoritmalar üzerine kuruludur. Ne var ki kalite ve gerçekliğin daha önemli olduğu eğitim alanında bu yaklaşım bilimsel değildir. Ameliyat videoları kaliteli içerikle birlikte belirli teknikleri öğrenmek isteyenler için kesinlikle yararlıdır. Çalışmamızda yüklenme kaynağına göre video kalitesinin değiştiği tesbit edilmiştir. Literatür ışığında oluşturulan TEP video skor sistemi kaliteli videoların tesbitini sağlamak için kullanılabilir.

SS-30 PANKREAS KİST HİDATİK OLGUSUNDA LAPAROSKOPİK CERRAHİ TEDAVİ

UFUK UYLAŞ , EREN ALİ MECİT

GAZİANTEP DR. ERSİN ARSLAN EĞİTİM VE ARAŞTIRMA HASTANESİ

Giriş ve Amaç: Kist hidatik, Echinococcus granulosus enfeksiyonunun neden olduğu endemik bir hastalıktır. Karaciğer ve akciğerde sıklıkla görülür ancak endemik bölgelerde bile pankreasta oldukça nadirdir. Biz burada, laparoskopik parsiyel kistektomi, drenaj ve omentopeksi uygulandığımız pankreas kist hidatik olgumuzu sunduk.

Olgu: Otuz üç yaşında bayan hasta, yaklaşık altı ay önce başlayan karında şişlik ve ağrı şikayetleri ile başvurdu. Fizik muayenesinde, karın sol üst kadranda sert yapıda yaklaşık 15 cm. boyutlarında kitle mevcuttu. Abdominal bilgisayarlı tomografisinde, pankreas gövde kuyruk kesiminde multipl septasyonları olan 8x14 cm boyutlarında kist hidatikle uyumlu kistik lezyon izlendi. Hastaya bir ay 10 mg/kg albendazol tedavisi uygulandıktan sonra laparoskopik parsiyel kistektomi, drenaj ve omentopeksi uygulandı. Postoperatif dönemde problem görülmedi ve pankreas fistülü gelişimi olmadı. Dren sıvılarından çalışılan amilaz lipaz değerleri normaldi. Hasta postoperatif beşinci gün albendazol 10 mg/kg reçete edilerek taburcu edildi.

Tartışma: Kist hidatik tedavisinde perkütan drenaj, medikal tedavi ve cerrahi birlikte ya da tek başına uygulanmaktadır. Pankreas kist hidatiklerinin cerrahi tedavisinde çoğunlukla geleneksel açık laparotomi ile uygulanmaktadır. Özellikle pankreas kuyruk yerleşimli kist hidatik olgularında dalak ile birlikte veya dalak koruyuculu pankreatektomi uygulanabilmektedir. Literatürde bildirilen nadir laparoskopik pankreas kist hidatik olguları mevcuttur. Kist hidatik olgularında laparoskopik cerrahi sabır gerektiren uzun bir cerrahidir. Ancak laparoskopik cerrahi pankreas olgularında da başarıyla yapılabilmektedir.

SS-31 20 YIL ÖNCE TAKILAN RAHİM İÇİ ARACIN MİGRASYONUNA BAĞLI KOLON PERFORASYONU

OZAN UTKU ÖZTÜRK

HATAY MUSTAFA KEMAL ÜNİVERSİTESİ TIP FAKÜLTESİ

Giriş: Rahim içi araç(RİA), yaygın olarak kullanılan, ucuz, etkili ve geri dönüşlü bir doğum kontrol yöntemidir. Ektopik gebelik,enfeksiyon,kanama ve uterus perforasyonu gibi komplikasyonları bulunmaktadır.Bu olgumuzda 20 yıl önce RİA takılan ve RİAnın neden olduğu sigmoid kolon perforasyonu sunmayı amaçladık.

Olgu Sunumu: 46 yaşında kadın hasta 10 yıldır aralıklarla devam eden karın ağrısı,tenezm,ishal,ateş,bulantı şikayetlerinin bir gece önce şiddetlenmesi üzerine genel cerrahi polikliğine başvurdu. Fizik muayenesinde batında yaygın ve özellikle sol alt kadranda artan defans mevcuttu.Ateş 38 santigrad derece,tansiyon 110/70 mmHg ve nabız 110du.Laboratuar değerlerinde WBC:18.000 ul/ml CRP:201 dışında anormallik yoktu.Hastanın dış merkezdeki bilgisayarlı tomografi tetkiki sigmoid kolonda duvar kalınlaşması,malignite?" şeklinde raporlanmıştı.Hastada akut batın mauayene bulguları olması üzerine acil olarak operasyona alındı.Önce laparaskopik olarak batına girildi.Yapılan eksplorasyonda sigmoid kolonun hiperemik ve ödemli olduğu ve kolon serozasından dışarı doğru uzanan RİAya ait ip görüldü.Yeterli eksplorasyon sağlanamayınca laparatomi uygulandı.Laparatomide kolonun seromuskuler tabakası içerisine yerleşmiş,bu bölgede kapalı perforasyon ve kitle etkisi oluşturan RİA görüldü,çıkarıldı.Bu bölgedeki defekt primer olarak çift kat onarıldı.Postoperatif 3.gün oral rejimi açılan hasta,komplikasyonsuz olarak 5.gün taburcu edildi.

Tartışma: RİAnın en önemli kompilasyonu uterus perforasyonudur,en sık uuterus arka duvarda ve 1000 işlemden 1.6sında görülür.Perforasyon sonrası, rahim içi araç sigmoid kolon,appendix,omentum,mesane veya ince bağrısaklara migrasyon gösterebilir. Literatürde rahim içi aracın neden olduğu sigmoid kolon perforasyonuyla ilgili çok sınırlı sayıda vaka bulunmaktadır.Bu vakalarda sigmoid kolon perforasyonu işlem esnasında ağrı ile kendini gösterebileceği gibi bizim olgumuzdakine benzer şekilde tenezm,ishal,rektal kanama,ateşe de neden olabilir. RİA takılan hastalarda, gastrointestinal sistemi ilgilendiren komplikasyonların görülebileceği unutulmamalıdır.

SS-32 ENFEKTE MEZENTER KİSTİ DÜŞÜNÜLEN İNCE BARSAK YERLEŞİMLİ NÖROENDOKRİN TÜMÖR

SAMİ AÇAR

ACIBADEM TAKSİM HASTANESİ

Giriş: İnce barsak nöroendokrin tümörleri genellikle geç bulgu verir ancak ince barsak mezenterindeki lenf nodlarına ve karaciğere metastaz yapma potansiyeli yüksektir. Kitle etkisine bağlı mekanik barsak obstrüksiyonu, mezenterik vasküler yapıların oklüzyonu sonucu iskemi, komşuluğunda bulunan barsak florasından oluşan kontaminasyon ile mezenterik apseye neden olabilir. Ana şikayet karın ağrısıdır. Etkili ve küratif tedavi yöntemi cerrahidir. Hastamızda saptanan mezenterik kistik kitlesel lezyonunun, ön planda apse ile uyumlu olduğu düşünüldü. Antibiyotik tedavisine rağmen ağrıları geçmedi ve cerrahi uygulandı. Literatüre uygun şekilde ileoçekal valvin proksimalinde, mezenterik yüzde, bir bölümüyle barsağı obstrükte eden nöroendokrin tümör saptandı ve rezeksiyonu uygulandı

Vaka: Karın ağrısıyla başvuran 33 yaşında bayan hastanın sağ alt kadranda hassasiyeti, lökositozu saptandı. Ultrasonografisinde patolojik bulgusu yoktu. Klinik bulguları nedeniyle yatırıldı. Empirik olarak i.v. 4x1 g ampisilin-sulbaktam başlandı. Takip sürecinde ağrısı azalmadı ve kontrastlı bilgisayarlı tomografi görüntüleme yapıldı. Sağ alt kadranda, ileum mezenterinde, 19x17x19 mm boyutlarında, periferik kontrast tutulumlu, yoğun içerikli kistik lezyon gözlendi. Çevre mezenterde çok sayıda lenfadenopati vardı. Enfekte mezenter kisti düşünüldü. Üçüncü gün karın ağrısı arttı ve rebaund bulgusu oluştu. Diagnostik laparoskopik eksplorasyonda terminal ileumun yaklaşık 60 cm proksimalinde ileal ans serozası üzerinde ülsere alan ve bu ansı besleyen mezoda, yüzeyinde sfasellerin bulunduğu nodüler lezyonlar gözlendi. Kısmi ince barsak rezeksizyonu, mezenterik kitlelere rezeksiyon uygulandı. Frozenda kitlelerin nöroendokrin tümör olduğu, cerrahi sınırların negatif olduğu ifade edildi. Patolojik değerlendirme tümörün Ki-67 indeksinin %2.6, histolojisinin grade 2, subserozal ve venöz invazyonunun bulunduğunu, nekroz içermediği belirtti. İki adet mezenterik lenf dügümünde nöroendokrin tümör metastazı gözlendi. pT3 N1 M_ ile evre 3 hastalık olarak tanımlandı. Onkoloji konseyi kararınca, yapılan tüm vücut Ga-68 PET-BT görüntülemede, vücudunda somatostatin reseptörü pozitif olan lenf nodu gözlenmedi. Lenf nodları boyutlarının sistem rezolüsyon sınırlarında olması, metastaz olasılığı ekarte ettiremedi ve sandostatin başlandı.

Tartışma: İnce barsak nöroendokrin tümörü, distal ince barsağın en sık görülen malign neoplazisidir ve hastaların %16'sı ise barsak obstrüksiyonu nedeniyle ölür.

SS-33 KOLOREKTAL KANSERLERE BAĞLI GELİŞEN AKUT SOL KOLON OBSTRUKSİYONLARININ RETROSPEKTİF ANALİZİ

RAMAZAN TOPCU [1], BARIS DOĞU YILDIZ [2], TEZCAN AKIN [2], HÜSEYİN BERKEM [2], CEMAL ULUSOY [3], SADETTİN ER. [2], BÜLENT CAVİT YÜKSEL [2], İLYAS HAKAN ÖZEL [2], SÜLEYMAN HENGİRMEN [2]

[1] HİTİT ÜNİVERSİTESİ EROL OLÇOK EAH GENEL CERRAHİ KLİNİĞİ
[2] ANKARA NUMUNE EAH GENEL CERAHİ KLİNİĞİ
[3] İSTANBUL OK MEYDANI EAH GENEL CERRAHİ

Amaç:Tüm kolorektal tümörlerin %20-25'i akut mekanik barsak tıkanıklığı bulguları ile ortaya çıkmaktadır.Sol kolon obstruksiyonlarının cerrahisinde genellikle hastanın genel durumuna ve cerrahın tecrübesine bağlı olarak ya rezeksiyon primer anastomoz(RPA) ya da Hartman Proseduru (HP) tercih edilmektedir.Bu çalışmanın amacı kolorektal tümörlere bağlı akut mekanik barsak tıkanıklığı bulguları gösteren olgularda acil koşullarda uygulanan RPAsonuçları ile RHP uygulanan hastaların sonuçlarıyla karşılaştırılması amaçlanmıştır.

Gereç ve Yöntem: Çalışmada, Ağustos 2005–Mart 2011 tarihleri arasında Ankara Numune Eğitim ve Araştırma Hastanesi Acil Cerrahi Servisine yatış yapılan kolorektal kansere bağlı akut sol kolon obstruksiyonu nedeniyle ameliyat edilen 84 hasta çalışmaya alındı.Retrospektif olarak incelendi.Tüm hastalara preoperatif hazırlıktan sonra barsak temizliği yapılmadan operasyona alındı.İntraoperatif rezeksiyon sonrası manuel dekompresyon yapıldıktan sonra opere edildi.Hastaların takibinde kayıt yapılan değişkenler,yaş,cinsiyet,yandaş hastalık,ASA skoru,beyaz küre,operasyon nedeni(ileus, perforasyon),operasyon tipi(RPA,HP), operasyon süresi,lenf nodu tutulumu,mortalite ve postoperatif özellikleri olan postoperatif yoğun bakım ihtiyacı,ventilatör ihtiyacı,ventilatörde kalış süresi,yara yeri enfeksiyonu,intraabdominal abse,evisserasyon,anastomoz kaçağı,stoma revizyonu,pnomoni, reoperasyon ve hastane kalış süresi olarak kayıt edildi.

Bulgular: HP grupta postoperatif yoğun bakım ihtiyacı olan hasta sayısı 25, ventilatör ihtiyacı olanların sayısı 16 idi ve stoma revizyonu yapılan hasta sayısı 3 idi.Kardiyopulmoner morbidite sayısı 10,reoperasyon 9,mortalite sayısı 13olduğu saptandı.Anastomoz yapılan grupta ise postoperatif yoğun bakım ihtiyacı olan hasta sayısı 13,ventilatör ihtiyacı olanların sayısı 4 ve anastomoz yapılanların 2'sinde anastomoz kaçağı oldu.Reoperasyon hasta sayısı 2 idi.mortalite sayısı 5 olduğu saptandı.Her iki grup arasında postoperatif yoğun bakım ihtiyacı, ventilatör ihtiyacı, reoperasyon ve mortalite açısından p degerleri <0,05 olup istatiksel olarak anlamlı idi.

Sonuç: Kolorektal kansere bağlı akut sol kolon obstruksiyonu nedeniyle ameliyat edilecek hastalara; genel durumu iyi olan, komorbiditesi ve ASA skoru düşük seçilmiş hastalara cerrahın tecrübesine dayanarak intraoperatif manuel dekompresyon yapılarak rezeksiyon-primer anastomoz yapılmasını önermekteyiz.

SS-34 SRC-HİPEC SONRASI ENTEROKÜTANÖZ FİSTÜL GELİŞİMİ VE YÖNETİMİ

İSMAİL AYDIN , TUĞRUL KESİCİOĞLU , SELAHATTİN VURAL , MEHMET GÜLMEZ , MERT GÜNGÖR

GİRESUN ÜNİVERSİTESİ GENEL CERRAHİ ANABİLİM DALI

Giriş: Peritoneal karsinomatoz(PK) prevelansı kolorektal kanserlerde (KRK) %11'dir . İlk kez 1980'lerde gündeme gelen PK'da küratif tedavi seçeneği Sugarbaker ve ark.nın tanımladığı agresif viseral rezeksiyonlar ve peritonektomiden oluşan sitoredüktif cerrahi (SRC) ve intraperitoneal kemoterapi yaklaşımdır . SRC ve hipertermik intraperitoneal kemoterapi (C-HIPC) sonrası enterokutanöz fistül (ECF) gelişimi olabileceği bilinmektedir.

Olgu: 57 yaşında kadın hastaya Temmuz 2017 de çıkan kolonda kitle tanısıyla sağ hemikolektomi uygulanmış. İntraoperatif PK ve incebarsak, diafragma, overlerde tümöre bağlı tutulum gözlenmiş..Patolojisi müsinöz adenokarsinom tespit edilmiş. Operasyon sonrası 6 kür folfox-bevacizumab tedavisi üzerine regresyon izlenen hastaya sitoredüktif cerrahi ve hipertermik intraperitoneal kemoterapi (C-HIPC) uygulanmış. Post operatif 10. Günde ECF gelişmen ve medikal tedavi uygulana hasta 12. Hafta sonunda tekrar yanıtlı olduğu folfox-bevacizumab tedavisi başlanmış. 1. Kür tedaviden sonra ECF nüksü izlenen hasta onkoloji kliniğince tarafımıza yönlendirildi. Batın orta hatta 4 adet fistül ağzı izlendi. Günlük 450 cc fistül debisi mevcuttu. Medikal tedavi sonrası 4. haftada günlük 20 cc ye kadar azalması üzerine hastaya rejim1 başlandı. 4 hafta daha tedavisi devam eden hastanın fistülü tama yakın kapanması üzerine onkolojiye devredildi.

Tartışma: PK , palyatif tedavilerle ancak 6 aylık bir sağkalımla sonuçlanan oldukça kötü bir doğal sürece sahiptir.
SRC-HIPEC tedavisi olan KRK hastaları, 5 yıllık sağkalım oranları% 11 ila 32 olarak bildirilmiştir. SRC-HIPEC'nin faydalarına rağmen, ameliyat sonrası çeşitli komplikasyonlar gelişebilmektedir. C-HIPEC sonrası ECF oranlarının arttığını bildirmiş olsa da bu prosedürün yaygın kullanımı, oranları değiştirmektedir.
Bevacizumab, vasküler endotelyal büyüme faktörünü (VEGF) hedef alan monoklonal bir antikordur. Bevacizumab tedavisi cerrahi sonrası özellikle anastomoz hattında perforasyon gibi yan etkilere neden olabileceği bildirilmiştir .
ECF yönetimi bazı durumlarda zor bir süreç haline gelebilmektedir. Genellikle distal tıkanıklığı olmayan ve yabancı cisim içermeyen, düşük outputlu fistüller konservatif tedaviyle spontan kapanabilirken, proksimal, yüksek outputlu fistüller cerrahisiz nadiren kapanabilir.

Sonuç: KRK bağlı PK nedeniyle SRC-HIPEC ve bevacizumab tedavisi uygulanan hastalarda ECF gelişebileceğinin akılda tutulması gerektiğini düşünmekteyiz.

SS-35 APENDEKTOMİ MASUM BİR CERRAHİ Mİ? APENDEKTOMİNİN GEÇ DÖNEM MORTAL BİR KOMPLİKASYONU: NEKROTİZAN FASİİT

İSKAN ÇALLI

YÜZÜNCÜ YIL ÜNİVERSİTESİ TIP FAKÜLTESİ DURSUN ODABAŞ TIP MERKEZİ

Özet: Akut apandisit, dünyada en sık görülen acil abdominal cerrahi durum olup yaşam boyu erkeklerde % 8,6 ve kadınlarda % 6,9 görülür(1). Uzun yıllar açık apendektomi altın standart tedavi iken günümüzde laparaskopik apendektomi veya komplike olmayan apandisitlerde non-cerrahi tedavi yöntemleri daha sık uygulanmaktadır.
Akut apandisitlerde erken dönemde tek başına antibiyoterapi yeterli olabilmekteyken gecikmiş vakalarda ciddi komplikasyonlarla karşılaşılabilmektedir. En sık rastlanılan komplikasyon perforasyonlar ve bunlara bağlı apselerdir. Bu perforasyonlar sıklıkla omentum gibi batın içi organlar tarafından sınırlandırılırken bazı olgularda serbest perforasyonlar da görülebilir.
Perforasyonlar dışında görülen diğer komplikasyonlar; retroperitoneal apse, karaciğer apsesi enterokutan fistül, ileus ve nadiren de nekrotizan fasiittir. Apandisit komplikasyonlarının tedavisi sıklıkla cerrahi veya girişimsel bir müdahale gerektirir.
Fournier Gangreni 1884 yılında perineal ve skrotal bölgelerde yumuşak dokuların hızla ilerleyen fulminan bir enfeksiyonundan etkilenen beş genç erkek vakasını tanımlayan Fransız dermatolog ve zührevi uzman Jean Alfred Fournierden sonra adlandırılmıştır, ancak tanımlayıcı bir etiyoloji yoktu(2). En önemli risk faktörü diabetes mellitustur ve erkekleri daha sık etkiler(3). Akut apandisit gibi batın içi patolojiler nadiren nekrotizan fasiite neden olmaktadırlar.

Olgu Sunumu: Dış merkezde perfore apandisit nedeniyle opere edilen 19 yaş erkek hasta Nekrotizan fasiit ön tanısıyla kliniğimize sevk edilmiş. Kliniğimizde yapılan muayenesinde dren yerinde pürülan akıntı ve paralomber bölgeye uzanan cilt altı krepitasyon saptanması üzerine hasta acil operasyona alındı. GAM insizyon ile batına girildi. Yaygın yapışıklıklar mevcuttu, keskin ve künt diseksiyonlarla apendektomi lojuna ulaşıldı. Lojda patoloji izlenmedi ve apendiks güdüğü salimdi. Dren yerinden hala bol miktarda pürülan mai gelmesi üzerine eski Mc Burney insizyon sütürleri alınarak insizyon bölgesi kontrol edildi, apse odağı izlenmedi. Daha sonra dren loju genişletildi, burada ciltaltı yaygın nekroz ve püy mevcuttu. Nekroze dokular debride edildi ve pürülan akıntı aspire edilerek alan bol miktarda oksijenli su ile yıkandı. Pansuman yapılarak cilt açık bırakıldı. Enfeksiyon kliniği önerileriyle antibiyoterapi başlandı. Postop 2. günde ciltaltı krepitasyon ve kızarıklık devam etmesi üzerine daha geniş bir insizyonla cilt altından paralomber bölgeye, subskapular alana ve areola altına kadar tüm dokular debride edildi. Günaşırı pansumanlar ile enfeksiyon kontrol altına alındı. Açık kalan geniş alana negatif basınçlı vak uygulandı. Yara yeri granülasyonu sonrası cilde yaklaştırma sütürleri konuldu. Genel durumu toparlayan, yara yeri iyileşen ve laboratuvar bulguları düzelen hasta yara yeri sütürasyonu sonrası taburcu edildi.

SS-36 İNFERİOR MEZENTERİK VEN ÇEVRESİ LENF NODLARI

AMAN GAPBAROV [1], TUNÇ EREN [1], HATİCE ŞENELDİR [2], METİN LEBLEBİCİ [1], ÖZGÜR EKİNCİ [1], GÖZDE KIR [2], ORHAN ALİMOĞLU [1]

[1] İSTANBUL MEDENİYET ÜNİVERSİTESİ TIP FAKÜLTESİ, GÖZTEPE EĞİTİM VE ARAŞTIRMA HASTANESİ, GENEL CERRAHİ ANABİLİM DALI.
[2] İSTANBUL MEDENİYET ÜNİVERSİTESİ TIP FAKÜLTESİ, GÖZTEPE EĞİTİM VE ARAŞTIRMA HASTANESİ, PATOLOJİ ANABİLİM DALI.

Amaç: Kolorektal kanser cerrahisinde lenf nodu (LN) diseksiyonu; prognoz açısından önem arz etmekte olup evreleme için en az 12 adet LN diseke edilmelidir. Sol kolon ve rektumda LN'leri genel olarak inferior mezenterik arter, sol kolik arter, sigmoidal arter, süperior ve inferior rektal arterler, *Drummond*'un marjinal arteri etrafında ve kolon serozasında görülmektedir. Çalışmamızda inferior mezenterik ven (İMV) etrafında LN varlığını ve onkolojik önemini araştırmayı amaçladık.

Metod: Bu prospektif araştırmada; İstanbul Medeniyet Üniversitesi Göztepe Eğitim ve Araştırma Hastanesi, Genel Cerrahi Anabilim Dalı Kliniği'nde Haziran 2017-Eylül 2019 tarihleri arasında sol kolon ve rektum kanseri cerrahisi uygulanan hastalar değerlendirildi. Hastalara aynı cerrahın gözetiminde radikal total mezokolik / mezorektal eksizyon uygulandı ve İMV, pankreas alt sınırında bağlanarak kesildi. Piyeslerde bulunan İMV, genel cerrahi doktoru tarafından işaretlenerek patoloğa teslim edildi ve piyesler tek patolog gözetiminde incelendi. On sekiz yaş altı hastalar ve acil ameliyat edilen olgular ile sağ kolon ve transvers kolon yerleşimli tümör nedeniyle cerrahi uygulanan hastalar dışlandı.

Bulgular: Altmış iki hastaya sol kolon ve rektum kanseri cerrahisi uygulandı. Hastaların 41'i (%66.1) erkek, 21'i (%33,9) kadın olup ortalama yaş 62.3 (aralık: 26-86) idi. Histopatolojik incelemede 29 hastada (%46.8) İMV etrafından LN gözlendi. İMV etrafındaki ortalama LN sayısı 0.81 (aralık 0-3) saptandı. İMV etrafında LN saptanan hastaların tümünde İMV üzerinde pankreas alt sınırından çıkarak inferiora doğru ven komşuluğunda seyreden ince bir arteriyol gözlenirken bu vasküler yapı İMV etrafında LN saptanmayan hastaların hiçbirinde mevcut değildi. İMV etrafında diseke edilen LN'larının hiçbirinde metastatik tutulum izlenmedi.

Sonuç: Çalışmamızda kolorektal kanser cerrahisi uygulanan bireylerin yaklaşık olarak yarısında İMV çevresinde de LN'lerinin mevcut olduğu saptanmıştır.

Anahtar kelimeler: *İnferior mezenterik ven, kolorektal cerrahi, lenf nodu*

SS-37 LAPAROSKOPİK TOTAL PROKTOKOLEKTOMİ VE İLEAL J-POŞ İLEOANAL ANASTOMOZDA SAAT YÖNÜ VE SAAT YÖNÜNÜN TERSİ YAKLAŞIMLARININ YENİ BİR KOMBİNASYONU

BAKİ TÜRKOĞLU , MUHARREM ÖZTAŞ , YAŞAR SUBUTAY PEKER , EMİN LAPSEKİLİ , MURAT URKAN , SALİH CELEPLİ , NAZİF ZEYBEK

SBÜ GÜLHANE EAH

Giriş: Total proktokolektomi(TP) travma, orijini belirlenemeyen hemoraji, tümör gibi durumlarda küratif olmasının yanında, ülseratif kolit ve familyal adenomatöz polipozis(FAP) gibi hastalıklarda da profilaktik olarak kullanılabilen bir yöntemdir. Cerrahları asıl zorlayan, kanser/prekanseröz vakalarda 'komplet mezokolik eksizyon(KME)' tanımına uyacak şekilde ameliyat yapmaktır. Ameliyatı daha kolay yapılabilir kılmak amacıyla 'saat yönü(SY)' ve 'saat yönünün tersi(SYT)' yaklaşımları tanımlanmıştır. Olgu sunumumuzda FAP nedeniyle mezokolik yaklaşımla TP ameliyatında uyguladığımız vakada yeni yöntemle ilgili tecrübelerimizi paylaşmayı hedefledik.

Olgu Sunumu: İki aydır artan karın ağrısı ve kabızlık şikayeti olan 41 yaşında kadın hasta kliniğimize başvurdu. Anamnezde ailesinde FAP tanısı alan bireyler ve babasının kolon adenokarsinomu hikayesi olduğu öğrenildi. Yapılan tetkikler sonucunda hepatik fleksura yerleşimli kolon adenokarsinomu ve kolorektal multipl polipleri saptanan hastaya laparoskopik total proktokolektomi ve ileal J-poş ileoanal anastomoz(TPİPAA) planlandı. Tecrübelerimize dayanarak hastaya SY-SYT tekniklerinin kombinasyonunun uygulanmasına karar verildi. TPİPAA operasyonun klasik yöntemiyle portlar girildikten sonra, öncelikle fowler pozisyonundaki hastada medial yaklaşımla sağ kolondan başlayarak splenik fleksuraya kadar SY disseksiyon uygulandı. Ardından splenik fleksura askıda bırakılarak hasta trendelenburg pozisyonuna alındı, low anterior rezeksiyon tamamlandı. Tekrar fowler poziyonu verilerek sol kolon dahil SYT disseksiyon uygulandı. Disseksiyon tamamlandıktan sonra piyes phannenstiel kesiden batın dışına alınarak transeke edildi, ileal J-poş hazırlanarak İPAA uygulandı ve saptırıcı ileostomi çıkarıldı. Operasyon komplikasyonsuz olarak tamamlandı.

Tartışma: TP, özellikle KME dahil edildiğinde; anatomik hakimiyet gerektirmesi, yoğun disseksiyonları ve uzun süresi nedeniyle zorlu bir ameliyattır. Bunlara laparoskopik TP'de oryantasyon, manipülasyon ve ekartasyon güçlüğü de eklenir. Operasyon cerrahın alışkanlıklarına ve uygulanan yaklaşıma göre kısmen de olsa kolaylaştırılabilir. Uyguladığımız kombine teknikte splenik fleksura askıda bırakılarak hakimiyet artırıldığında sol kolon ve rektosigmoid disseksiyonun SY yaklaşıma göre daha kolay olduğunu; SYT tekniğine göre de transverse kolon disseksiyonunun daha kolay uygulanabildiğini tespit ettik. Ayrıca toplamda 70cc kanama ve 6saat 35dakika operasyon süresiyle hemostaz ve zaman açısından avantajlı olduğunu gördük. Daha fazla veri sağlayıp çalışma yapabilmek amacıyla yeni tekniğimizin kullanıldığı prospektif serimizi başlattık.

SS-38 LOKAL İLERİ ÖZEFAGUS CA TANILI HASTADA NEOADJUVAN KEMOTERAPİ VE RADYOTERAPİ SONRASI VİDEOTORAKOSKOPİK TOTAL ÖZEFAJEKTOMİ

AZMİ LALE

FIRAT ÜNİVERSİTESİ TIP FAKÜLTESİ HASTANESİ CERRAHİ ONKOLOJİ B.D.

Giriş: Tüm dünyada en sık görülen kanserler içerisinde özefagus kanseri 7. sırada ve kanser ilişkili ölümler arasında ise 6. sırada yer alır. Özefagus kanserleri etiyolojisinde tütün ve alkol kullanımı, obezite ve gastroözefageal reflü sonrası Barret özefagus major risk faktörleridir. Tedavisi tanı anındaki evreye göre belirlenir. İnsitu karsinomlar ve T1a tümörler endoskopik rezeksiyonlar ile, T1-2 N0 (lokoregional) ve T1-3,N1 (lokal ileri) tümörlerde neoadjuvan kemoterapi ± radioterapi sonrası cerrahi, yaygın hastalıkta ise semptomatik tedaviler uygulanmaktadır. Bu video sunumunda bir lokal ileri özefagus kanseri olgusunun neoadjuvan kemoradyoterapi sonrası videotorakoskopik total özefajektomi bulgularını paylaştık.

Olgu sunumu: Hasta 62 yaşında erkek, son 2 aydır disfaji ve 12 kg kayıp yakınması ile kliniğimize başvurdu. Fizik muayenesinde özellikli bulgu saptanmadı. Serum biyokimyasal ve CBC parametreleri normal sınırlarda saptandı. Tümör belirteçlerinde anlamlı yükseklik saptanmadı. Hastaya yapılan üst gis endoskopisinde 28-35. cm'ler arasında lümen geçişini kısmen tıkayan ülserevejetan kitle tepit edilip biyopsiler alındı. Sonucu SCC olarak raporlandı. Toraks ve Abdomen CT'de özefagus 1/3 orta kesimde yaklaşık 7cm'lik segmentte lümeni oblitere eden içerisinde milimetrik kalsifikasyon içeren diffüz duvar kalınlaşması ve özellikle subkarinal düzeyde olmak üzere paraözefageal LAP'lar (Nx) saptandı. EUS incelemesinde tümörün cT3 olduğu görüldü. Mevcut bulguları ile lokal ileri evre kabul edilen hastaya neoadjuvan KT + RT planlandı. Cisplatin ve 5-FU ile eş zamanlı 50Gy RT uygulandı. Tedavi bitiminden 6 hafta sonrası operasyon planlandı.

Tartışma: Güncel çalışmalarda lokoregional ve lokal ileri özefagus kanserlerinde preoperatif kemoradyoterapinin overall survey, hastalıksız sağkalım ve patolojik tam yanıt üzerinde tek başına cerrahi ya da kemoterapi ile kıyaslandığında belirgin olumlu etkileri gösterilmiştir. Ayrıca preoperatif kemoradyoterapi ile R0 rezeksiyon başarı oranı daha fazla ve peritoneal karsinomatozis sıklığı daha az bulunmuştur. Bununla birlikte radyoterapinin cerrahi sonrası hayat kalitesi üzerinde olumsuz etkileri olmadığı gösterilmiştir. Neoadjuvan tedavi modalitelerinin bu olumlu etkilerine rağmen, radyoterapinin paraözefageal dokularda oluşturduğu desmoid reaksiyonların ve skar formasyonlarının cerrahi eksposuru olumsuz yönde etkileyebileceği unutulmamalıdır.

SS-39 POSTERİOR MEDİASTEN YERLEŞİMLİ RETROSTERNAL GUATR

HİLAL ER ULUBABA

YEŞİLYURT HASAN ÇALIK DEVLET HASTANESİ,RADYOLOJİ

Giriş: Göğüs boşluğu içinde yer kaplayan guatr, mediastinal (intratorasik) guatr olarak isimlendirilir. İntratorasik guatrların büyük kısmı ön mediastende yerleşirken (%80-90), nadiren arka mediastende yerleşir (%10-15). Trakeaya bası yapıp solunum sıkıntısına neden olan posterior mediastene uzanım gösteren dev guatrlı bir olgu sunmayı amaçladım.

Olgu: 45 yaşında erkek hasta nefes darlığı şikayeti ile başvurdu. Posteroanterior akciğer grafisinde sağ akciğer üst lobda mediastene uzanım gösterip trakeada basıya neden olan düzgün sınırlı homojen opasite mevcuttu. Laboratuar bulguları normal olup tiroid fonksiyon testleri ötiroidi ile uyumluydu. Toraks bilgisayarlı tomografisinde trakea sağ komşuluğunda mediasten kavitesini karina seviyesine kadar dolduran, yaklaşık 7x6 cm boyutta, yer yer milimetrik kalsifikasyonlar bulunan ve trakeayı basıya uğratan heterojen dansitede kitle mevcuttu. Tiroid ultrasonografisinde sağ lobdan inferiora doğru uzanım gösteren kistik dejenerasyon gösteren solid nodül izlendi.

Hastamızda bası semptomlarına yol açan posterior mediastene uzanım gösteren guatr olmasından dolayı total tiroidektomi yapılmasına karar verildi. Operasyonu genel cerrahi ekibi servikal yaklaşım ile planladı ancak torakotomi de gerekebileceğinden göğüs cerrahi ekibinin de katılmasına karar verildi.

Tartışma: Dispne, disfaji gibi nonspesifik semptomları olan ve posterior mediasten kitlesi olan hastalarda retrosternal guatrdan şüphelenilmelidir. Mediastinal guatrdan şüphelenilen olgularda direk radyografide üst mediastende radyoopasite ve trakeal itilme görülebilir. Bilgisayarlı tomografi, guatrın uzanımını ve komşu yapılara yakınlığını çok iyi gösterdiği için tanıda altın standarttır.

SS-40 TRANSVERS MEZOKOLON LİPOMUNUN LAPAROSKOPİK EKSİZYONU: VİDEO SUNUMU

MEHMET SAİT ÖZSOY , FURKAN KILIÇ , CEM ILGIN EROL , METİN LEBLEBİCİ , TUNÇ EREN , ÖZGÜR EKİNCİ , GÜRHAN BAŞ , ORHAN ALİMOĞLU

İSTANBUL MEDENİYET ÜNİVERSİTESİ TIP FAKÜLTESİ, GÖZTEPE EĞİTİM VE ARAŞTIRMA HASTANESİ, GENEL CERRAHİ ANABİLİM DALI

Amaç: Karın içi benign lipomatöz lezyonlar klinikte ender rastlanan olgulardır. Bu olguda, transvers mezokolon yerleşimli lipomatöz kitlenin laparoskopik eksizyonunun sunulması amaçlandı.

Olgu: Üç aydan beri dönemsel karın ağrısı şikayetleri mevcut olan 64 yaşında erkek hasta, ağrılarının sıklaşması ve 2 gündür gayta deşarjı olmaması üzerine hastanemiz acil polikliniğine başvurdu. Özgeçmişinde özellik bulunmayan hasta, yapılan tetkikler neticesinde karın içi kitle ön tanısıyla interne edildi. Kontrastlı bilgisayarlı karın tomografisinde sağ renal ven superiomedyalinde septasyon gösteren düzgün sınırlı 55 mm çaplı kitle lezyon izlendi. CA-125 değeri 107.4 U/ml saptanan hastanın diğer tümör belirteçleri normal idi. Gastroskopik ve kolonoskopik incelemelerde intraluminal patolojiye rastlanmadı. Laparoskopik eksplorasyon kararı alındı. Hasta genel anestezi altında supin ters Trendelenburg pozisyonuna getirildi. Eksplorasyon amacıyla umblikustan 10mm'lik trokar ile karına girilmesini takiben iki adet ek trokar yerleştirildi. Subhepatik alanda inflamasyona sekonder olduğu düşünülen fibröz yapışıklıklar görüldü. Devamında transvers mezokolon kökünde yaklaşık 5x5x5cm boyutlarında düzgün sınırlı, sert kitle tespit edildi. Künt ve keskin diseksiyonla kitle mezodan ayırılarak, *endobag* yardımıyla karın dışına alındı. Hasta ameliyat sonrası 4. günde sorunsuz olarak taburcu edildi. Piyesin histopatolojik incelemesi sonucunda mezenterik lipom tanısı konuldu.

Sonuç: Kesin tanı konulamayan karın içi kitleler için diagnostik laparoskopi tercih edilebilir ve seçilmiş olgularda laparoskopik tedavi gerçekleştirilebilir.

Anahtar kelimeler: *Laparoskopi, karın içi kitle, mezenterik lipom*

SS-41 AKUT APANDİSİT TANISINDA FİZİK MUAYENE, LABORATUVAR VE RADYOLOJİ BULGULARININ KARŞILAŞTIRILMASI: PROSPEKTİF KLİNİK ÇALIŞMA

ÖZGÜR EKİNCİ [1], FURKAN KILIÇ [1], METİN LEBLEBİCİ [1], MUHAMMET ALİ AYDEMİR [1], CEM ILGIN EROL [1], AYŞE NUR TOKSÖZ YILDIRIM [2], TUNÇ EREN [1], HASAN GÜÇLÜ [3], ORHAN ALİMOĞLU [1]

[1] İSTANBUL MEDENİYET ÜNİVERSİTESİ TIP FAKÜLTESİ, GÖZTEPE EĞİTİM VE ARAŞTIRMA HASTANESİ, GENEL CERRAHİ ANABİLİM DALI.
[2] İSTANBUL MEDENİYET ÜNİVERSİTESİ TIP FAKÜLTESİ, GÖZTEPE EĞİTİM VE ARAŞTIRMA HASTANESİ, PATOLOJİ ANABİLİM DALI.
[3] İSTANBUL MEDENİYET ÜNİVERSİTESİ TIP FAKÜLTESİ, BİYOİSTATİSTİK ANABİLİM DALI.

Amaç: Akut apandisit (AA) genel cerrahide en sık karşılaşılan acil cerrahi patolojidir. İlk defa 19. yüzyılda literatürde tanımlanan akut apandisit için, tanımlandığı zamandan bu yana tanı konulması tartışma konusu olmuştur. Çalışmamızda AA tanısında kullandığımız fizik muayene, laboratuvar ve radyolojik testlerin sonuçlarını apendektomi piyeslerinin patolojik bulguları ile karşılaştırarak duyarlılıklarını ortaya koymayı amaçladık.

Metod: Bu prospektif çalışmaya; Genel Cerrahi Kliniğinde AA ön tanısıyla Aralık 2017 - Haziran 2019 tarihleri arasında ameliyat edilen 380 hasta dahil edildi. Kliniğimizde çalışan bir asistan hekim ve bir genel cerrahi uzmanı tarafından laboratuvar ve radyolojik test sonuçlarını bilmedikleri, sadece anamnez ve fizik muayenesini yaptıkları hastaların muayene bulgularının AA ile uyumlu olup olmadığı kaydedildi. Fizik muayene sonuçları ile birlikte lökosit (WBC), c-reatif protein (CRP), nötrofil yüzdesi (%NEU), total bilirubin (TBİL), indirekt bilirubin (İBİL), ultrason (USG), bilgisayarlı tomografi (BT) ve tek patolog tarafından incelenen patoloji sonuçları kayıt edilerek analiz edildi.

Bulgular: Çalışmaya dahil edilen 380 hastanın patoloji sonuçlarına göre; 28 hastada (%7.4) normal apendiks, 47'sinde (%12.4) akut apandisit, 240'ında (%63.1) flegmonöz apandisit, 46'sında (%12.1) gangrenöz apandisit ve 19'unda (%5.0) ise perfore apandisit saptandı. Duyarlılığı en yüksek olan tanısal testler; asistan fizik muayenesi (AFM) (sensitivite: 0.92, %95 CI: 0.85-0.96), ardından BT (sensitivite: 0.88, %95 CI: 0.83-0.92) ve uzman fizik muayenesi (UFM) (sensitivite:0.87, %95 CI: 0.66-0.97) olarak bulundu. Testlerin spesifitelerinin yüksekliğine göre dağılımı; İBİL (spesifite: 0.93, %95 CI: 0.77-0.99), TBİL (spesifite: 0.89, %95 CI: 0.72-0.98), %NEU (spesifite: 0.63, %95 CI: 0.42-0.81), AFM (spesifite: 0.27, %95 CI: 0.06-0.61), BT (spesifite: 0.27, %95 CI: 0.08-0.55), UFM (spesifite: 0.14, %95 CI: 0.36-0.58) ve USG (spesifite: 0.10, %95 CI: 0.00-0.45) olarak tespit edildi.

Tartışma: Akut apandisit tanısında yeni gelişen yöntemler ve teknolojik gelişmelere rağmen fizik muayene halen önemini korumaktadır.

SS-42 ÇOK NADİR BİR AKUT BATIN NEDENİ : AT NALI APANDİSİT

İSA SÖZEN , MUSTAFA TERCAN

SÜLEYMAN DEMİREL ÜNİVERSİTESİ TIP FAKÜLTESİ

Özet: Çok Nadir Bir Akut Batın Nedeni : At Nalı Apandisit Giriş ve Amaç Akut apandisit genel cerrahinin en sık karşılaştığı akut batın nedenlerinden biri olmasına rağmen, apendiks anomalileri çok nadir karşılaşılan bir durumdur. Literaürde bir çok duplikasyon ve anomali raporlanmasına rağmen at nalı apandisit çok ender rastlanan bir durumdur. Collins 50.000 spesmen üzerinde yaptığı çalışmada hiç at nalı apendiks raporlamamıştır. Apendiks anomalilerini tanımak, intraoperatif komplikasyonları önlemek açısından önemlidir. Cerrahın aklına nadir durumlarda gelmelidir. Olgu Sunumu 23 yaşında erkek hasta, sabah başlayan ağrı kesici ile rahatlamayan yaygın karın ağrısı nedeniyle dış merkeze başvurmuş. Akut mezenter iskemi ön tanısıyla merkezimize sevk edilmiş. Vital parametreleri stabildi. Karın muayenesinde bağırsak sesleri normoaktif, defansı ve rebound yoktu, her kadranda derin palpasyonda hassasiyet mevcuttu. Rektal muayenesi doğaldı.Tetkiklerinde lökositozu dışında patolojik değer yoktu. ADBG normaldi. Batın BT Anjiografide apendiks çapının 1.3 cm ve etraf dokuda minimal kirlenme olduğu bulundu, operasyona alındı. Laparoskopik olarak yapılan ekplorasyonda apendiks erektil, ödemli ve çekum arkasına doğru subserozal yerleşimliydi, çekumun posterior duvarıyla bütünleştiği ve plan vermediği görüldü.(Resim 1) Bunun at nalı apandisit olduğu düşünülerek çekum posterioruna açılan apeksi endogia stapler ile çekumdan ayrıldı, apendiks köküne 3 adet hemoklips konularak kesildi. Tartışma İlk defa at nalı apendiksi 1889'da Mesko ve ark. tanımlamıştır. Hala sınıflandırılamayan anomaliler vardır. Bu nedenle Calota ve ark. 2010'da sayı ve şekil anomalileri olarak yeni bir sınıflandırma önerdiler.Bu sınıflamayı 2016 yılında Takabatake ve ark. modifiye etti. Literatürde 15 adet At nalı apendiks raporlanmıştır; vakamız 16.vakadır. At nalı apendiksin etyolojisi ve patogenezi kısıtlı olan vaka serileri nedeniyle hala net olarak aydınlatılamamıştır.Yeni görüntüleme teknikleri rutin pratiğimize girmiş olsa da, preoperatif apendiks anomalisi tanısı için yetersiz kalınmaktadır. Literatürdeki vakaların hemen hepsinde preoperatif anomali tanımlanamamıştır. Anomali tespitleri bu nedenle intraoperatif olarak gerçekleşmekte ve bu durum cerrahlara büyük sorumluluk yüklemektedir. Apendiks anomalilerini tanıyabilmek, hastaları intraoperatif gelişebilecek komplikasyonlardan ve re-operasyonlar nedeniyle oluşacak mortalite ve morbiditeden koruyacaktır.

SS-43 RATLARDA KOLON ANASTOMOZU İYİLEŞMESİNDE TROMBOSİT YÖNÜNDEN ZENGİNLEŞTİRİLMİŞ PLAZMA UYGULAMASI VE BEYİN OMURİLİK SIVISININ LOKAL UYGULAMADA ETKİLERİ

MEHMET İLKER ÖZEL [1], MUSTAFA ATABEY [2], ALİ CİHAN YILDIRIR [3]

[1] *SİVAS ŞARKIŞLA DEVLET HASTANESİ*
[2] *SİVAS MEDİCANA HASTANESİ*
[3] *SİVAS CUMHURİYET ÜNİVERSİTESİ TIP FAKÜLTESİ GENEL CERRAHİ ABD*

Özet: Gastrointestinal cerrahide, anastomoz kaçağı çok önemli bir komplikasyondur ve yüksek morbidite ve mortalite ile seyreder. Cerrahi teknikler, hastalar için daha verimli olmak ve post operatif iyileşme süresini azaltmak adına sürekli olarak gelişmekte olup cerrahlar güvenli anastomoz yapmayı ve anastomozun güvenilirliği hakkında asgari şüphe ile daha rahat bir post operatif dönem sunmayı amaçlamaktadır. Barsak anastomozları tamamen optimal şartlarda yapılsa dahi post operatif dönemde yara mukavemeti düşüktür, dolayısıyla bu zaman diliminde anastomoz kaçağı riskini azaltacak methodların denenmesi önemlidir. Bu çalışmanın amacı trombositten zengin plazma ve beyin omurilik sıvısının anastomoz iyileşmesi ve ayrıca batın içi yapışıklık üzerine etkilerini araştırmaktır.

Bu çalışmada 24 adet wistar albino tipi erkek rat kullanıldı. Her biri 8 denekten oluşan 3 eşit gruba ayrıldı. Grup I'de anastomoz sonrası her deneğin fasyası ve cilt insizyonu Prolene® (4/0) ile kapatıldı. Grup II'de anastomoz bölgesine her ratın kendi otolog PRP'si uygulandıktan sonra deneğin fasyası ve cilt insizyonu Prolene® (4/0) ile kapatıldı. Grup III'de anastomoz etrafına otolog BOS örnekleri sürüntü şeklinde uygulandıktan sonra deneğin fasyası ve cilt insizyonu Prolene® (4/0) ile kapatıldı. Denekler post operatif 7. günlerinde sakrifiye edildi. Yara yeri enfeksiyonunun varlığı, karın duvarının bütünlüğü, batın içi yapışıklık, batın içi apse, anastomozun makroskopik bütünlüğünün korunup korunmadığı değerlendirildi. Anastomoz patlama basınçları (APB) biyomekanik olarak ölçüldü. Anastomoz hattının hidroksiprolin değerlerinin biyokimyasal değerlendirilmesi ve ayrıca yine anastomoz bölgesinin histopatolojik değerlendirmesi için doku örnekleri alındı.
Verilerin değerlendirilmesinde (Kolmogorov-Smirnov) varyans analizi, Tukey testi, Kruskal Wallis testi ve Man-Whitney U testi kullanıldı. Yanılma düzeyi 0,05 olarak alındı.
Yaptığımız çalışmanın sonuçlarına göre anastomoz patlama basıncında en yüksek değer PRP grubunda görülmüştür. Anastomoz patlama basıncında PRP grubu ile BOS grubu arasındaki fark istatistiksel olarak anlamlıdır ancak PRP grubu ile kontrol grubu arasındaki fark ve BOS grubu ile kontrol grubu arasındaki fark anlamlı değildir. Hidroksiprolin düzeylerinde en yüksek değer PRP grubunda, en düşük değer ise BOS grubunda izlenmiştir. Hidroksiprolin değerlerinde PRP grubu ile BOS grubu arasındaki fark anlamlı bulunmuş, kontrol grubu ile PRP grubu arasındaki fark ile yine kontrol grubu ile BOS grubu arasındaki fark ise anlamlı bulunmamıştır. Histopatolojik değerlendirmenin istatistiksel sonuçlarında kollajen değerleri karşılaştırıldığında farklılık önemli olarak bulunmuş olup kollajen yoğunluğu en yüksek kontrol grubunda en düşük PRP grubunda olduğu görülmüştür. Kontrol grubu ile PRP grubu ve BOS grubu ile PRP grubu arasındaki farklılık önemli bulunurken kontrol grubu ve BOS grubu arasındaki fark önemsiz bulunmuştur. Ayrıca neovaskülarizasyon, inflamasyon ve ödem açısından gruplar arası fark önemsiz olarak bulunmuştur. Nair sınıflaması baz alınarak yapılan batın içi yapışıklık değerlendirmesinde ise gruplar arasındaki farkın yine anlamlı olmadığı görülmüştür.

Anahtar Kelimeler: Trombositten zengin plazma, PRP, BOS, Ventrikülоperitoneal şant, kolon anastomozu, abdominal yapışıklılar

SS-44 LAPAROSKOPİK KOLOREKTAL CERRAHİ SONUÇLARI: TEK CERRAHIN TECRÜBESİ

ERSİN GÜNDOĞAN

KAYSERİ ŞEHİR HASTANESİ

Giriş: Minimal invaziv cerrahide ki gelişmeler ile laparoskopik cerrahi kolorektal kanserlerde sıklıkla kullanılan yöntem haline gelmiştir. Bu yazıda amacımız hastanemizde de uygulamakta olduğumuz bu yöntemin kısa dönem sonuçlarını sunmaktır

Materyal Metod: Laparoskopik kolorektal cerrahi uygulanan hastalar retrospektif olarak değerlendirildi. Hastaların demografik verileri, peroperatif ve post operatif bulduları analiz edildi.

Bulgular: Kayseri Şehir Hastanesi mayıs 2019-ekim 2019 tarihleri arasında toplam 31 hastaya ulaşıldı. Hastaların 20'si (%64) erkek ve yaş ortalamaları 61.7±11.1 idi. Ortalama vücut kitle indeksi 27.6 ± 5.4 idi. Hastaların 14'ünde (%45) komorbid hastalık ve 8'inde (%25) geçirilmiş batın operasyon öyküsü mevcuttu. 23 hastaya kolorektal kanser, 4 hastaya high grade displazi, 2 hastaya villöz adenom ve 2 hastaya ülseratif kolit nedeniyle cerrahi yapıldı. Hastaların 8'ine (%25.9) anterior rezeksiyon, 7'sine (%22.6) sağ hemikolektomi, 5'ine (%16.2) low anterior rezeksiyon, 4'üne (%12.9) miles prosedürü, 3'üne (%9.6) total kolektomi, 2'sine (%6.4) sol hemikolektomi ve 2'sine (%6.4) SILS transanal kitle eksizyou yapıldı. Ortalama ameliyat süresi 168.4 ± 72.2 dakika ve toplam kan kaybı 52.4 ± 48.2 mL idi. Hastaların insizyon boyutları 5.8±1.8 cm idi. Ortalama oral başlama süresi 1.4±1.2 gün, dren çekim süresi 4.0±3.0 gün ve hastanede kalış süresi ise 5.5 ± 2.5 gün idi. Hastaların birinde peroperatif komplikasyon görüldü. Daha önce sigmoidal mesanesi mevcut olan bu hastada sigmoid mesane açıldı ve intrakorporeal olarak onarıldı. Üç hastada post operatif komplikasyon görüldü. Bunların iki tanesinde yara enfeksiyonu, birinde ise paralitik ileus görüldü. Hastalar sorunsuz şekilde taburcu edildi

Sonuç: Laparoskopik cerrahinin; kolorektal hastalıklarda ki kanıtlanmış sonuçları ile benzer olarak, çalışmamızda da hasta konforu üzerine etkisi görülebilmektedir.

Anahtar Kelimeler: Minimal İnvaziv cerrahi, Rektum, Hemikolektomi, Transanal eksizyon

SS-45 KOLOREKTAL KARSİNOMLARDA WHO-2019 GÜNCEL TANILARI VE PRATİK UYGULAMALARDA ÇÖZÜM ÖNERİLERİ

Uzm. Dr. ALİ KOYUNCUER

MARMARA ÜNİVERSİTESİ PENDİK EĞİTİM ARAŞTIRMA HASTANESİ TIBBİ PATOLOJİ İSTANBUL

Giriş: Kolon adenokarsinomları gastrointestinal traktın en sık görülen malignileridir ve kolorektal adenomlar ise kolon ve rektumun en sık görülen neoplazmlarıdırlar.

Materyal ve metod: Dünya Sağlık Örgütü Digestif Sistem Tümörleri 2019 kitabı, Amerikan Patologlar Koleji (CAP-2017) güncel kolon ve rektum protolokolü, Amerikan Ortak Kanser Komitesi kanser derecelemesi (AJCC pTNM-2017) 8. baskı ve pubmed veri tabanından güncel makaleler değerlendirilerek kolorektal karsinomların sınıflandırılmaları, primer patolojik tümör derecesi, tanıları ve prognostik parametreler değerlendirilmiştir.

Sonuçlar: Kolon ve rektum kanserleri WHO digestif sistem tümörleri (2019) ile iki temel kategoriye ayrıldı; benign epiteltal tümörler ve prekürsörleri ile malign epitelyal tümörler adı altında iki temel gruba ayrıldı. WHO-2010 sınıflamasında yeralan hamartomlar, mezenkimal tümörler, lenfomalar, sekonder tümörler WHO-2019 ile digestif sistemin genetik tümör sendromları, hematolenfoid tümörler ve diğer tümörler adı altında ayrı bir grup olarak yazılmıştır.

Tartışma: WHO 2019 ile kolorektal serrated lezyonlar ve polipler başlığı altında hiperplastik polip (HP), sesil serrated lezyon (SSL), (+)displazili, traditional serrated adenom (TSA), serrated adenom, sınıflandırılamayan olarak yeniden sınıflandırılırken, sesil serrated polip; sesil serrated adenom (SSA/P), SSA/P,displazi ve müsinöz tip HP sınıflandırmadan çıkarıldı. SSL, TSA, ≥1 cm serrated polip histolojisine bakılmaksızın metakronöz serrated polip ile ilişkilidir. Büyük serrated poliplerde artmış kolorektal karsinom riski mevcuttur, önerilen takip aralıkları düşük kanıt düzeyine dayanmaktadır ve ülkeye göre değişmektedir. Senkronöz konvansiyonel adenom sürveyans aralıklarını etkileyebilir. Kolonrektumda inflamatuar barsak hastalıkları (IBH)-ile ilişkili displazi glandüler intraepitelyal displazi, düşük ve yüksek dereceli olarak ayrılırken, displazi ile ilişkili lezyon veya kitle tanımı kaldırılmıştır. Konvansiyonel kolorektal adenomlarda temel bir değişiklik olmazken, yüksek dereceli displazi ve intramukozal adenokarsinom advanced adenom adı altında toplanmıştır. Kolorektal adenokarsinom NOS kategorisi altında, adenoma benzeri adenokarsinom, poorly koheziv karsinom, sarkomatoid komponenti bulunan karsinom adıyla yeni kanserler tanımlanmıştır. Neuroendokrin tümörler grade 3 ve mikst nöroendokrin-non-neuroendokrin neoplazi olarak yeni tanılar eklenmiştir. Mikrosatellit statüsü için kabul edilen bir pathway sunulmuştur.

SS-46 ÇEKAL- APANDİKÜLER PLASTRONE, OBSTRÜKTİF ENFLAME KİTLEDE CERRAHİ TEDAVİ, OLGU SUNUMU

HÜSEYİN CAHİT YALÇIN

G.ANTEP DR. ERSİN ARSLAN E.A.H.

Giriş ve Amaç: Çekumda enflame, obstrüktif plastrone kitle tanısıyla, sağ segmenter kolektomi uygulanan olgunun klinik özelliklerini ve sonuçlarını değerlendirmeyi amaçladık.

Olgu Sunumu: 39 yaşında kadın hasta N.D., sağ alt batında ağrılı kitle, ateş, iştahsızlık şikayetleri ve akut batın tablosuyla hospitalize edildi. Preoperatif tetkiklerde: Hgb 11,42 g/dl, WBC 13,6 10e3/uL, , CRP 9 mg/dl; USG ve kontrastlı BT:" Apendiks çapı artmış ve enflame, paraçekal 4 cm.lik yoğun içerikli koleksiyon, perfore apandisit ?; çamurlu, multipl milimetrik taşlı kolesistit". Acilen yapılan sağ pararektal laparotomide: " çekuma yapışık süpüre apandisiti içine alan, ileoçekal valvi kısmen tıkayan, 6*4*3 cm.lik enflame/endüre kitle (plastrone apandisit?, Crohn Hastalığı (CH) ?, karsinoid tümör?) belirlendi; 15cm.lik terminal ileum ve asandan kolonun proksimal yarısını içine alan segmenter kolektomi, uç-uca ileokolostomi yapıldı". Patoloji sonucu: " Çekal bölgede 5x4x4 cm.lik kitle, 5*1 cm boyutunda apendiks ve çevresinde fokal abse odakları, ileum ve çekumda kronik inflamasyon, 10 adet lenf nodunda non kazeifiye granülomlar, CH?". Hastada klinik, laboratuvar ve histopatolojik olarak karsinoid tümör bulguları mevcut değildi. Postoperatif dönemde problemi olmayan hasta, (CH) yönünden Gastroenteroloji Kliniği'ne devredildi.

Tartışma: Akut plastrone apandisit ile çekum tümörü, karsinoid tümör, intestinal tüberküloz ve CH 'nin ayırımının, klinik ve intraoperatif olarak zor olduğu durumlarla sıkça karşılaşılmaktadır. CH'da, ince barsakların tutulma oranı %75 iken, izole çekum, apendiks veya anorektal tutulum nadirdir. Çekumda enflame, plastrone kitlelerde, apendektomi yapmak, teknik olarak zordur ve çekal fistül ve ciddi morbiditeye neden olabilir. Bu durumda konservatif medikal tedavi uygulanarak hastanın yakından izlenmesi de bir seçenektir, ancak relaparotomi gerektirebilir. Hastamızda, kısmen obstrüktif, granülomatöz inflamatuvar hastalıkla uyumlu bulgular nedeniyle terminal ileum ve segmenter kolon rezeksiyonu uygulandı. İntraoperatif olarak, ayrıcı tanıda ve apendektomide güçlük olduğu zaman, çekal-apendiküler kitlelerde, klinik, radyolojik ve intraoperatif bulgulara göre, doğru tanı ve tedavi önemlidir.

Anahtar Kelimeler: Çekum, plastron, Crohn, cerrahi

SS-47 DENEYSEL İN VİVO İNTESTİNAL İSKEMİ- REPERFÜZYON MODELİNDE SİKLOOKSİJENAZ İNHİBİSYONU VE ENDOTELİN RESEPTÖR BLOKAJININ ETKİLERİ

BERCİS İMGE UÇAR [1], AÇELYA ERİKÇİ [2], KEMAL KÖSEMEHMETOĞLU [3], CEREN ÖZKUL KOÇAK [4], ALPER BEKTAŞ İSKİT [5], GÜLBERK UÇAR [2], SEZGİN ZEREN [6]

[1] *YOZGAT ŞEHİR HASTANESİ, GENEL CERRAHİ DEPARTMANI*
[2] *HACETTEPE ÜNİVERSİTESİ, ECZACILIK FAKÜLTESİ, BİYOKİMYA ANABİLİM DALI*
[3] *HACETTEPE ÜNİVERSİTESİ, TIP FAKÜLTESİ, TIBBİ PATOLOJİ ANABİLİM DALI*
[4] *HACETTEPE ÜNİVERSİTESİ, ECZACILIK FAKÜLTESİ, FARMASÖTİK MİKROBİYOLOJİ ANABİLİM DALI*
[5] *HACETTEPE ÜNİVERSİTESİ, TIP FAKÜLTESİ, TIBBİ FARMAKOLOJİ ANABİLİM DALI*
[6] *KÜTAHYA SAĞLIK BİLİMLERİ ÜNİVERSİTESİ, TIP FAKÜLTESİ, GENEL CERRAHİ ANABİLİM DALI*

Giriş ve Amaç: Bu çalışmada, deneysel *in vivo* intestinal iskemi-reperfüzyon (İ/R) modelinde nitrik oksit (NO) ile birlikte siklooksijenaz (COX) inhibisyonunun ve endotelin reseptör blokajının (ERA), İ/R hasarında gözlenen oksidatif stres, enflamasyon, vazokonstriksiyon ve bakteriyel translokasyon üzerindeki etkileri araştırıldı.

Materyal ve Metot: 36 adet Wistar cinsi erkek sıçan rastlantısal olarak 6 gruba ayrıldı. Sham grubu hariç diğer gruplarda superior mezenterik arter arteriyel kan akımı (SMABF) transonik flowmetre ölçüm cihazıyla kaydedildi. SMA oklüzyonu ile 30 dakika iskemi süresi sonunda klemp açılarak SMABF tekrar ölçüldü. 60 dakikalık reperfüzyonun sonunda hayvanlar sakrifiye edilerek kan ve doku örnekleri (ileum, karaciğer, dalak, mezenterik lenf nodları) alındı. Sham ve İ/R grubu hariç bütün gruplarda iskeminin 15. dakikasında ilaç uygulamaları yapıldı: aspirin (ASA), NO-ASA, flurbiprofen (FLUR), tezosentan (TS). Doku örneklerinde histopatolojik inceleme yapıldı; bakteriyel translokasyon tayin edildi, plazma ve doku örneklerinde biyokimyasal analizler gerçekleştirildi.

Sonuçlar: İ/R grubunun SMABF farkı ve Chiu skor ortalamaları Sham grubu ortalamalarına göre anlamlı şekilde yüksek bulundu. İlaç uygulanan gruplarda, SMABF farkının özellikle TS ve NO-ASA gruplarında; Chiu skoru ortalamasının ise özellikle FLUR ve TS gruplarında anlamlı şekilde azaldığı görüldü. Bakteriyel translokasyonun İ/R grubu doku örneklerinde Sham grubuna göre arttığı, ilaç uygulanan gruplarda azaldığı görüldü. Plazma laktat dehidrogenaz, transaminaz (ALT, AST), intestinal yağ asidi bağlayıcı protein (I-FABP), tümör nekroze edici faktör-α (TNF-α), hücrelerarası adezyon molekülü-1, interferon gama düzeyleri ve proenflamatuvar sitokin paneli; doku lipid peroksidasyonu, okside glutatyon, myeloperoksidaz, ksantin oksidaz, NO, nükleer faktör kappa-B düzeyleri ve TNF-α ekspresyonu İ/R grubunda Sham grubuna göre anlamlı olarak artmış bulundu. İlaç uygulanan gruplarda bu değerlerin anlamlı şekilde azaldığı; TS ile Sham grubu değerlerine yaklaştığı görüldü. İ/R grubunda Shamin değerlerine göre azalmış bulunan doku redükte glutatyon ve antioksidan enzim düzeylerinin ilaç uygulanan gruplarda anlamlı şekilde arttığı; TS ile Sham grubu değerlerine yaklaştığı görüldü.

Tartışma: Bu çalışmadan elde edilen veriler, TS ve FLUR'un intestinal İ/R hasarını gidermede ümit verici terapötik ajanlar olabileceğini önermektedir.

SS-48 HİPPOPHEA RHAMNOİDES EKSTRESİNİN RATLARDA ASETİL SALİSİLİK ASİT İLE İNDÜKLENEN MİDE ÜLSERİNE ETKİSİ

ORHAN ÇİMEN , ERAY KURNAZ

ERZİNCAN BİNALİ YILDIRIM ÜNİVERSİTESİ TIP FAKÜLTESİ GENEL CERRAHİ ANABİLİM DALI

Giriş ve Amaç: Asetilsalisilik asit, salisilik asit sınıfının doğal ve sentetik prototip ilacıdır. Anti-inflamatuar, antipiretik ve analjezik etkilerinden COX-2, antiagregan etkisi ve gastrik ülser yan etkilerinden COX-1 inhibisyonu sorumludur. Asetilsalisilik asitin mide hasarına karşı koruyucu etkisini araştıracağımız hippophae rhamnoides ekstresinin antioksidan, antiülserojenik, antitoksik ve antimikrobiyal etkilerinin olduğu gösterilmiştir.

Materyal ve Metot: 277-290 gram arasında 18 adet albino wistar türü erkek rat kullanıldı. Ratlar, asetilsalisilik asit 500 mg/kg (ASA), 50 mg/kg HRE + 500 mg/kg asetilsilisilik asit (HAS) ve distile su verilen sağlıklı (SG) gruplara ayrıldı. 24 saat aç bırakılan ratların HAS (n-6) grubuna 50 mg/kg HRE oral yoldan verildi. Bir saat sonra tüm rat gruplarına (SG hariç) asetilsalisilik asit 500 mg/kg dozda oral yoldan verildi. Altı saat sonra ratlar yüksek doz anestezik (tiopental sodyum) verilerek öldürüldü. Ratların mideleri makroskopik ve biyokimyasal olarak değerlendirildi. HAS ve SG den elde edilen bulgular ASA grubu ile karşılaştırıldı.

Sonuçlar: Asetilsalisilik asit uygulanan ratların midelerinde belirgin ve yaygın ülser odakları görüldü. HR grubunda ise sadece iki ratın midesinde hafif ve daha küçük ülser alanı görüldü. Sağlıklı hayvan grubunun mide dokusunda ülser odaklarına rastlanmadı. ASA grubunun mide dokusunda ülser alan genişliği 31±3,3 mm^2 olarak ölçüldü. Tedaviye alınan HAS grubunda ise ülser alan genişliği 0,5±0,33 mm^2 olarak ölçüldü. Sağlıklı rat grubunun mide dokusundaki ülser alan genişliği, HAS grubu ile kıyaslandığında aradaki fark istatistiksel olarak anlamsız ($P>0.05$) bulunmuş iken HAS grubu ile ASA grubundaki ülser alan farkı anlamlı ($P<0,0001$) olarak değerlendirildi.

Tartışma: Asetilsalisilik asit verilen ratların mide dokusunda COX-1 aktivitesinin azalmasına paralel bir şekilde mide hasarının arttığını gösterildi. HRE uygulanan ratların % 33'ünde hafif mide hasarı görülürken, diğer kısmında ülsere rastlanmadı. Literatürde HRE'nin farklı ülser modellerinde gastroprotektif etki gösterdiği bildirilmiştir. Deney sonuçlarımız, HRE'nin COX-1 enzim aktivitesinin asetilsalisilik asitle azalmasını inhibe ederek gastroprotektif etki oluturduğunu işaret etmektedir. HRE'nin, asetilsalisilik asit uygulamasına bağlı mide ülserlerinin tedavisinde yararlı olabileceğini kanaatine varılmıştır.

SS-49 HİPEK YAPILAN RATLARDA PRP UYGULAMASININ KOLON ANASTOMOZLARI ÜZERİNE ETKİSİ

ÖMER FARUK BÜK [1], SÖNMEZ OCAK [1], BUĞRA GENÇ [3], BAHATTİN AVCI [2], HATİCE OLGER UZUNER [1]

[1] *SAMSUN EĞİTİM VE ARAŞTIRMA HASTANESİ*
[2] *OMÜ TIP FAKÜLTESİ*
[3] *OMÜ VETERİNERLİK FAKÜLTESİ*

Giriş ve Amaç: Hipek peritoneal yüzeyel malignensileri için umut verici yeni bir tedavi yöntemidir. Kemoterapi ajanının sitotoksik etkileri nedeniyle anastomoz iyileşmesi bozulmakta ve anastomoz kaçak oranları konvansiyonel cerrahiye göre daha yüksektir. Bu deneysel çalışmada ,hipek uygulanan ratlarda Plateletten zengin plazmanın (PRP) kolonik anastomoz üzerine olan etkilerinin araştırılması amaçlanmıştır

Materyal ve metod: Çalışmada 35 rat kullanılmıştır. 5 rat PRP elde edilmesi amacı ile sakrifiye edilmiştir. Geriye kalan 30 rat 3 eşit gruba ayrılmıştır. Birinci grup kontrol grubu olarak belirlenmiş olup kolon anastomozunu takiben hipertermik salin perfüzyonu uygulandı. İkinci gruba kolon anastomozunu takiben hipertermik oksaliplatin perfüzyonu uygulandı. Üçüncü gruba ise kolon anastomozunu takiben anastomoz hattına PRP-jel uygulanmasının ardından hipertermik oksaliplatin perfüzyonu uygulandı. Postoperatif 7. Günde ratlar tekrar opere edilerek anastomoz patlama basıncı ölçümü yapıldı ve hidroksiprolin ölçümü ile histopatolojik inceleme amacı ile doku örnekleri alındı.

Bulgular: Kontrol grubunda anastomoz patlama basıncı grup 2 ve grup 3'e oranla daha yüksek idi (p<0.001). Grup 3'ün anastomoz patlama basıncı grup 2'ye göre anlamlı olarak yüksek bulundu (p<0.001). Grup 2'nin hidroksiprolin seviyeleri grup 3 ve kontrol grubuna oranla anlamlı olarak daha düşük idi (p<0.001). Histolojik incelemede PRP uygulanmasının inflamatuar yanıtı azalttığı gözlendi.

Sonuç: Hipek yapılan ratlarda PRP uygulaması anastomoz iyileşmesini olumlu yönde etkilemektedir. PRP uygulaması ile anastomoza bağlı komplikasyonlar ve stoma ihtiyacı azaltılabilir. Bulguların desteklenmesi için ileri klinik çalışmalara gereksinim duyulmaktadır.

SS-50 DENEYSEL SEPSİS MODELİNDE AKUT KARDİYOPULMONER VE SEREBRAL HASARDA NÖROPEPTİT W'NİN ETKİSİ

ALİ EMRE ATICI [1], SEVİL ARABACI TAMER [2], HİLAL NİŞVA LEVENT [3], İREM PEKER EYÜBOĞLU [4], FERİHA ERCAN [3], MUSTAFA AKKİPRİK [4], BERRAK ÇAĞLAYAN YEĞEN [2]

[1] *MARMARA ÜNİVERSİTESİ TIP FAKÜLTESİ GENEL CERRAHİ ANABİLİM DALI*
[2] *MARMARA ÜNİVERSİTESİ TIP FAKÜLTESİ FİZYOLOJİ ANABİLİM DALI*
[3] *MARMARA ÜNİVERSİTESİ TIP FAKÜLTESİ HİSTOLOJİ VE EMBRİYOLOJİ ANABİLİM DALI*
[4] *MARMARA ÜNİVERSİTESİ TIP FAKÜLTESİ TIBBİ BİYOLOJİ ANABİLİM DALI*

Giriş ve Amaç: Ciddi enfeksiyonların neden olduğu sepsis ve beraberinde görülen çoklu organ yetmezliği, yüksek morbidite ve mortalite oranıyla en önemli klinik sendromlardan biridir. Yakın zamanda tanımlanan ve nöroendokrin düzenlemelerde işlev gördüğü gösterilen nöropeptit W (NPW)'nin, deneysel sepsis modeli oluşturularak akciğer, kalp ve beyin dokularında indüklenen oksidatif hasarda olası tedavi edici etkilerini araştırmayı amaçladık.

Yöntemler: Ketamin anestezisi altında, Sprague-Dawley erkek sıçanlarda sham-operasyon (n=8) yapıldı veya çekal ligasyon ve perforasyon ile sepsis oluşturuldu (n=64). Post-operatif ciltaltına 3 doz (hemen sonra, 12. ve 24. saatlerde) serum fizyolojik (SF) veya TNF-alfa inhibitörü + antibiyotik (1 mg/kg etanersept + 100 mg/kg seftriakson) veya NPW (0,1; 0,3; 1, 3 ve 10 □g/kg) uygulanırken, sham-opere gruba SF enjeksiyonları yapıldı. Yirmibeşinci saatte alınan kan örneklerinde C-reaktif protein (CRP), kortikosteron ve IL-6 düzeyleri ile çıkarılan akciğer, kalp ve beyin dokularında antioksidan glutatyon, lipit peroksidasyonunu gösteren malondialdehit ile nükleer faktör kappa-B (NF-□B) mRNA ekspresyon düzeyleri ölçüldü. Hematoksilen-eozin ile histopatolojik değerlendirmeler yapıldı. Verilerin analizinde ANOVA ve Student'ın t-testleri kullanıldı.

Bulgular: Etanersept+antibiyotik veya NPW (1-10□g/kg) tedavili sepsis gruplarında IL-6, kortikosteron ve CRP düzeyleri SF-tedavili sepsis grubuna göre düşük bulundu ($p<0,05$-0,001). SF-sepsis grubunda beyinde ve akciğerde malondialdehit düzeylerinin arttığı ($p<0,01$) ve glutatyonun düştüğü ($p<0,01$) gözlendi. Etanersept+antibiyotik tedavisi veya NPW beyindeki bu değişiklikleri engelledi ($p<0,05$-0,001). Buna karşın, akciğerde sepsisle artan malondialdehit ve azalan glutatyon düzeylerine antibiyotik+etanersept etkili olmazken, NPW (0,1-0,3□g/kg) akciğerde malondialdehit düzeyini düşürdü ($p<0,05$-0,01). Kalp dokusunda ölçülen malondialdehit ve glutatyon düzeyleri ile tüm dokularda ölçülen NF-□B ekspresyonları açısından gruplar arasında anlamlı fark bulunmadı. SF-tedavili sepsis grubunda gözlenen dejenere nöron sayısında artış, akciğerde şiddetli kanama, alveoler yapıda bozulma ve nötrofil infiltrasyonu ile kardiyomiyositlerdeki konjesyon ve orta derecede hasar gibi değişikliklerin etanersept+antibiyotik ve NPW (10□g/kg) ile hafiflediği ve histolojik yapıların neredeyse normale döndüğü izlendi.

Sonuç: Sepsisin ilk 24 saatinde uygulanan NPW, doza bağımlı olarak akciğer ve beyinde oksidatif hasara karşı koruyucu etki göstermektedir.

SS-51 MEMENİN İNTRADUKTAL PAPİLLOMLARININ TEDAVİSİNDE CERRAHİ EKSİZYONUN GEREKLİLİĞİNİN DEĞERLENDİRİLMESİ

YUSUF MURAT BAĞ [1], MARLEN SÜLEYMAN [2], PELİN SEHER ÖZTEKİN [3], SOYKAN DİNÇ [4], ÇAĞDAŞ TOPEL [5], SERAP EREL [2]

[1] İNÖNÜ ÜNİVERSİTESİ TIP FAKÜLTESİ, GENEL CERRAHİ ANABİLİM DALI, GASTROENTEROLOJİK CERRAHİ BİLİM DALI, MALATYA
[2] SAĞLIK BİLİMLERİ ÜNİVERSİTESİ ANKARA SAĞLIK UYGULAMA VE ARAŞTIRMA MERKEZİ, GENEL CERRAHİ ANABİLİM DALI, ANKARA
[3] SAĞLIK BİLİMLERİ ÜNİVERSİTESİ ANKARA SAĞLIK UYGULAMA VE ARAŞTIRMA MERKEZİ, RADYOLOJİ ANABİLİM DALI, ANKARA
[4] BOZOK ÜNİVERSİTESİ TIP FAKÜLTESİ, GENEL CERRAHİ ANABİLİM DALI, YOZGAT
[5] SAĞLIK BİLİMLERİ ÜNİVERSİTESİ İSTANBUL MEHMET AKİF ERSOY GÖĞÜS, KALP VE DAMAR CERRAHİSİ SAĞLIK UYGULAMA VE ARAŞTIRMA MERKEZİ, RADYOLOJİ ANABİLİM DALI, İSTANBUL

Giriş ve Amaç: Memenin papiller lezyonları benign, atipik ve malign olabilen birden fazla lezyonu ifade eder. Görüntülemede intraduktal papillom olduğu düşünülen olgularda görüntüleme eşliğinde biyopsi sonucunda malignite ya da atipi mevcutsa lezyonun eksizyonu konusunda görüş birliği mevcuttur. Biyopsi sonucu benign intaduktal papillom olan hastalarda cerrahi tedavi konusu tartışmalıdır. Çalışmamızda çeşitli biyopsi yöntemleriyle intraduktal papillom tanısı alan hastalar incelenerek özellikle benign intraduktal papillom olduğu düşünülen olgularda eksizyon gerekliliğini araştırmayı amaçladık.

Materyal ve Metot: Ocak 2011-Şubat 2017 tarihleri arasında görüntüleme eşliğinde ya da insizyonel-eksizyonel meme biyopsisi yapılan ve patoloji raporunda "İntraduktal Papillom" ibaresi olan 67 hasta arasından 51 intraduktal papillom olgusu çalışmaya dahil edildi. Bu olguların demografik, klinik, patolojik, radyolojik ve cerrahi özellikleri incelendi. Cerrahi eksizyonla kesin patolojik tanı alan hastalar benign intraduktal papillom ve atipik papillom/duktal karsinoma insitu ile birlikte papillom olmak üzere 2 gruba ayrıldı. Grup karşılaştırmalarında sayısal veriler için Student-T Test ya da Mann-Whitney U testi kullanıldı. Sayısal olmayan verilerin karşılaştırılmasında Ki-Kare testi ya da Fisher Exact test uygulandı, $p<0.05$ değeri anlamlı kabul edildi.

Sonuçlar: Elli bir intraduktal papillom olgusunun 35'i (% 68) cerrahi olarak eksize edildi. Bu 35 lezyonun 13 (%37,1) tanesinin kesin patolojik sonucu atipik papillom ya da duktal karsinoma insitu ile birlikte papillomdu. Bu olguların 8 (%61) tanesinin cerrahi öncesi biyopsi sonucu benign intraduktal papillom şeklinde yorumlanmıştı. Ultrasonografik olarak duktal dilatasyon olmaksızın solid kitle şeklinde görülen olgularda ($p=0.003$) ve periferik yerleşimli olgularda ($p=0.046$) atipi-malignite görülme oranı daha yüksek bulundu.

Tartışma: Cerrahi eksizyon uygulanan olgularda atipik papillom ya da duktal karsinoma ile birlikte papillom görülme oranının yüksek olması ve bu olguların büyük kısmına görüntüleme eşliğinde biyopsi ile doğru tanı konulamaması nedeniyle benign intraduktal papillom olduğu düşünülen olgularda eksizyon gereklidir. Ultrasonografide duktal dilatasyon olmadan solid kitle şeklinde görülen ya da periferik yerleşen lezyonlar eşlik eden atipi-malignite açısından daha yüksek risklidir.

SS-52 İDİYOPATİK GRANÜLOMATÖZ MASTİTTE TEDAVİ

FERİDUN SUAT GÖKÇE [2], AYLİN HANDE GÖKÇE [1]

[1] *İSTANBUL ATLAS ÜNİVERSİTESİ TIP FAKÜLTESİ*
[2] *İSTANBUL BALIKLI RUM HASTANESİ*

Amaç : İdiyopatik granülomatöz mastit (İGM); memenin nadir görülen, nedeni bilinmeyen, kronik bir enflamatuar hastalığıdır. Genellikle genç kadınlarda, tek taraflı meme kitlesi olarak ortaya çıkar. Klinik ve radyolojik özellikleri ile meme kanserini taklit edebilir. Kesin tanısı histopatolojik olarak konur. Bu çalışmada amacımız İGM' li olgularda anamnez, klinik, radyolojik ve patolojik bulguların iyi analiz edilmesi sonucu operasyondan önce medikal tedaviyle sonuç alınabileceğini vurgulamak istedik.

Materyal-Metot: Ocak 2014 – Ocak 2019 yılları arasında sonografik olarak değerlendirilmiş ve kalın iğne biyopsisi yapılarak tanısı konulan 26 idiopatik granülomatöz mastitli olgu retrospektif incelendi. Polikliniğe başvuru şikayeti hepsinde memede ağrı, ondokuz hastada ise bu şikayete ek olarak şişlik ve kızarıklık idi. Hastaların hepsinin meme biyopsisinde PCR sonucu ve kanda brucella incelemesi için yapılan Rose Bengal testi (-) idi. Hastaların yaş ortalaması 30,8 idi. Son 6 ay içerisinde emzirme öyküsü olan 9 hasta bulunuyordu.

Sonuçlar: Hastalara 10 gün boyunca günde 3 kez amoksisilin – klavulonik asit kullandırıldı ve daha sonra yedi hastaya da 0,8 mg/kg günde metilpredrizolon sodyumsuksunat başlandı. Üç hafta sonra sonografi kontrolünde 23 hastada iyileşme sağlandı, üç hastada sağlanamadı. İyileşme sağlanan 23 hastanın medikal tedavisi basamaklı olarak kesildi. Medikal tedaviye cevap vermeyen 3 hastaya cerrahi uygulandı. Medikal tedaviye yanıt veren dört hastada bir yıl içinde nüks saptandı. Bu olgulara yine medikal tedavi başlandı, üç olgu tekrar medikal tedaviye yanıt verdi, bir olgu yanıt vermedi. Bu hastaya da cerrahi tedavi uygulandı. Araştırmamızda İGM saptanan 23 hastanın 19 'u medikal tedaviye yanıt vermiştir ve toplamda 4 hastaya ise cerrahi tedavi yapılmıştır.

Tartışma: İGM klinik ve tetkik olarak infeksiyöz mastit veya meme karsinomunu taklit edebilir. İGM hastalarının çoğu anamnez, klinik, radyolojik ve patolojik bulgular iyi analiz edilerek doğru tanı konulursa medikal tedaviyle iyileşme sağlanabilir. Bu yüzden ancak medikal tedaviye cevap vermeyen hastalarda cerrahi tedaviye başvurulması, bu tip hastalarda ilk tedavi seçeneğinin cerrahi olmaması gerektiğini vurgulamak istedik.

SS-53 NADİR GÖRÜLEN MEME KANSERİ TÜRÜ: METAPLASTİK MEME KANSERİ

ABİDİN TÜZÜN [1], ERKAN DALBAŞI [2]

[1] SAĞLIK BİLİMLERİ ÜNİVERSİTESİ,DİYARBAKIR GAZİ YAŞARGİL EĞİTİM VE ARAŞTIRMA HASTANESİ,GENEL CERRAHİ ANA BİLİM DALI,DİYARBAKIR
[2] MEMORİAL HASTANESİ,GENEL CERRAHİ KLİNİĞİ,DİYARBAKIR

Amaç: Meme kanseri kadınlarda en sık görülen kanser türüdür, kansere bağlı ölümlerin başında gelmektedir. Metaplastik meme kanseri (MMK) nadir görülür ve sıklığı % 1in altındadır. Karsinamatöz ve skuamöz paternler içerir. Bu sunumda nadir görülen MMK nın olgu eşliğinde hatırlanması amaçlanmıştır.

Yöntem: 2017 yılında memede kitle nedeniyle başvuran hastanın tanısı MMK olarak konulup sağ modifiye radikal mastektomi (MRM) ve aksiller lenf nodu diseksiyonu sonrasında kemoradyoterapi alan hastanın tedavi ve takip süreci paylaşıldı.

Bulgular: 56 yaşında kadın hasta yaklaşık 5 aydan beri var olan sağ memede kitle nedeniyle görüldü. Oral antidiyabetik ile regüle edilen tip 2 diyabetes mellitus hastası. Fizik muayenede sağ meme saat bir ve beş kadranlarında her biri yaklaşık 2*3cmlik kitleler palpe edildi.Sağ aksillada palpabl lenf nodları mevcuttu. Çekilen mamoultrasonografide sağ meme üst ve alt kadranda sırasıyla 36*28 mm ve 22*25 mm ölçülen normal parankimle sınırları net ayrılmayan, düzensiz kontürlü lezyonlar görüldü. Sağ aksillada en büyüğü 4 cmlik hiluslarında ekojenite kaybı ve nekroz görülen malignite düşündüren lenf nodları mevcuttu. Multisentrik malignite açısından meme manyetik rezonans (MR) görüntülemesi yapıldı. Meme MR sonucunda sağ meme saat 9, 5 ve 1 kadranlarında ve sağ aksillada malignite ile uyumlu kitleler ve konglomere lenf nodları görüldü. Çekilen pozitron emisyon tomografisinde sağ memede malign nodüler lezyonlar ve sağ aksillada lenf nodu invazyonu ile uyumlu FDG tutulumu görüldü. Trucut biopsi sonucu infiltratif karsinomdu. Hastaya sağ MRM ve aksiller lenf nodu diseksiyonu yapıldı. Patoloji sonucu skuamöz tip MMK ve triple immün boyama negatif Her2 pozitif idi. Multisentrite mevcuttu. Dört lenf nodunda metastaz vardı. Patolojik evreleme T2N2 idi. Erken dönem takiplerinde sıkıntı olmayan hastaya kemoradyoterapi uygulandı. 33 aylık takiplerinde hastada herhangi bir patoloji saptanmadı.

Sonuç: MMK agresif, prognozu kötü bir meme kanseridir. Yapılan çalışmalarda MMK'de ortalama sağ kalım yaklaşık 43 ay bulunmuştur. Yakın takip ve uygun tedavinin hastalıksız sağ kalım ve konforlu yaşam üzerinde etkili olduğunu düşünmekteyiz.

Anahtar Kelimeler: metaplastik meme kanseri, kötü prognoz

SS-54 MEME KANSERİNİ TAKLİT EDEN MEMENİN MANTAR ENFEKSİYONU, İLERİ YAŞ VAKA SUNUMU

AMİL HUSEYNOV , VELİ VURAL

AKDENİZ UNİVERSİTESİ HASTANESİ

Özet: Memenin mantar enfeksiyonu klinik olarak meme karsinomuna benzer şekilde ortaya çıkan nadir görülen, iyi huylu bir meme hastalığıdır. Genellikle çocuk doğurma çağındaki kadınları etkiler. Bazen nadiren de olsa ileri yaşta da görülebilmektedir. Tanı, çok çekirdekli epitel hücrelerin ve karakteristik olmayan granülomların oluşumunu gösteren histoloji ile doğrulanır. Bazı vakalarda Radyolojik görüntülemelerin meme kanseri benzer olması ve biyopsi negatifliyi tanıda ve tedavide zorluklar yaşatmaktadır. Bu iltihaplı durumun kesin nedeni tespit edilmemiş olmasına rağmen, hastalık önceki oral kontraseptif kullanımı, hamilelik ve emzirme öyküsü ile ilişkilendirilmiştir. Bu hastalığın tedavisi hala tartışmalıdır. Antibiyotik, cerrahi girişimler ve kortikosteroid tedavisi kullanılmıştır. Başlangıçta antibiyotik tedavisine cevap veren, ancak daha sonra apse ile komplike olan memenin mantar enfeksiyonu vakasını sunuyoruz.

90 yaşında kadın hasta ilk kez Mart 2019 da kliniğimize sol memede kitle, ciltte erozyon ve meme başından şeffaf akıntı şikayetile başvurdu. İki kez doğum yapmış, 1 (bir) yılın üzerinde emzirmiş ve ailede kanser öyküsü olmayan hastaya plevral effüzyon da olması üzerine PET çekilmiş ve Meme Ca? olarak belgelenmiş, bunun üzerine hastaya 2 (iki) kez biyopsi denenmiş ve sonuç negatif olarak yorumlanmıştır. Antibioterapiye yanıtsız hastanın biyopsi materyali mikrobiyolojik incelenmiş çok katlı yassı epitel, fungal mikroorganizma izlenmiştir. Ayrıcı tanıda uygulanan Giemsa ve PAS ile pozitif boyanan septalı, dar açı ile (yaklaşık 45 derece) dallanan hifalar yer yer ‘’Conidial Heads’’ oluşumu görülmüştür. Aspergillus ön tanısıyla hasta uzun dönem antibiototerapiye yanıt vermişdir.

Mümkünse, bu hastalık sürecinin doğası ve tekrarlama ve meme fistülleri dahil olmak üzere yüksek cerrahi komplikasyon oranları göz önüne alındığında cerrahi müdahale yapılmamalıdır. Doğru tanı, hastalar malignite olasılığından endişe duydukları için gereklidir.

SS-55 CONSIDERING GENETIC TESTING IN CLINICAL VISIT; THE IMPORTANCE OF AGE, FAMILY HISTORY AND PATIENT'S ATTITUDE

ASSEL YEZHİKOVA [1], DİANA ABDULLİNA [1], YERSULTAN ISLAMBEKOV [1], ARDA ISİK [2]

[1] *ASFENDİYAROV KAZAKH NATİONAL MEDİCAL UNİVERSİTY, ALMATY, KAZAKHSTAN*
[2] *ERZİNCAN BİNALİ YİLDİRİM UNİVERSİTY, BREAST SURGİCAL UNİT, ERZİNCAN, TURKEY*

Introduction: The vast majority of breast cancer clinics have no genetic counselor accessible, especially in developing countries. Detailed family history and considering patient age are increasingly important in primary health care for determination candidates for genetic testing. Herein we evaluated the cases that had either early age of onset of breast cancer or a person who had a strong family history but did not undergo genetic screening for hereditary breast cancer. The aim of this study was to show that conduction of genetic test in patient with family breast cancer cases can be implemented to improve patient outcomes through early diagnosis and personalized treatment.

Material Method: We selected women, who had breast cancer diagnosed ≤ 45 years or have ≥ 2 close relatives with breast cancer or other types of cancer such as colorectal, lung, bladder, pancreatic cancer diagnosed at any age. We sent all the patients for BRCA gene test to determine breast cancer risk. Patients' medical records were evaluated for demographics and breast cancer care.

Results: Sixteen patients were relevant to our criteria included in this study. Average age among them was 41,8□14.76 years, median age was 38 years. Ten patients (62, 5%) had confirmed breast cancer; 37,5% (n=6) patients had strong family history for cancer and most of them had a family history of breast cancer. Only eight patients of whom 5 has breast cancer appeared for genetic test: 5 of them with negative results; and 3 genetic tests are in processing.

Conclusion: To sum up, despite the fact that the guidelines recommend genetic counseling for woman, who has a history of cancer(s) in closed relatives, or who has cancer at any age, it is not common practice. This study shows that breast care physicians with a substantive knowledge of genetic testing can individualize treatment and follow up recommendations in almost half of the cases. Moreover, this study demonstrated the importance of education and awareness of both patients and breast care physicians for genetic testing.

SS-56 STEWART-TREVES SENDROMU

İSMAİL ZİHNİ , MUSTAFA TERCAN

SÜLEYMAN DEMİREL ÜNİVERSİTESİ TIP FAKÜLTESİ GENEL CERRAHİ ABD

Giriş ve Amaç: Stewart-Treves sendromu (STS) genellikle kadın hastalarda mastektomi ve aksiller lenf bezi diseksiyonu sonrası gelişen lenfödemle ilişkili anjiyosarkomdur. Meme kanseri tedavisinin ender bir komplikasyonu olarak gelişir ve kötü seyirli bir tablodur. Burada, modifiye radikal mastektomi yapılan lenfödem gelişen hastalarda anjiyosarkom tanısının akla getirilmesi amacıyla Stewart-Treves sendromlu bir olgu sunuyoruz.

Olgu: On iki yıl önce sağ meme kanseri nedeniyle sağ modifiye radikal mastektomi ve ardından radyoterapi uygulanan 88 yaşındaki kadın hasta, sağ ön kolda şişlik ve kitle yakınması ile polikliniğimize başvurdu. Öyküsünden, operasyondan sonra 4. yılda sağ kolda lenf ödem yakınmasının başladığı öğrenildi. Fizik muayenede hastanın sağ ön kolda ödem ve ciltten kabarık 2*3 cmlik bir lezyon olduğu görüldü. (Şekil 1) Lezyondan biopsi alındı patoloji sonucu anjiosarkom ile uyumlu geldi. Hastaya ön kol MRG çekildi. Ön kolda tüm cilt, ciltaltı ödemli ve kol dorsal yüzde 2*2,5 cmlik yumuşak doku lezyonu görüldü.(Şekil 2) Çekilen PET-CT de uzak organ metastazı saptanmadı. Hastaya dirsek üstü sağ kol ampütasyonu yapıldı. (Şekil3). Patoloji sonucu anjiosarkom gelen hasta post operatif dönemde komplikasyonsuz taburcu oldu.

Tartışma: Stewart-Treves sendromu terimi, konjenital lenfödem veya mastektomi gibi herhangi bir nedene bağlı olarak gelişen kronik lenfödemin oluşturduğu anjiyosarkom için kullanılır. Lenfatik akımın bozulması proteinden zengin intertisyel sıvının artmasıyla sonuçlanır. Vücut bu durumu kollateral lenfatik ve damar dolaşımı oluşturmaya çalışarak kompanse etmeye çalışır. Ancak mevcut immun supresyon nedeniyle neoanjiogenesiz tümörleşme ile sonuçlanabilir ve karşımıza Stewart Trewes Sendromu dediğimiz maling mezenkimal tümör ile çıkabilir. Olguların çoğu meme kanseri nedeniyle opere edilen kadın hastalardan oluşmaktadır. Radyasyon tedavisinin doğrudan yada lenf nodlarının sklerozuna neden olarak dolaylı yoldan bu sarkomun indüksiyona neden olabileceği varsayılmaktadır. Oldukça nadir görülen bu sarkomun prevelansı meme kanserindeki konservatif tedavilerindeki artış, güncel cerrahi ekipmanlar ve radyoterapi teknikleri sayesinde giderek azalmaktadır. Olguların ortalama görülme yaşı 60'dır ve meme cerrahisinden sonra ortalama 10 yıl içinde görülmektedir. Bizim olgumuz ise 88 yaşında ve meme cerrahisinden 12 yıl sonra anjiosarkom gelişmiştir. Sarkom eğer ekstremitede izole ise ampütasyon ile kür sağlanabilir. Hastamızda operasyon sonucu kür sağlanmıştır.

SS-57 PREOPERATİF MALİGN TÜMÖR TARAMASINDA SAPTANAN İNSİDENTAL SHWANNOMA

GİRAYHAN ÇELİK , MUSTAFA TERCAN

SÜLEYMAN DEMİREL ÜNİVERSİTESİ

Giriş: Schwannomlar retroperitonel tümörler arasında görülme sıklığı %2'den az olan, periferik sinir kılıfından gelişen ve genellikle benign karakterli nörojenik tümörlerdir. Genellikle başka bir nedenle yapılan görüntülemeler sırasında insidental olarak saptanırlar. Biz vakamızda meme ca tanılı hastanın preop çekilen PET/BT'sinde retroperitoneal kitle saptanan olgumuzu paylaşmak ve literatür eşiliğinde irdelemeyi amaçladık.

Olgu: Sağ Meme Ca tanısı konulan 47 yaşındaki hastamıza preop çekilen PET/BT'de sağ iliak arter komşluğunda 44x40mm boyutlarında hipermetabolik kitlesel lezyon saptandı. Hastaya aynı seansta mastektomi ve retroperitoneal kitle eksiyonu yapıldı. İntraoperatif gözlemde kitlenin çevre dokulara invazyon göstermeyen, düzgün sınırlı ve kapsüllü olduğu görüldü. Kitle enblok olarak eksize eidldi. Retroperitoneal kitlenin postoperatif patolojik tanısı kistik dejenere schwannom olarak raporlandı.

Sonuç: Retroperitoneal schwannomlar nadir görülürler. Hastalarda belirgin bir semptoma neden olmazlar. Çoğunluklar tektirler yavaş büyürler. Genellikle başka bir primer tümörü olan hastalarda tarama amaçlı BT ve MR görüntülemelerinde saptanır. Bizim vakamızda ise meme ca tanısı alan hastaya preop çekilen PET/BT'de saptanmıştır. Tedavi şekli cerrahi olarak total eksizyondur. Bizde vakamızda eş zamanlı olarak mastektomi ve retroperitoneal kitle eksizyonu yapılmıştır. Schwannomların tanısı eksizyon sonrası patolojik inceleme ile konulur. Schwannomlar damardan zengin oldukları ve iyi kanlandıkları için iğne biyopsisi önerilmemektedir. Bizim vakamızdada preop biyopsi yapılmadı ve tanı eksizyon materyalinin patolojik incelemesiyle konuldu. Herhangi bir primer malignensi tanısı alan hastalarda preoperatif yapılan tarama görüntülemerinde başka primer tümörler saptanabilir ve tedavinin bu yönde planlanması gerekmektedir.

SS-58 BETHESDA KATEGORİ 3 VE 4 OLGULARDAKİ YÜKSEK MALİGNİTE ORANLARI SINIFLAMADA YENİ BİR REVİZYONU GEREKTİRİR Mİ?

HAKAN ATAŞ , BÜLENT ÇOMÇALI

ANKARA ŞEHİR HASTANESİ, GENEL CERRAHİ KLİNİĞİ, MEME-ENDOKRİN CERRAHİSİ BÖLÜMÜ, ANKARA

Giriş ve Amaç: Tiroid bezindeki şüpheli nodüllerin ince iğne aspirasyon biyopsisi ile sitolojik incelemesi, malignite riskinin belirlenmesi ve cerrahi kararı verilmesinde altın standarttır. Tanısal terminolojiyi standardize etmek için, 2007 yılından beri kullanılan Bethesda sınıflaması malignite riskinde aşamalı bir artış ile giden altı tanı kategorisini içerir. Ancak belirsiz sitolojik tanıları içeren Bethesda kategori 3 ve 4 olguların tedavi planlamaları hala tartışmalıdır. Bu çalışmanın amacı kliniğimizde opere edilen Bethesda 3 ve 4 tanılı olguların nihai sonuçlarını incelemek ve sınıflamanın hastalarımıza uygunluğunu değerlendirmektir.

Materyal-Metot: Kliniğimizde Haziran 2016- Mayıs 2019 tarihleri arasında benign ve malign nedenlerle tiroidektomi yapılan 633 hastanın verileri retrospektif olarak incelendi. Bunlardan preoperatif TİİAB sonucu Bethesda 3 ve 4 olan 170 hasta çalışmaya dahil edildi. Hastalarda yaş, cinsiyet, aile hikayesi gibi demografik verilerin yanı sıra, nihai patoloji sonuçlarına göre malignite oranları, tümör tipleri, histopatolojik olarak tümör çapı, bilateralite, multifokalite, ekstratiroidal invazyon ve lenf nodu invazyonu gibi özellikler değerlendirildi. İstatistiksel analizler SPSS 18.0 programı kullanılarak yapıldı.

Sonuçlar: Çalışmaya dahil edilen 170 hastadan 139 (% 81,7)'u kadın, 31(% 18,3)'i erkek olup ortalama yaş 46,42 ± 11,8 idi. Bethesta 3 ve 4 olgularda malignite oranları sırasıyla % 44,7 ve % 45,0 olarak hesaplandı. En sık görülen histolojik tip, 69 (%40,5) hastada görülen tiroid papiller kanseri olurken, folliküler tiroid kanseri 5 (%2,9) ve medüller tiroid kanseri 2 (%1,3) olguda tanı aldı. Malignite potansiyeli belirsiz tümörler 5 (% 2,9) hastada görüldü. Malign olgularda ortalama tümör çapı 17,3 ± 15,2 mm idi. Multifokalite 33 (% 19,4), Bilateralite 26 (% 15,2), ekstratiroidal invazyon 14 (% 8,2) hastada tanımlandı. Hastaların takiplerinde 16 (%9,4) hastada santral ve lateral lenf nodlarında invazyon tespit edildi.Hastaların klinik ve laboratuvar özellikleri ile gruplar arasındaki farklılıklar Tablo 1de özetlenmiştir.

Tartışma: Çalışmamızda Bethesda 3 ve 4 olgularında görülen yüksek malignite oranları ve malign olguların agresif davranış paterni karşısında, ilgili kategorilerde daha objektif kriterlerle yeni bir revizyon yapılması düşünülebilir. Seçilmiş olgular dışında, her iki kategorideki hasta grubunda total tiroidektominin halen en uygun ameliyat olduğu kanaatindeyiz.

Tablo 1. Çalışma hastalarının klinik ve laboratuvar özellikleri

Değişken	Bethesda 3* (n= 150)	Bethesda 4* (n= 20)
Yaş (yıl)	45,9 ± 12	50 ± 9,8
Cinsiyet Kadın, n(%) Erkek, n(%)	 123 (%82,0) 27 (% 18,0)	 16 (% 80) 4 (% 20)
Ailede tiroid kanseri hikayesi, n(%)	6 (% 4)	0 (% 0,0)
Patoloji sonucu Benign, n(%) Malign, n(%) Belirsiz, n(%)	 79 (% 52,7) 67 (% 44,7) 4 (% 2,6)	 10 (% 50,0) 9 (% 45,0) 1 (% 5,0)
Histolojik tip (n=81) TPK, n(%) TPMK, n(%) FTK, n(%) MTK, n(%) MPBT, n(%)	 31 (% 20,7) 30 (% 20,0) 4 (% 2,7) 2 (% 1,3) 4 (% 2,7)	 4 (% 20,0) 4 (% 20,0) 1 (% 5,0) 0 (% 0,0) 1 (% 5,0)
Tümör özellikleri (n=81) TÇ (mm) MF, n(%) BL, n(%) ETİ, n(%) Santral LNI, n(%) Lateral LNI, n(%)	 17,3 ± 15,2 29 (% 40,8) 23 (% 32,4) 12 (% 16,9) 9 (% 12,7) 6 (% 8,6)	 23,9 ± 22,3 4 (% 40) 3 (% 20) 2 (% 20) 1 (% 10) 0 (% 0)

* Sürekli değişkenler için ortalama ± ss verilmiştir

Kısaltmalar: TPK, tiroid papiller karsinomu; TPMK,tiroid papiller mikrokarsinomu; FTK, folliküler tiroid karsinomu; MTK, Medüller tiroid karsinomu; MPBT, Malignite potansiyeli belirsiz tümör; TÇ, Tümör çapı; MF, Multifokalite; BL, Bilateralite; ETİ, Ekstratiroidal invazyon; LNİ, Lenf nodu invazyonu.

SS-59 NADİR BİR TÜMÖR: ADRENAL GANGLİONÖROMA VE LAPARASKOPİK CERRAHİ

ERKAN DALBAŞI [1], ABİDİN TÜZÜN [2], ABDULLAH OĞUZ [3]

[1] *MEMORİAL HASTANESİ,GENEL CERRAHİ KLİNİĞİ,DİYARBAKIR*
[2] *SAĞLIK BİLİMLERİ ÜNİVERSİTESİ,DİYARBAKIR GAZİ YAŞARGİL EĞİTİM VE ARAŞTIRMA HASTANESİ,GENEL CERRAHİ KLİNİĞİ,DİYARBAKIR*
[3] *DİCLE ÜNİVERSİTESİ TIP FAKÜLTESİ,GENEL CERRAHİ ANA BİLİM DALI,DİYARBAKIR*

Anahtar kelimeler: Ganglionöroma, nöral crest, adrenal bez, laparaskopik cerrahi

Amaç: Adrenal ganglionöroma (AG) nadir görülen benign bir tümördür. Nöral crestten köken alan ganglion ve schwan hücrelerinden oluşur. Genellikle hormonal aktivite göstermez ve klinik olarak sessizdir. Çoğunlukla insidental olarak saptanır ve patolojik olarak kesin tanı konulur. Sıklıkla çocuklar ve genç bayanlarda görülür. Bu olguda AG vakasına laparoskopik cerrahi ile tedaviyi sunmayı amaçladık.

Yöntem: İnsidental olarak tanı konulan sol AG tümörüne laparaskopik adrenalektomi gerçekleştirildi.

Bulgular: 19 yaşında bayan hasta karın ağrısı nedeniyle hastaneye başvurdu. Batın muayenesi normaldi. Yapılan batın ultrasonografide sol sürrenal lojda minimal sıvı izlendi. Tansiyon değerleri normaldi. Laboratuvar ve hormonal değerleri normaldi.24 saatlik idrarda metanefrin, normetanefrin ve vanil mandelik asit değerleri normaldi. Batın tomografisinde sol sürrenal bezde yaklaşık 7,2X4,3cm boyutunda portal fazda 32,postkontrast 15. dakikada 43 HU(hounsfield üniti) ölçülen progresif kontrastlanma gösteren lobüle kontürlü kitle izlendi. Batın magnetik rezonans görüntülemesinde 6,8X4,3cm boyutunda T2A sekanslarda heterojen hiperintens,T1A sekanslarda kas yapısı ile izointens kitle lezyonu izlendi. Görüntülemelerde lenfoma, metastaz ön tanıları ile birlikte histopatoloji önerildi. Laparoskopik sol adrenalektomi planlandı. Genel anestezi sonrası hastaya sağ lateral abdominal dekübit pozisyon verildi. 2 adet 10mm, 2 adet 5 mm'lik trokar ile sol transperitoneal laparoskopik adrenalektomi gerçekleştirildi. Postop laboratuvar değerleri, vital bulguları normaldi ve 5. günde taburcu edildi. Histopatoloji sonucu adrenal ganglionöroma (matür subtip) olarak rapor edildi.

Sonuç: Adrenal ganglionöroma tanısı çoğunlukla histopatolojik olarak konur. Laparaskopik adrenalektomi azalmış analjezik ihtiyacı, yara yeri problemlerinin azlığı, iyi kozmezis ve hastanede kalış süresinin kısalığı gibi avantajları yanında adrenal bezin anatomik yerleşimi nedeniyle konvansiyonel cerrahiye göre daha iyi exposure sağladığı için laparoskopik cerrahinin daha avantajlı olduğunu düşünmekteyiz.